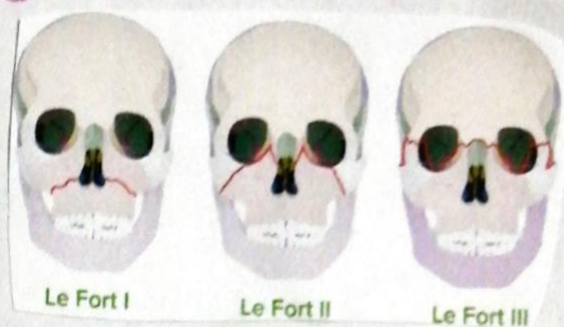


Fracturas de Le Fort.



Clasificación de las fracturas:

Fractura de Le Fort 1.

El trazo de fracturas es horizontal, por encima de los ápices de los dientes superiores, afectando al seno maxilar, al septum nasal, al hueso palatino y a la apófisis pterigoides del esfenoides.

Fractura de Le Fort 2. (Fractura piramidal).

La línea de fractura se extiende a través de los huesos propios nasales y el septum hacia abajo y hacia atrás por la pared medial de la órbita, cruza el reborde infraorbitario y pasa por el abertante cigomático maxilar.

Fractura de Le Fort 3. (Diminución craneofacial):

Es una verdadera separación de los huesos de la base del cráneo. El trazo de fractura pasa por la sutura nasofrontal, por la pared medial de la órbita hasta la fisura orbitaria superior, de esta a la fisura orbitaria inferior y por la pared lateral de la órbita hasta la sutura cigomática frontal y cigomático temporal. Hacia atrás se fracturan la apófisis pterigoides del esfenoides.