



Julián Santiago Lopez

Dra. Karina Romero Solorzano

Escala de LEFORT

Medicina Forense

PASIÓN POR EDUCAR

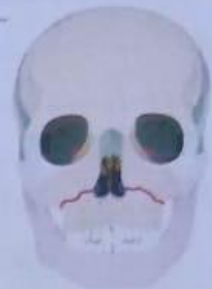Quinto Semestre Grupo "B"

**Facultad de Medicina Campus
Comitán**

Comitán de Domínguez Chiapas a 12 de Noviembre del 2022

Clasificación de Lefort

1) Fractura horizontal del maxilar superior bilateralmente desde el septum nasal, sobre ápices alveolares que se extienden hasta apófisis pterigoideas y separa el plano palatodentario del resto maxilar superior.

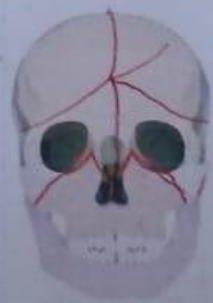

Le Fort I



Le Fort III

2) Fractura piramidal en la unión frontonasal a través de los procesos maxilares y desciende por la pared interna de ambas orbitas, raíz nasal, maxilar superior y apófisis pterigoideas.








Le Fort II

3) Disrupción craneofacial, produciéndose la separación entre el tercio medio y el frontal y la base del cráneo; inicia en las suturas nasofrontal y frontomaxilar, se extiende posteriormente por el piso de la órbita y continúa por la unión sutura cigítico-frontal y apófisis pterigoideas.

FRACTURAS

15

Clasificación	Fractura	Descripción	Imagen
Segun el estado de la Piel	Fractura Cerrada.	La fractura no continua y no comunica con el exterior, ya que la piel no ha sido dañada.	 Oblicua
	Fractura Abierta.	Aquella fractura donde uno (o) de los fragmentos compromete la integridad de la piel y tejido adyacente, produciendo una comunicación con el exterior a través de la herida.	 Compuesta
Segun su Localización.	Epifisaria	Aquellas que afectan a la superficie articular, se denominan fractura articular y si no se afecta por el trazo se denomina extra articular.	 En talle verde
	Diáfisarias	Aquellas que pueden afectar al tercio superior, medio o inferior del hueso.	 Tipos de
	Metafisario	Aquellas que pueden afectar al tercio superior o la metafisis superior o inferior del hueso.	 Comminuta