



## Medicina Humana

José Miguel Vinalay Velázquez

Dra. Karina Romero Solorzano


LEFORT y asfixia

Medicina forense

Grado y grupo: 5° B

Comitán de Domínguez Chiapas a 18 de noviembre del 2022.

# Clasificación de Le-Fort



I  
Horizontal

Desde el septum nasal, sobre los ápices dentarios y hasta la apófisis pterigoides

II  
Piramidal


Desde el puente nasal a través de los procesos maxilares, pared interna de la órbita y apófisis pterigoides

III  
Disyunción craneofacial

Inicia en las suturas nasofrontal y frontomaxilar, se extiende posteriormente por el piso de la órbita, continúa por la unión cigomático-frontal y apófisis pterigoides.



## Tipos de fracturas



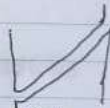
Transverso



Lineal



Oblicua compuesta



Oblicua descompuesta



Espiral



Tallo verde



Cominuta

# Asfixia en el contexto forense

- ✓ = /

