Nombre del alumno:
Yessica Gusmán Sántiz

Nombre del profesor:
Dr. Romeo Suárez

Nombre del trabajo:
Taquiarritmias y bradiarritmias

Materia:
Cardiología

Grado:
5°A

Comitán de Domínguez Chiapas a 2022

Identificación de taquiarritmias

Frecuencia cardiaca >100lpm

- NO → No es taquiarritmia
- SÍ → En el ECG ¿hay presencia de onda P?

En el ECG ¿hay presencia de onda P?

- SÍ → Pensar en posible taquicardia sinusal
- NO → ¿El intervalo R-R (ritmo) es regular?

¿El intervalo R-R (ritmo) es regular?

- SÍ → ¿El complejo QRS es ancho (>de0.12seg)?
- NO → ¿El complejo QRS es definido?

¿El complejo QRS es definido?

- NO → Dx: fibrilación atrial
- SÍ → Dx: fibrilación ventricular

Dx: fibrilación atrial

acortamiento y desorganización de los periodos refractarios auriculares

tratamiento

1. FARVL, FARVM, FARVR estables: antiarritmicos
2. FARVR inestable: cardioversión eléctrica

Dx: fibrilación ventricular

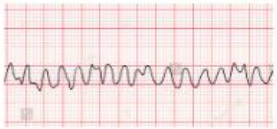

múltiples ondas de actividad eléctrica en los ventrículos

tratamiento

1. RCP
2. DESFIBRILAR
3. Antiarritmicos

amiodarona
procainamida
lidocaina

¿El complejo QRS es ancho (>de0.12seg)?

- SÍ → Dx: taquicardia ventricular
- NO → QRS es estrecho

Dx: taquicardia ventricular

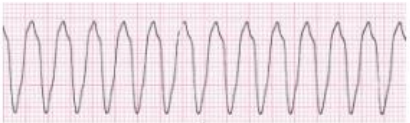

Latidos anormales que se originan de los ventrículos

¿Tiene pulso?

- SÍ → ¿Es estable?
- NO → ***tratamiento*** RCP y DESFRIBRILAR

¿Es estable?

- SÍ → ***tratamiento*** amiodarona 150 mg procainamida 20-50 mg
- NO → ***tratamiento*** cardioversión eléctrica

QRS es estrecho

Dx: taquicardia supraventricular

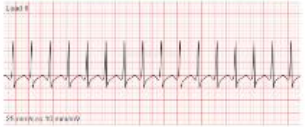

Serie de ritmos y latidos tempranos por arriba del haz de his

¿Es estable?

- SÍ → ***tratamiento*** Maniobras vagales

  sino responde Adenosina 6 mg, 12 mg y 18 mg

  sino responde cardioversión eléctrica
- NO → ***tratamiento*** cardioversión eléctrica

Identificación de bradiarritmias

Frecuencia cardíaca <60lpm o normal

NO → considerar otro diagnóstico

SÍ → En el ECG ¿hay presencia de onda P?

SÍ → Pensar en posible bradicardia sinusal

SÍ → ¿El intervalo R-R (ritmo) es regular?

SÍ → ¿El intérvalo PR es >0.20 seg??

SÍ → Dx: bloqueo 1er grado

interrupción parcial o completa de la transmisión de los impulsos procedentes de las aurículas a los ventrículos

NO → Dx: bloqueo 3er grado

¿El intérvalo PR es >0.20 seg y se pierde un QRS?

SÍ → Dx: bloqueo 2do grado, mobitz 1

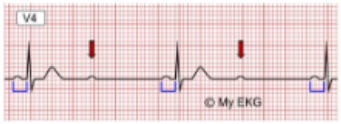

NO → Dx: bloqueo 2do grado, mobitz 2

No hay prolongación del PR y sin aviso deapaparece un QRS

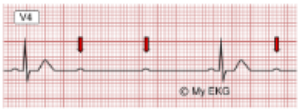

El tratamiento es solo para los bloqueos sintomáticos de 1er grado:

atropina 1 mg IV bolo cada 3-5 min

Dopamina infusión 5-20 mg7kg/min

En bloqueos de 2do (sintomático) y 3er grado es necesario un marcapaso