



Nombre del alumno:

Yessica Guzmán Sántiz

Nombre del profesor:

Dr. Luis Enrique Guillén Reyes

Nombre del trabajo:
MAPA CONCEPTUAL

Materia:

Clínicas quirúrgicas

Grado:

5°A

Trombosis Venosa Profunda

es la
formación de coágulo
dentro de
sistema venoso profundo
con mayor frecuencia en
miembros inferiores

Etiología/Factores de riesgo

como

Historia de TVP
Edad >40 años
Obesidad estado de inactividad
Embarazo y puerperio estado de hipercoagulabilidad
Trombofilia mutaciones genéticas
Hospitalización 3 meses post
Anticonceptivos orales estrógenos
Cirugía mayor y trauma

Patogenia

se basa en la

Triada de Virchow

por

Estasis venosa

debido al

alteración del flujo

caracterizado por

inmovilización

lesión endotelial vascular

por

trauma directo

trauma indirecto

generando

exposición de colágeno

provocando

activación plaquetaria

hipercoagulabilidad

ya sea

heredado

adquirido

Cuadro clínico

caracterizado por

Signos de inflamación
dolor, edema y calor
Decoloración
piel púrpura o rojizo azulado

además de

edema unilateral con fovea

indica

70% trombosis

Diagnóstico

ayuda

signos

de

Homans

es

dolor a la flexión dorsal

Ollow

es

Dolor a palpación en zona poplítea

además de

critérios de Wells

Dímero D
USG doppler
AngioTAC
Venografía

Tratamiento

se opta por

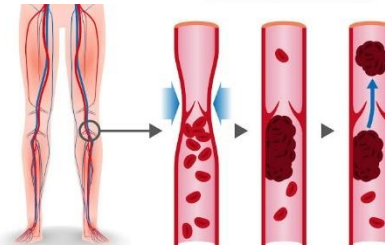
anticoagulantes: enoxaparina
1ra terapia: 3 meses
2da terapia: terapia prolongada

en otros casos

Trombólisis catéter o fármacos
Medias de compresión

su objetivo es

Evitar más coágulos
Recidivas y complicaciones:
émbolo y síndrome posttrombótico



REFERENCIA BIBLIOGRÁFICA

1. Karen Tatiana Ramírez Sánchez. (2014). TROMBOSIS VENOSA PROFUNDA. REVISTA MEDICA DE COSTA RICA Y CENTROAMERICA LXXI (612) 715 – 718. Recuperado de: <https://www.medigraphic.com/pdfs/revmedcoscen/rmc-2014/rmc144p.pdf>