



Johana Nazareth Vázquez Flores

Dra. Karina Romero Solorzano

Medicina forense

Licenciatura en medicina humana

5to A


Clasif. Lefort

Fracturas maxilofaciales

CARACTERÍSTICAS

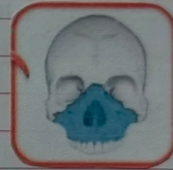I

Fractura horizontal del maxilar superior bilateral desde el punto 1 (ptum nasal), sobre círculos dentarios que se extiende hasta apófisis pterigoideas & separa el plano palatodentario del resto maxilar superior



II

Fractura piramidal en la unión fronto-nasal a través de los procesos maxilares & desciende por la pared interna de ambas órbitas, raíz nasal, maxilar superior & apófisis pterigoideas



III

Disyunción craneofacial, produciéndose la sep. entre el tercio medio facial & la base del cráneo; inicia en las suturas nasofrontal & la frontomaxilar, se extiende por el piso de la órbita & continúa por la unión cigomático-frontal & apófisis pterigoideas

