



PASIÓN POR EDUCAR

NOMBRE DEL ALUMNO: Juan Carlos
López Gómez

NOMBRE DEL PROFESOR: Dra. Karina
Romero Solórzano

NOMBRE DEL TRABAJO: Fractura Let
ford


PASIÓN POR EDUCAR

MATERIA: Medicina Forense

GRADO: Quinto semestre grupo A

Comitán de Domínguez Chiapas a 19 de noviembre de 2022

Fractura Le Fort

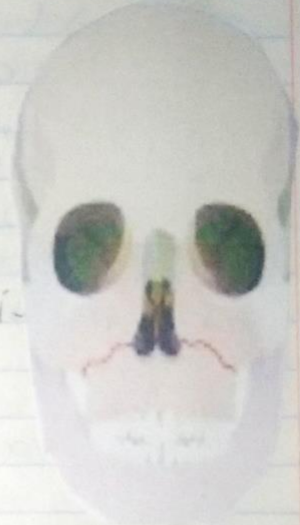

Las fracturas Le Fort son un grupo de patrones de fracturas de la región facial medial.

Le Fort I (más inferior)

Fractura transmaxilar (Fractura Guerin)

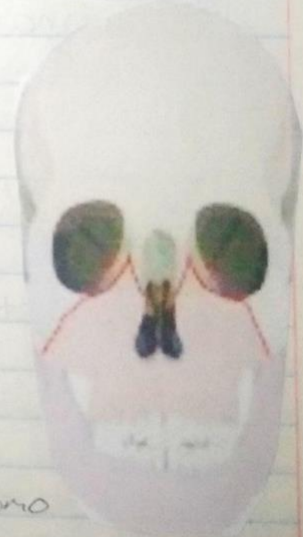- Superior al proceso alveolar maxilar
- Se extiende por el cuerpo del tabique nasal
- Puede involucrar a las placas pterigoideas del hueso esfenoides.



Le Fort II

Fractura Piramidal

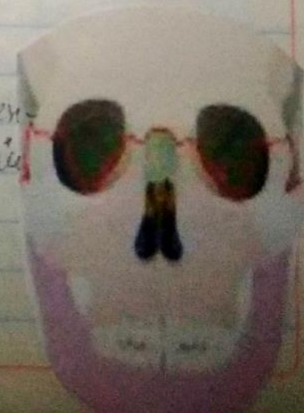
Porciones postero laterales de los Senos maxilares, suele atravesar el orificio infraorbitario. Pueden estar afectadas los huesos lagrimales y/o etmoidales.



Le Fort III (más superior)

Disyunción craneofacial, conocida como Fractura horizontal.

Inicia en las suturas nasofrontal y frontomaxilar, se extiende posteriormente por el piso de la orbita, continúa por la unión cigomático-frontal y a través pterigoideas.



Bibliografía

Grandini J. V. (s.f.). *MEDICINA FORENSE* Obtenido de
https://www.bioeticacs.org/iceb/seleccion_temas/ia/EA_2000.pdf