



Mi Universidad

Jhoana Guadalupe Arreola Mayorga

Fenómenos cadavéricos

Ier Parcial

Medicina forense

Karina Romero Solorzano

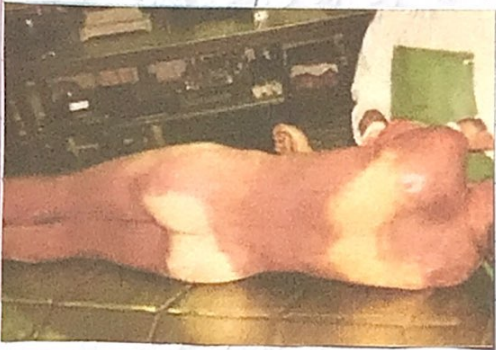Medicina Humana

5to Semestre

Fenómenos Cadavéricos

Son las transformaciones que suceden en el cadáver por influencia del medio ambiente.
Se distinguen en tempranos y tardíos.

Signos tempranos → aparecen en las primeras 24 hrs



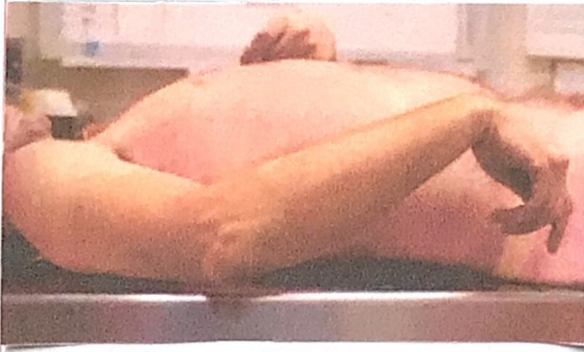
Lividéz cadavérica

Acúmulo de eritrocitos según gravedad

Se recupera → 2 a 3 hrs
tarda en rellenarse → 8 horas
No se recupera → 12 horas

Dicho presión

⚠ en las 1ras 12 hrs obedecen a los cambios de posición

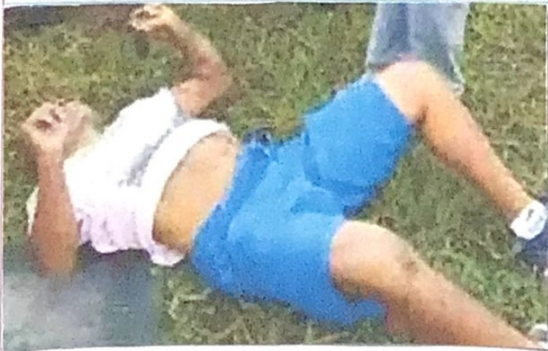

Rigidéz cadavérica → rigor mortis

Retracción muscular → degradación de ATP en
comienza a las 3hrs y culmina a las 15 horas

desaparece entre las 24-36 hrs

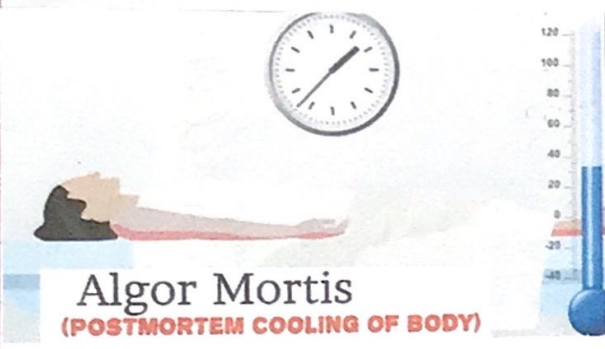
→ fases: relajación, instauración, estado, resolución



Espasmo cadavérico

Rigidéz instantánea

Algor Mortis (POSTMORTEM COOLING OF BODY)

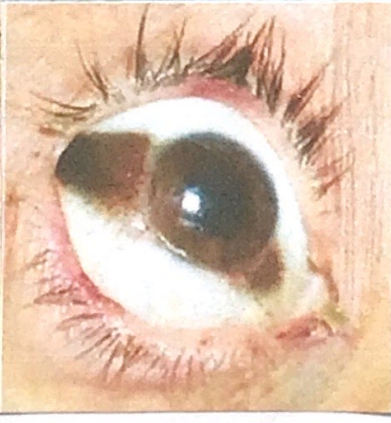
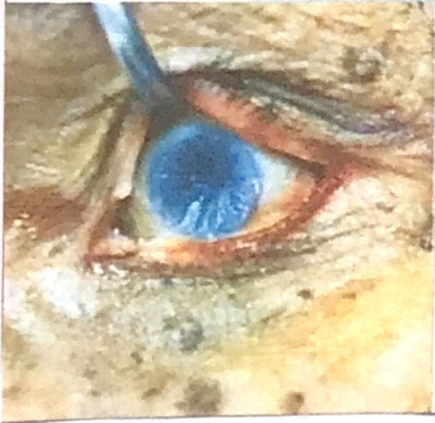
Enfriamiento cadavérico

Debido al cese de la actividad metabólica

Inicia a las 2 hrs y culmina a las 12 (temp. ambiente)

3-4 No más de 1/2° a la hora
6-10 1 grado por hora
11-12 3/4, 1/2 o 1/4 grado por hora



Deshidratación

pérdida de líquido

- Apergamiendo cutáneo
- Desecación de mucosas

- Signo de Stenon Louis
- Signo de Sommer
 - hundimiento del globo ocular
 - pérdida de transparencia de la córnea
 - larrugas en la córnea
 - 45' en ojos abiertos, 24h ojos cerrados
- Manchas en la esclerótica

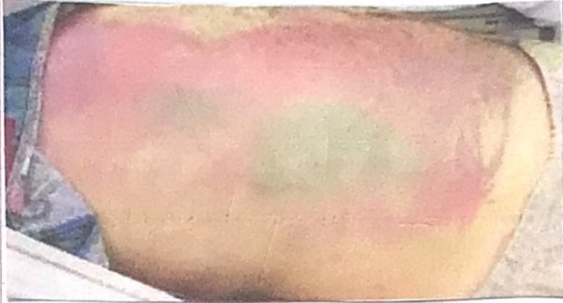Acidificación tisular

Cese de oxidaciones orgánicas.

↳ Signo seguro de muerte que impide la revitalización tisular

Acúmulo de catabolitos

(Autolisis) → Putrefacción → Fermentación pútrida de origen bacteriano



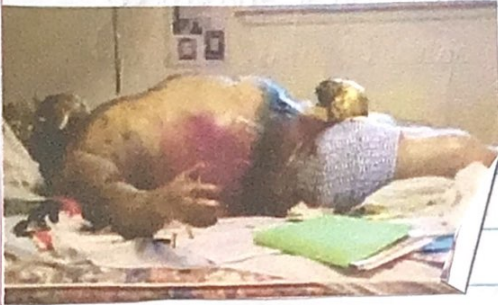~~Autolisis~~

Periodo cromático (horas) 24 hrs

tono verdoso → fosa iliaca derecha
(comienza con los MO del ciego).

48 hrs → red venosa, hemoglobina en compuestos azufrados

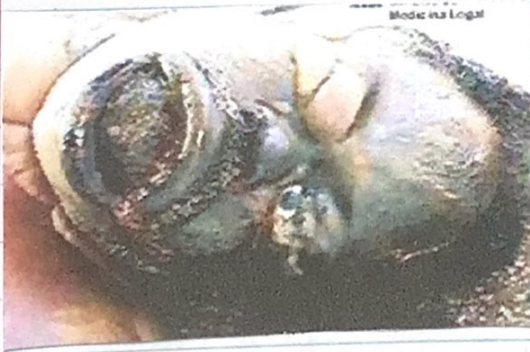72 hrs → coloración verde-negruzca → signo de medusa



Enfisematoso (días) 24 hrs

Edematización

↳ producción de gases



Periodo colicativo (meses)

licuar el cadáver

El pelo, uñas y piel se desprenden e/facilidad



Resolución/reducción esquelética (años)
(2 a 5 años)

Decúbito supino = decúbito dorsal

decúbito prono = decúbito ventral

Signos tardíos destructores

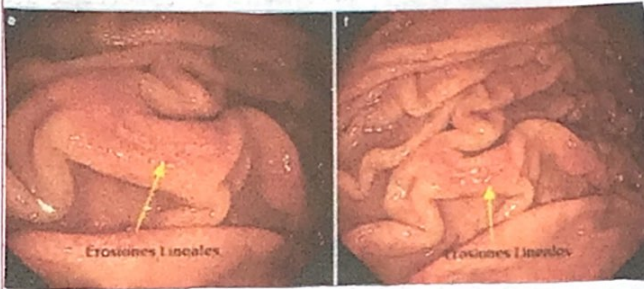Autólisis

→ procesos fermentativos anaeróbicos

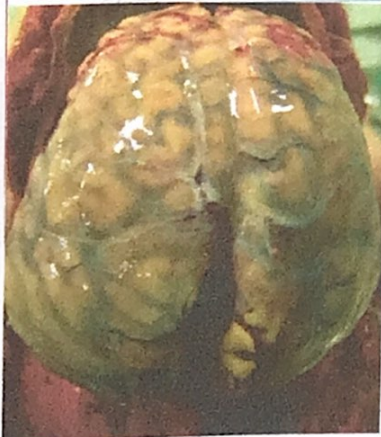

Hemólisis → 2 a 3 hrs

(imbición de la íntima de los vasos sanguíneos)



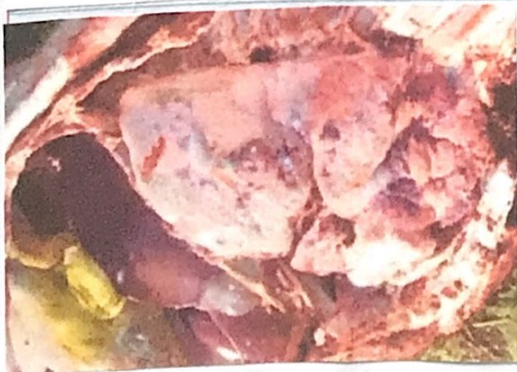Reblandecimiento y friabilidad de órganos (páncreas, estómago)



Colicación en el encéfalo

(Cerebro, estado líquido-gelatinoso)

Fig. 27.- Encéfalo recubierto por la aracnoides con LCR.



Cavitación de órganos
(timo principalmente)

Referencias

Grandini Gonzalez J. (2014) Medicina forense. El manual moderno. (3ra edición).

Susano Pompeyo M., Gaarcía Dolores F., Cárdenas Camacho J. (2019) Medicina forense. Editorial El Manual Moderno.