



PASIÓN POR EDUCAR

Nombre del alumno:

Nancy Paulina Arguello Espinosa

Nombre del profesor:

Dra. Karina Romero Solorzano

Nombre del trabajo:

Necropsia

Materia:

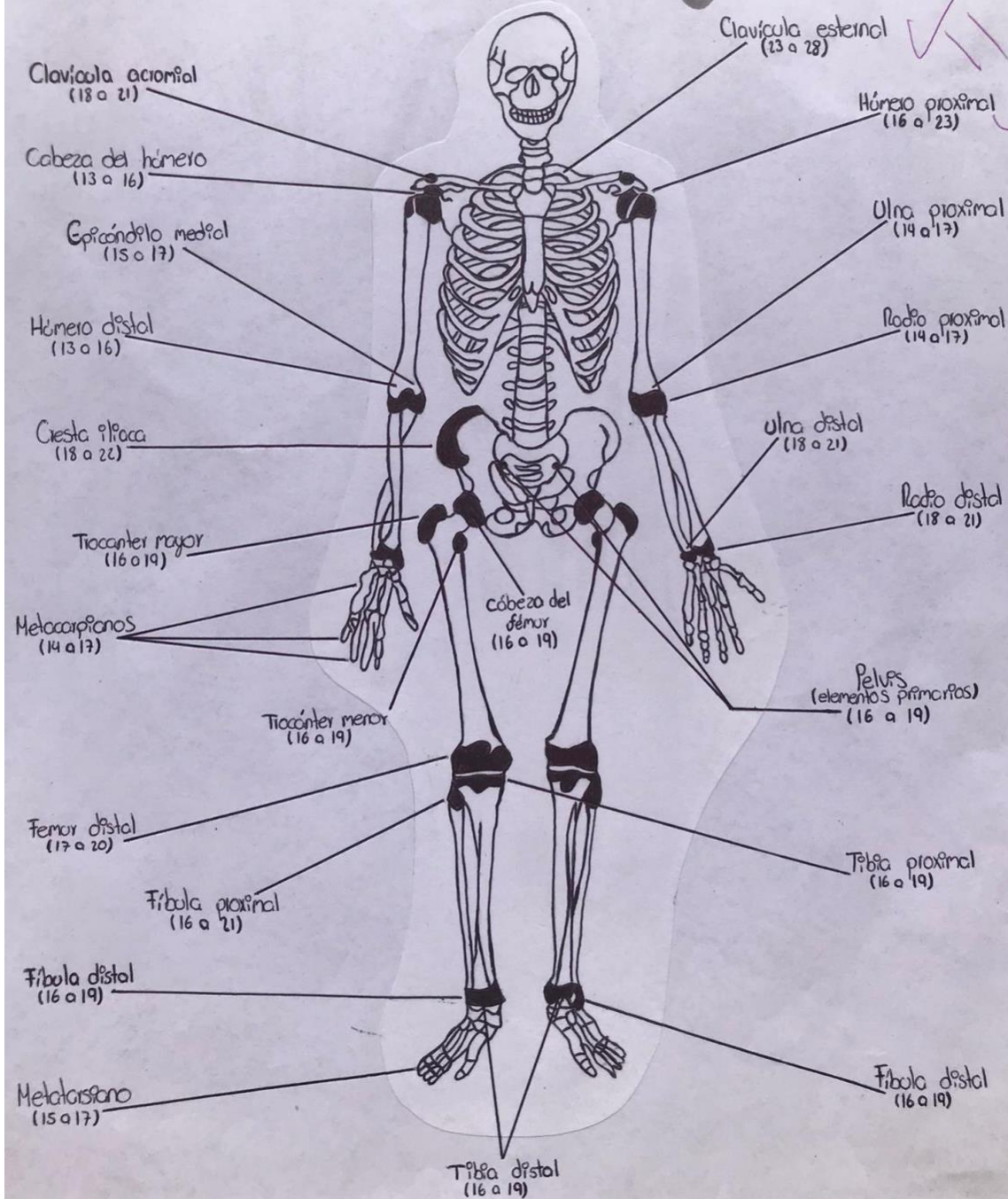
Medicina Forense

Grado:

5to Sem, Grupo "A" Medicina Humana

Comitán de Domínguez Chiapas a 23 de Septiembre del 2022

Puntos de Osificación

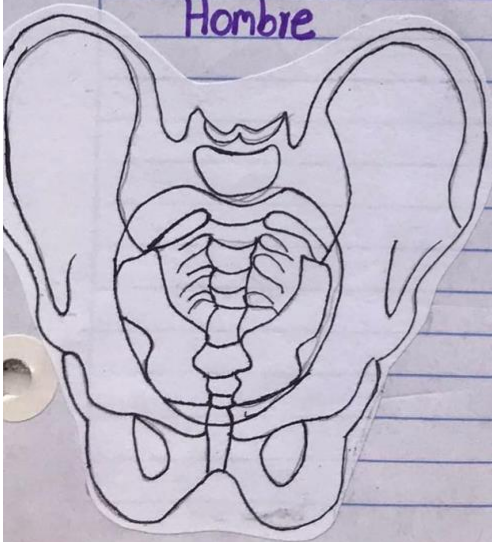


Morfología-Raza

Raza	Órbitas	Fosas nasales	Maxila	1er Molar inferior	Incisivo superior
Blanca (caucasoide)					
Negra (Negroide)					
Amarilla (Mongoloide)					

Diferencia Sexual Pelvis

Hombre



- Pesada, rugosa, con inserciones musculares marcadas
- Contorno: ♥
- Pelvis menor: Relativamente pequeña
- Ilión: Alto, grande
- Articulación sacroilíaca: Grande
- Acetábulo: Grande, dirigido lateralmente
- Rama isquiopúbica: Ligeramente evertido
- Agujero obturador: Grande oval
- Cuerpo del pubis: Triangular
- Sinfisis: Alta
- Ángulo subpúbico: Estrecho "V"
- Sacro: Largo, estrecho, suavemente curvo

