



Oscar Eduardo Guillén Sánchez

Dra. Rosvani M. Morales Irecta

Comenzando a entender parte 3

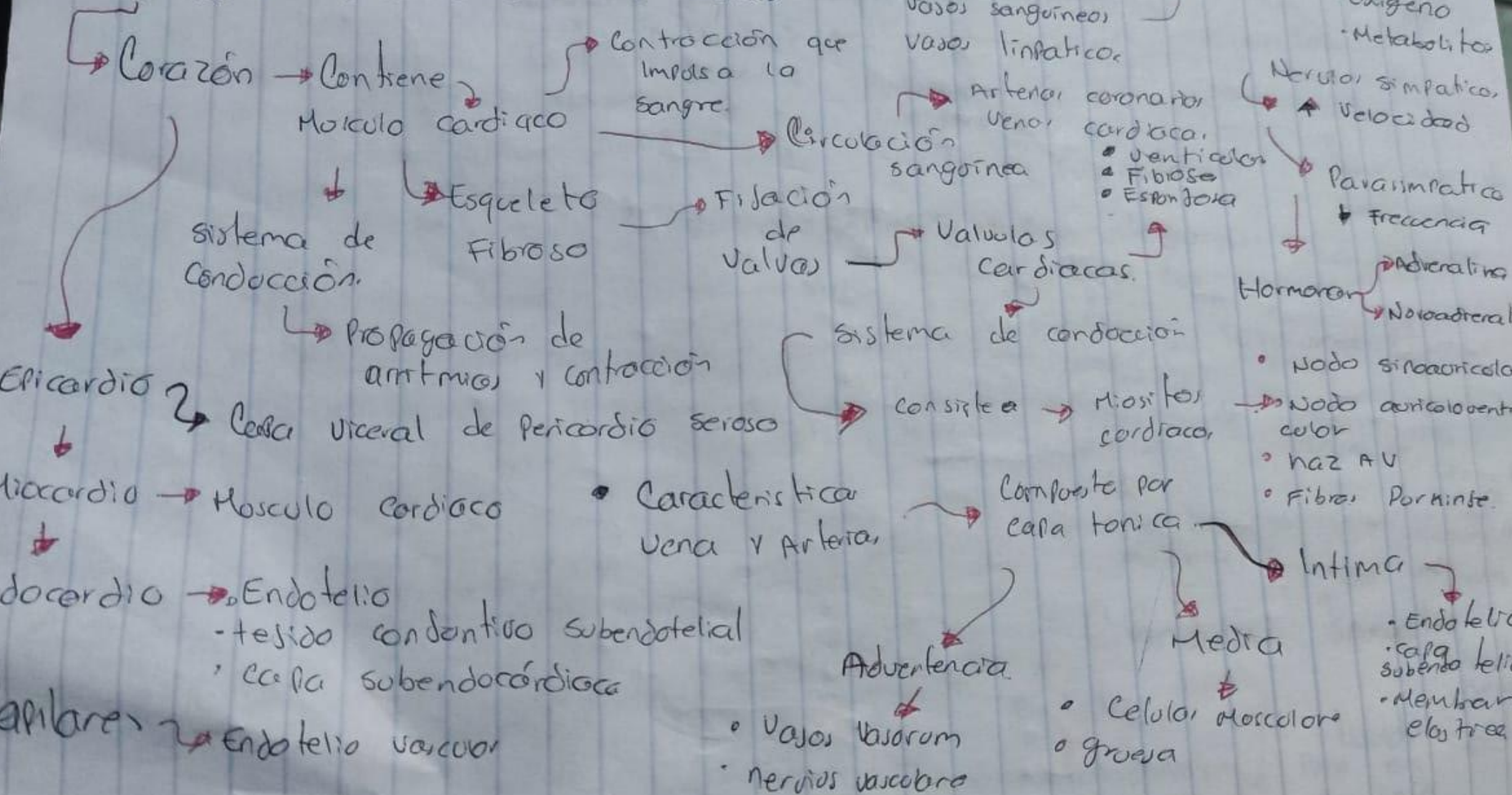
Microanatomía

PASIÓN POR EDUCAR

1°

“B”

Histología del Aparato Cardiovascular.



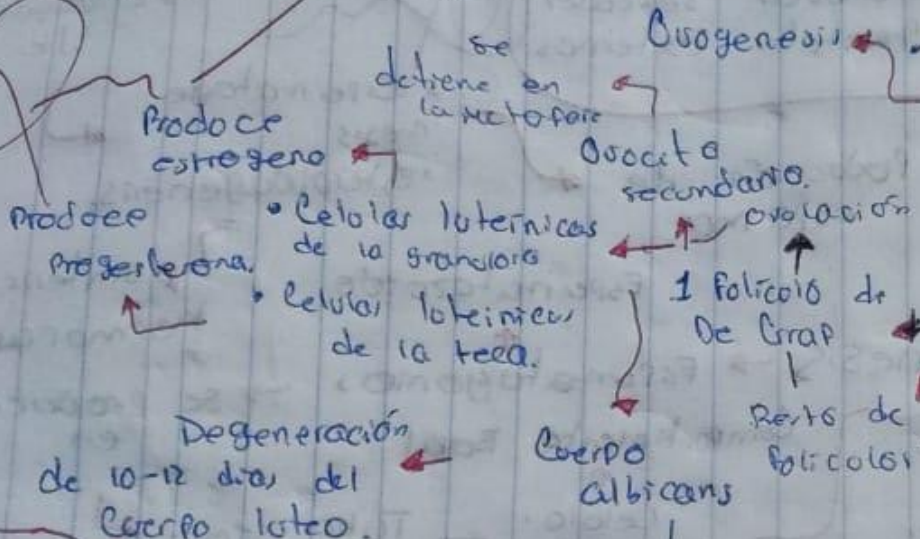
Histología Aparato Reproductor Femenino.

Organos Genitales

Internos
Externos

- Ovarios
 - Trompas o falopias
 - Utero
 - Vagina
- Presentan cambios cíclicos

Ovogenesis



Producción de gametos

Hormonas esteroideas

Ovarios

estrogenesis

Ovulación

Atresia folicular

superficie

Epiteo germinal

Tonica albugínea

Ciclo menstrual

Pobres hasta Menopausia

Contiene

- Kérotina en el centro
- T. laxo conectivo
- Nervios
- Vasos sanguíneos y linfáticos
- colecilio cúbico

Progesterona

Leototropina

Fuente principal de las Hormonas esteroideas.

Capacitación y Fecundación

Capacidad de Fecundación

Ampolla de la trompa uterina

Receptores de la zona polar de

Trompas Uterinas

Estructuras Bilateral

Utero

Dividido

Cuerpo

Fondo uterino

Cervix

Aluda a la implantación del ovocito.

Genera reacción aerosómica

Endometrio

Miometrio

Perimetrio

Revestido epitelio estrófico simple

Forma

Glándulas uterinas

Pared de la trompa

Serosa

Mucosa

Mucosa

Estrato basal

Fases

Experimentan cambios cíclicos.

Modifican la viscosidad del moco vaginal

Foliculos

En crecimiento

Afectados por estrógeno

Proliferativa

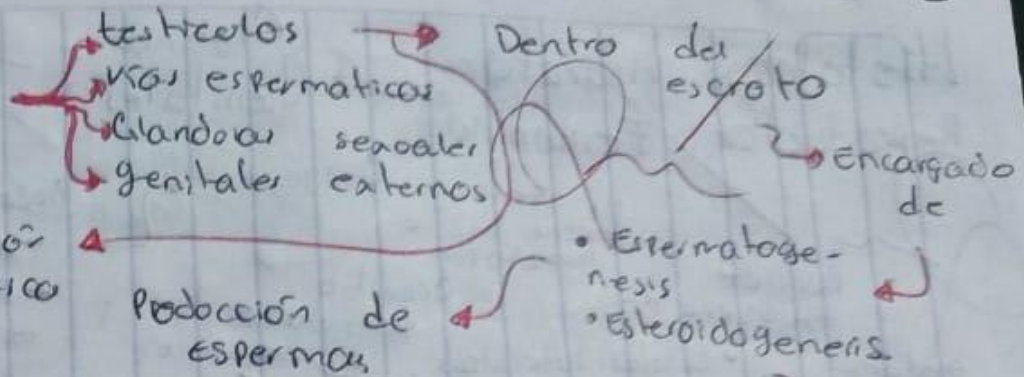
Secretora

Modificado por Progesterona

Glándulas Cervicales

Ixqueria del estrato basal

Aparato Reproductor Masculino



Carosoma y Activación Genética

Desarrollo de Organos Reproductores

Desarrollo de los testiculos

Factor determinante testicular (TDF) → Gen SRY

Producción de espermatozoides

Espermatozoide

Síntesis de hormonas

Espermatogénesis

Espermatogonias

se produce en

Compartimento Basal

Células Sertoli

Tubos seminíferos

Duración de 74 días

Fases →

- Espermatozoides
- Espermatozoides críticos
- Espermatozoides

Mesodermo Intermedio → Crete onárico

Epitelio mesodérmico → Cordon sexual Primario

lobulillo germinal primordiales → Mijon desde el saco vitelino

Células de Leydig

Testosterona

Factor Inhibidor de Müller

Vias Espermáticas → Conductos Mesonefricos

Cubierta por epitelio cilíndrico Pseudoestratificado

- Epididimo
- conducto deferente
- conducto eyaculatorio

Almacenamiento del espermatozoide.

con estereocilios.

Conecta red testicular

ducto del epididimo

Exposición con fuerza a los espermatozoides

Glándulas sexuales

Glándula tubalocular

Glándula bulbouretral

Cowper

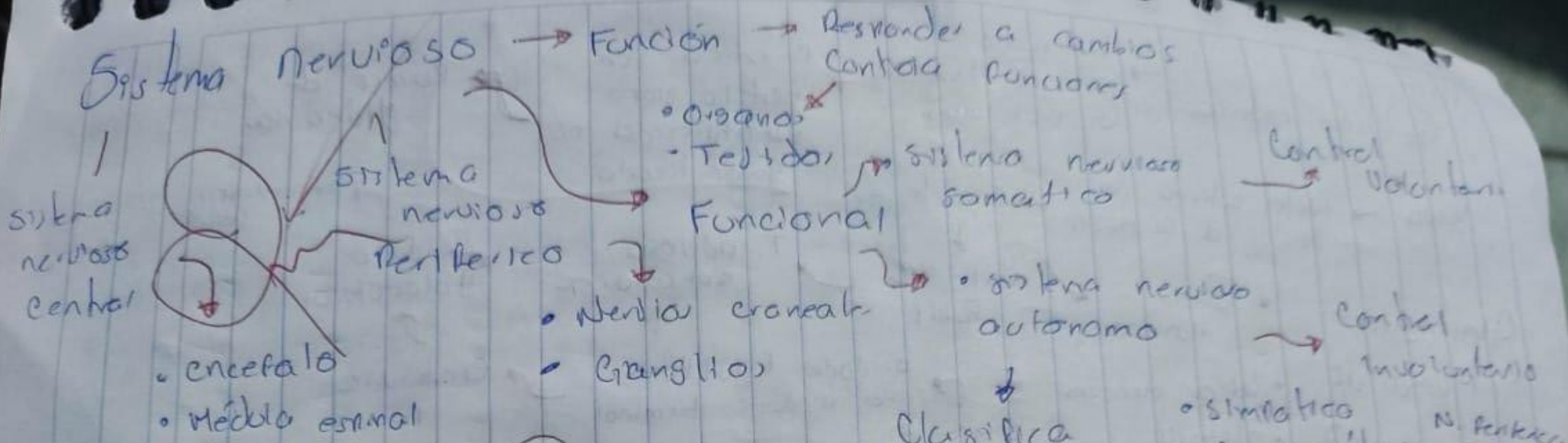
Líquido y protege uretra

Líquido rico en fructosa semen


Líquido espermático

Vesícula seminal


Cáncer de próstata



Neurona



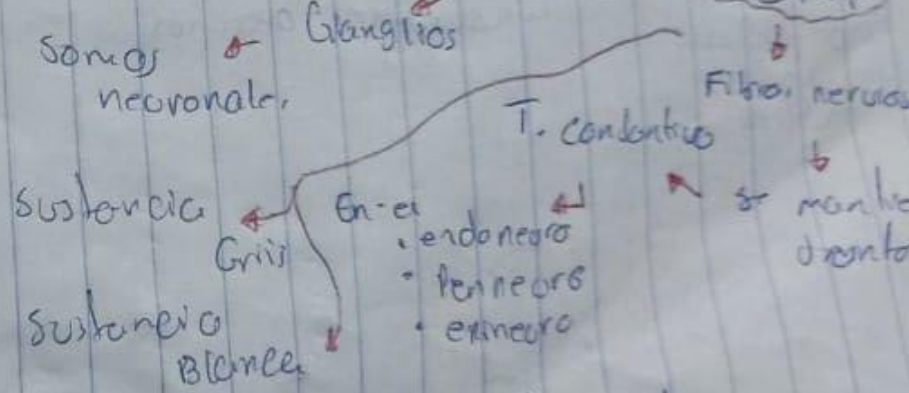
Unidad Funcional



Partes

- Soma o Pericarion
- axon
- dendritas


SNC (Sistema Nervioso Central)



Cefalo raquídeo


- Encéfalo
- Médula espinal

- Protegidos por
- Craneo
- vertebrales



Protección por placas conectivas


- Somas
- neurales
- Aracnoide
- dendritas



↳ **protege al SNC**



- electrolitos
- Hormona
- Metabolitos

Moléculas de G-Actina




J

Filamento de F-Actina




K




L

Filamento de miosina



Molécula de miosina



M

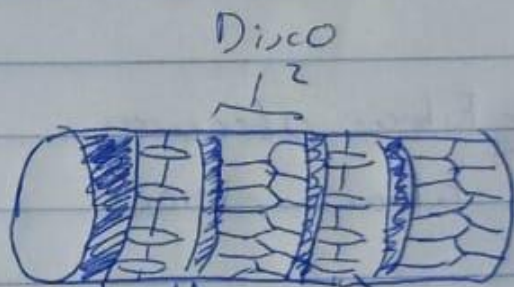


Meromiosina ligera



Meromiosina pesada

N



Zona H

Banda A

Línea M

I + A



A



zona H + banda A

zona H

zona H + banda A

Bibliografía

PAWLINA, W. (8ª EDICION). *ROSS HISTOLOGIA TEXTO Y ATLAS* . NÚRIA LLAVINA .