



Javier Adonay Cabrera Bonilla

Rosvani Margine Morales Irecta

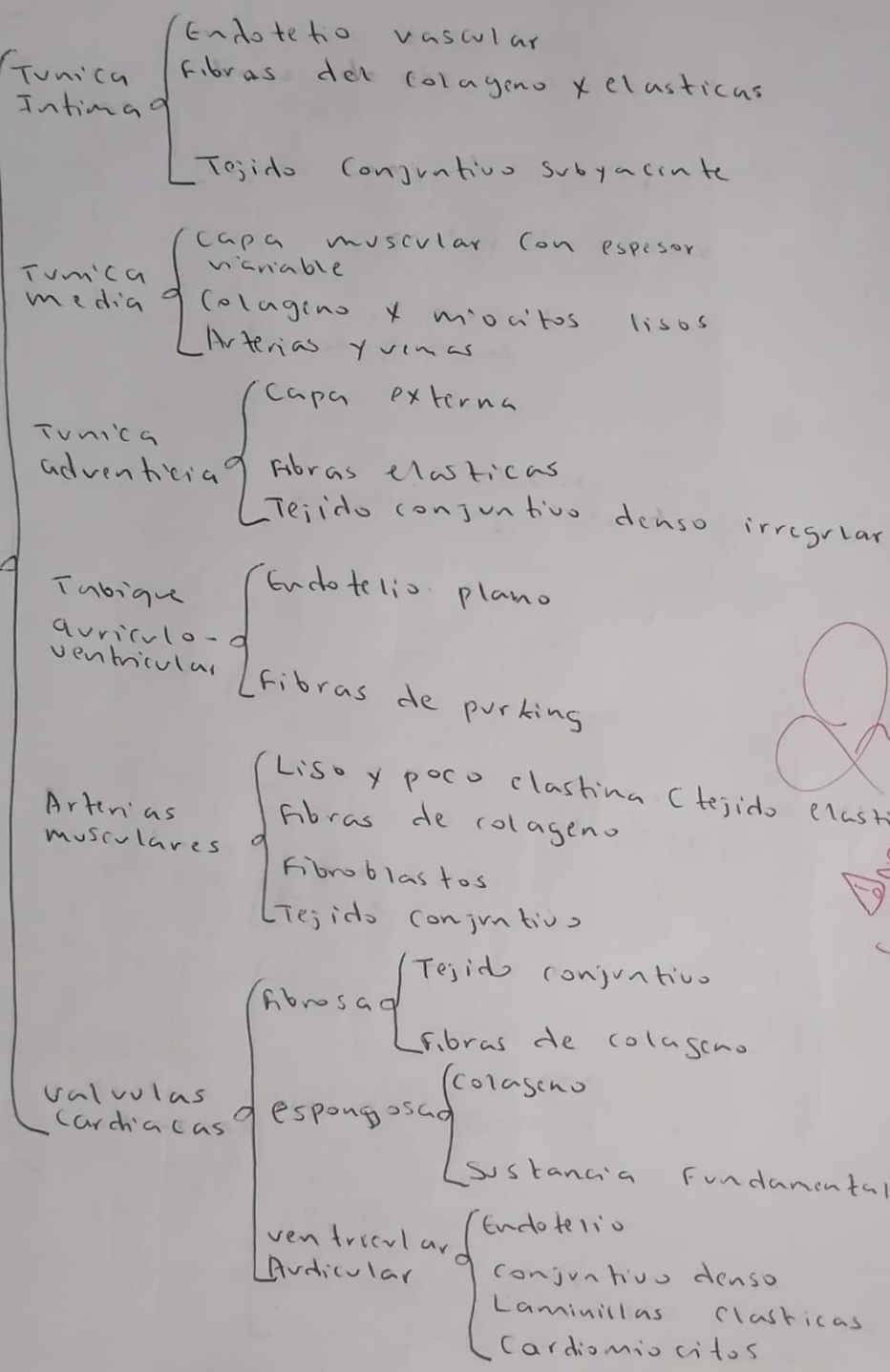
Histología

Cuadros Sinópticos

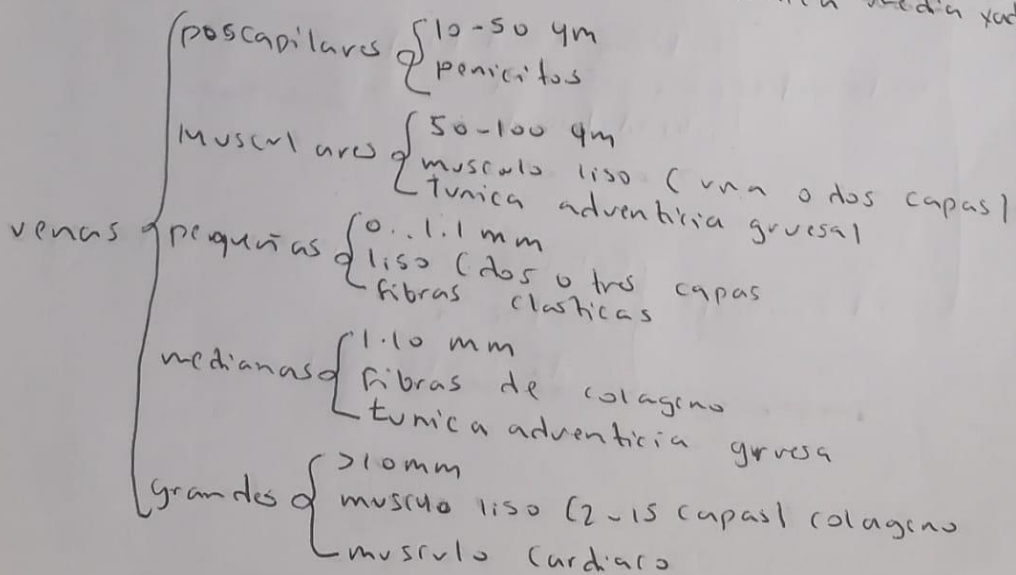
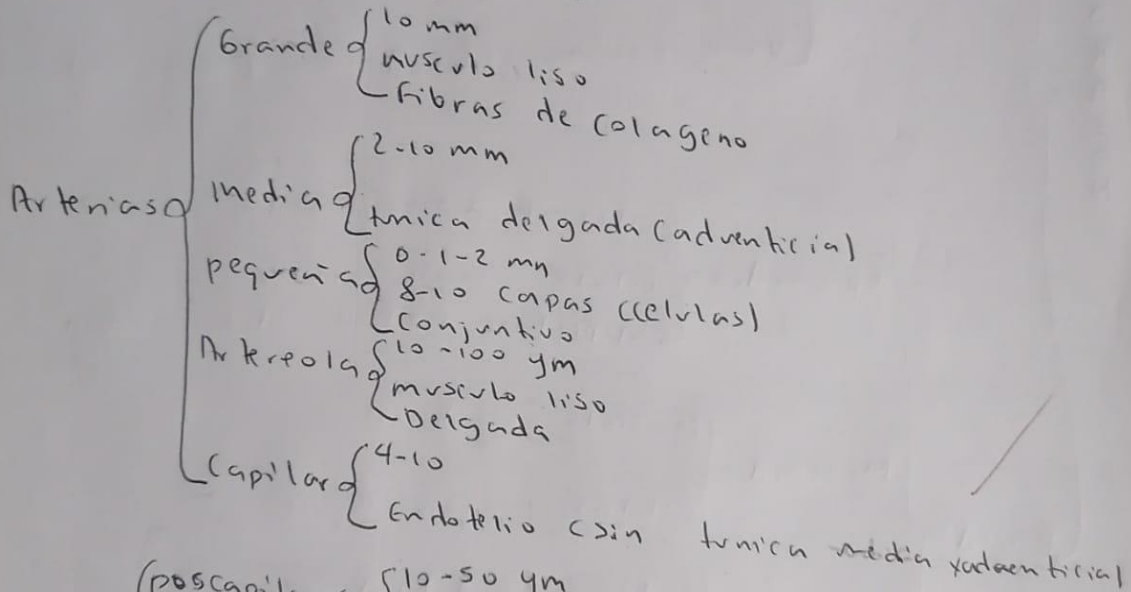
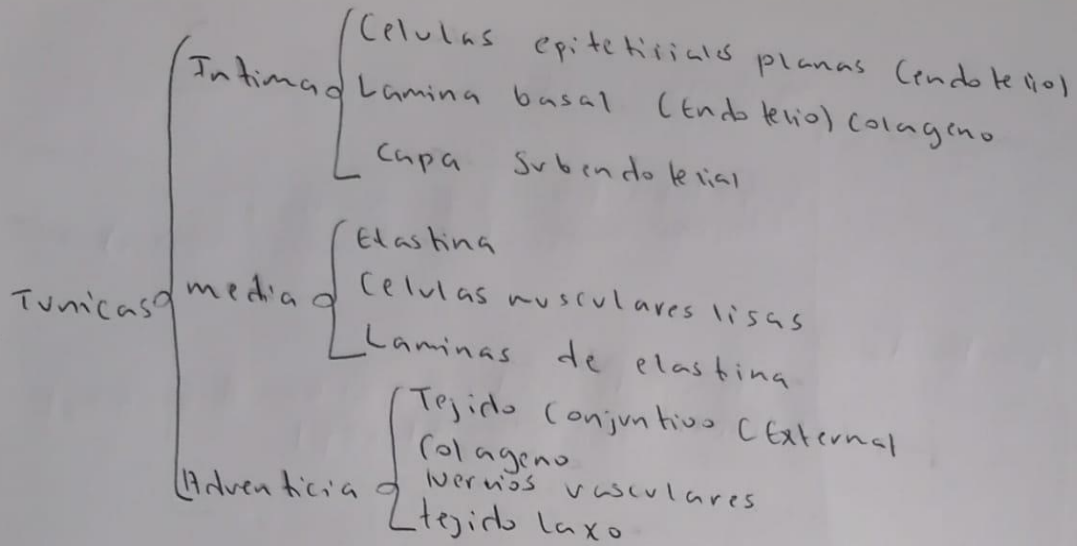
1°

“B”

HISTOLOGIA DEL APARATO CARDIOVASCULAR



Angiotensina II
 Complementos
 con histología de



CORAZON

Contenido

- Musculo Cardíaco (bombea sangre)
- Esqueleto fibroso (4 anillos)
(Tejido conectivo denso irregular)
- Sistema de conducción (Fibras de Purkinje)
(depolarizaciones rítmicas)
- Vasos coronarios (2 Arterias y varias cardiacas)

Pared

- Epicardio
 - visceral del epicardio seroso
 - celulas musculares
 - Superficie externa del corazón
- Miocardio
 - Musculo Cardíaco
 - Celulas mononucleares
- Endocardio
 - Interna (Endotelio)
 - finca capa de musculo liso
 - Subendotelial
- Cardiomiocitos
 - Celulas musculares cardiacas
 - Excitacion
 - unida contractil

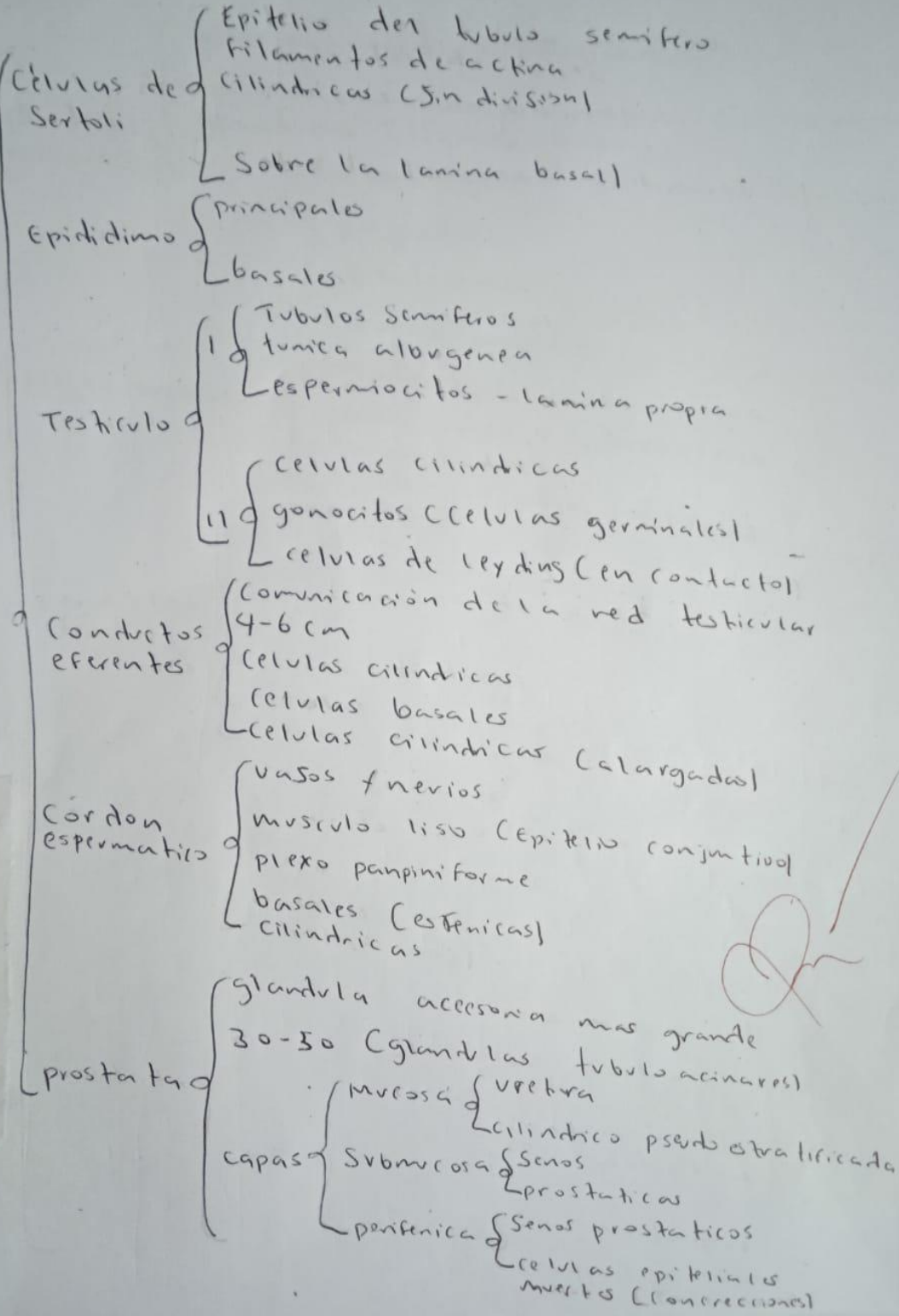
HISTOLOGIA

DEL

APARATO

REPRODUCTOR

MALE

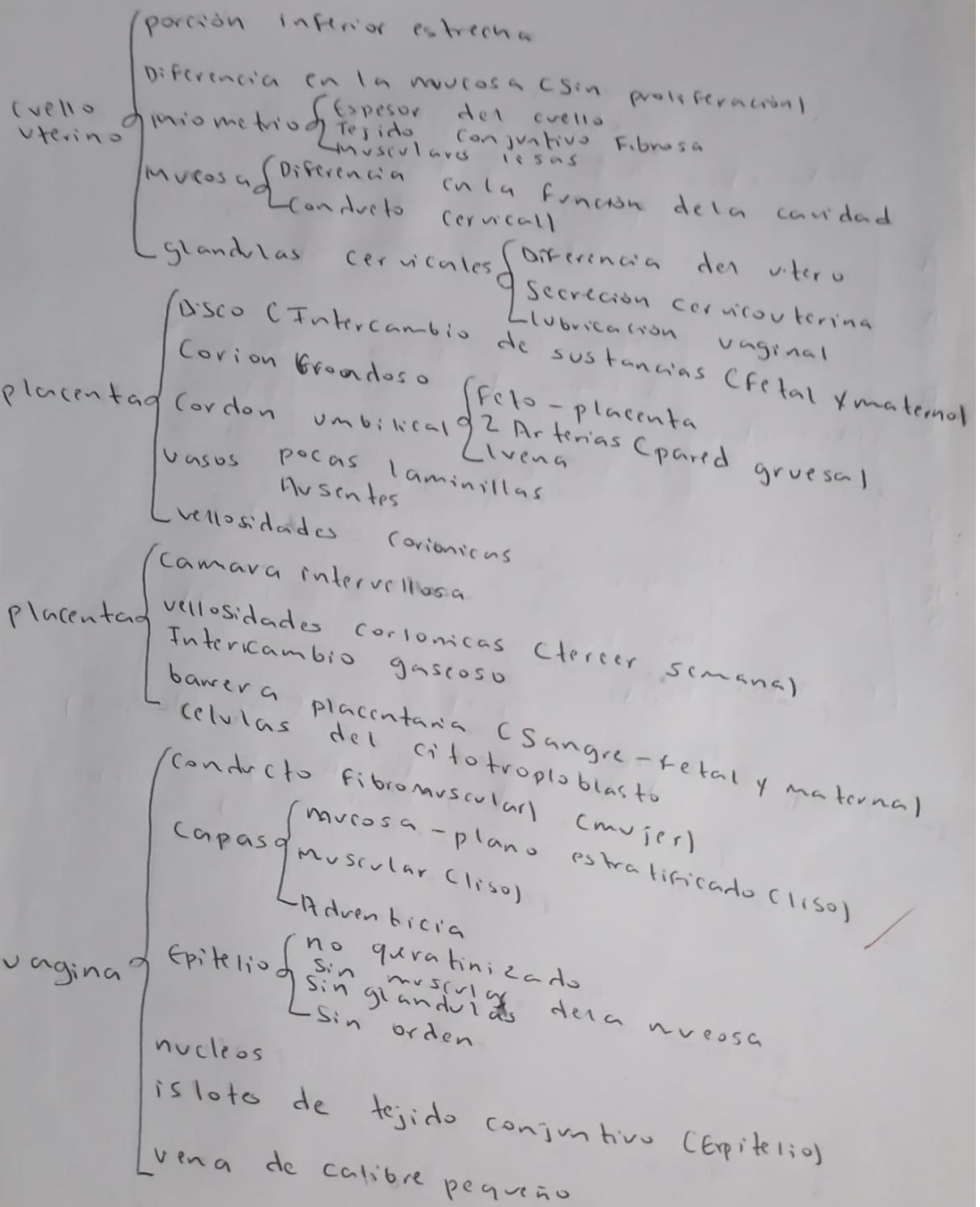


Reservistas Seminales

- Tubos enrollados (evaginaciones)
- Fruetos, sacaridos, aminoacidos, (prostaglandinas (liquido Seminal))
- Mucosa
 - capa gruesa de musculo liso
 - plegadas
 - Dilataciones

pieges mucosos

- Lamina propia
- pseudoestratificado
- Ramificacion y interconexion
- celulas basales
- Tejido conjuntivo (mucosa)

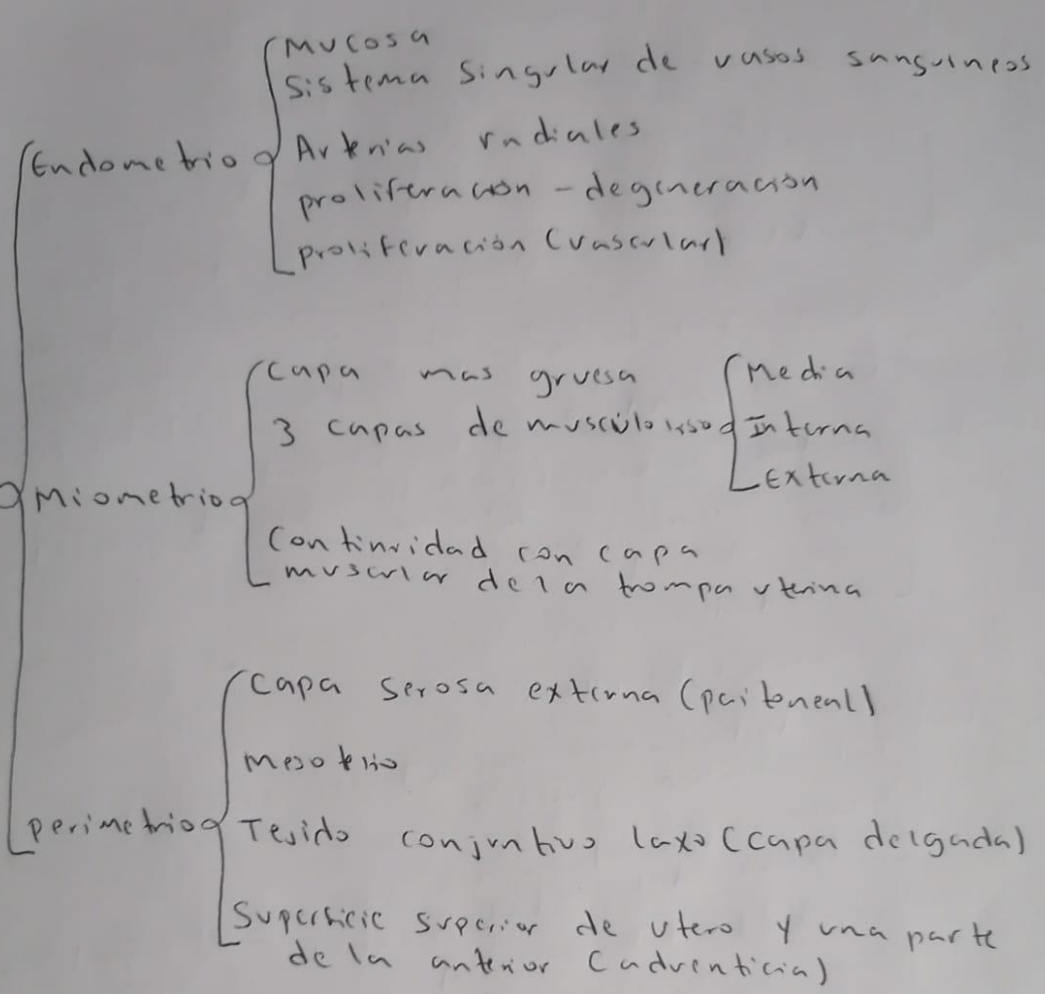


C
A
P
A
S

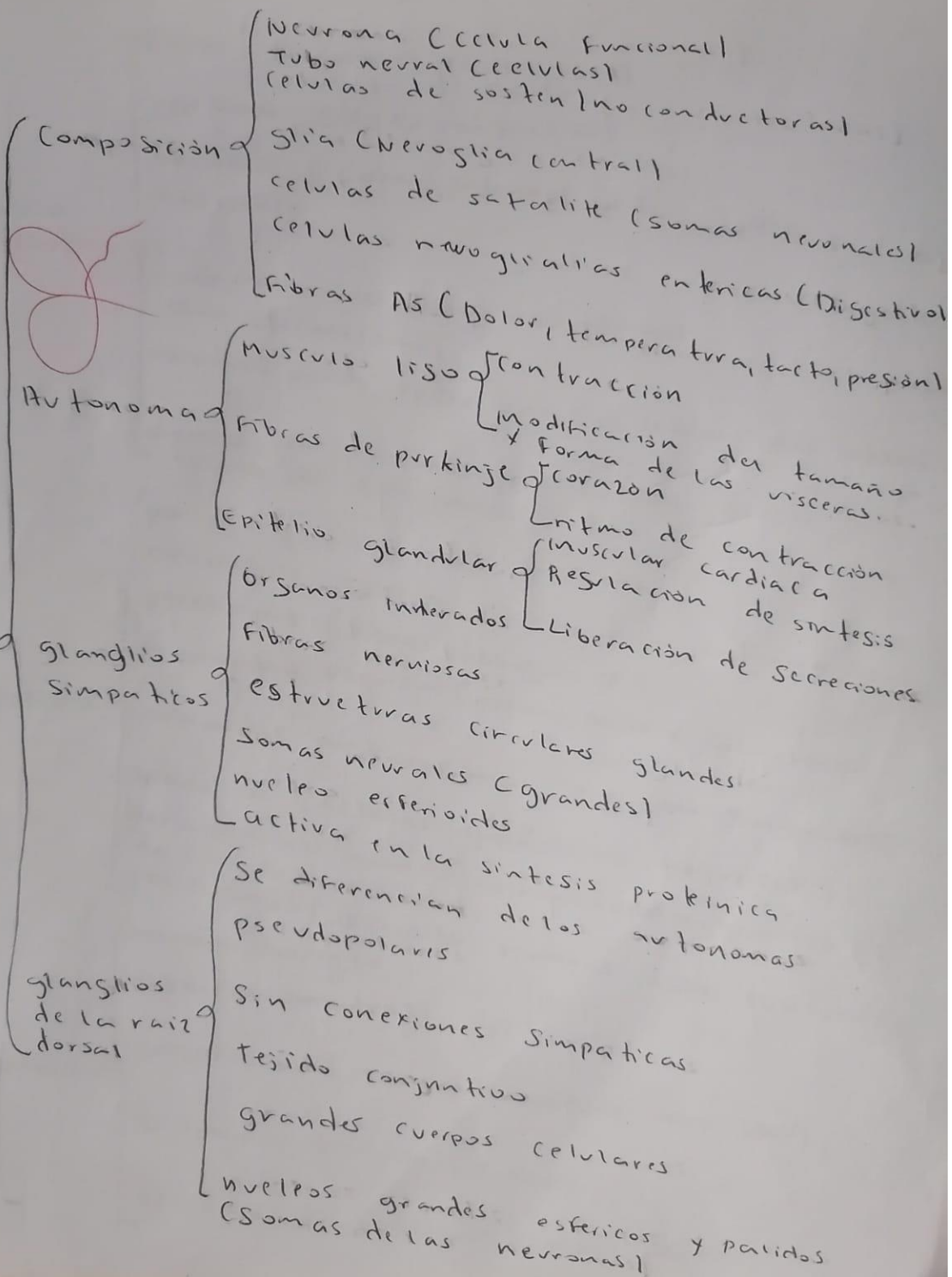
D
E

C

U
T
E
R
O



HISTOLOGIA DEL SISTEMA NERVIOSO



Nervio
periférico

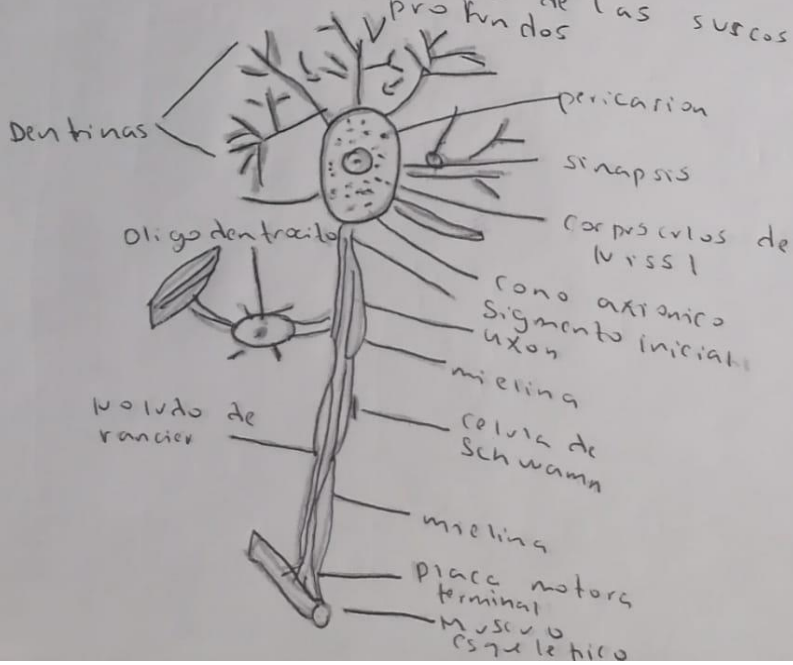
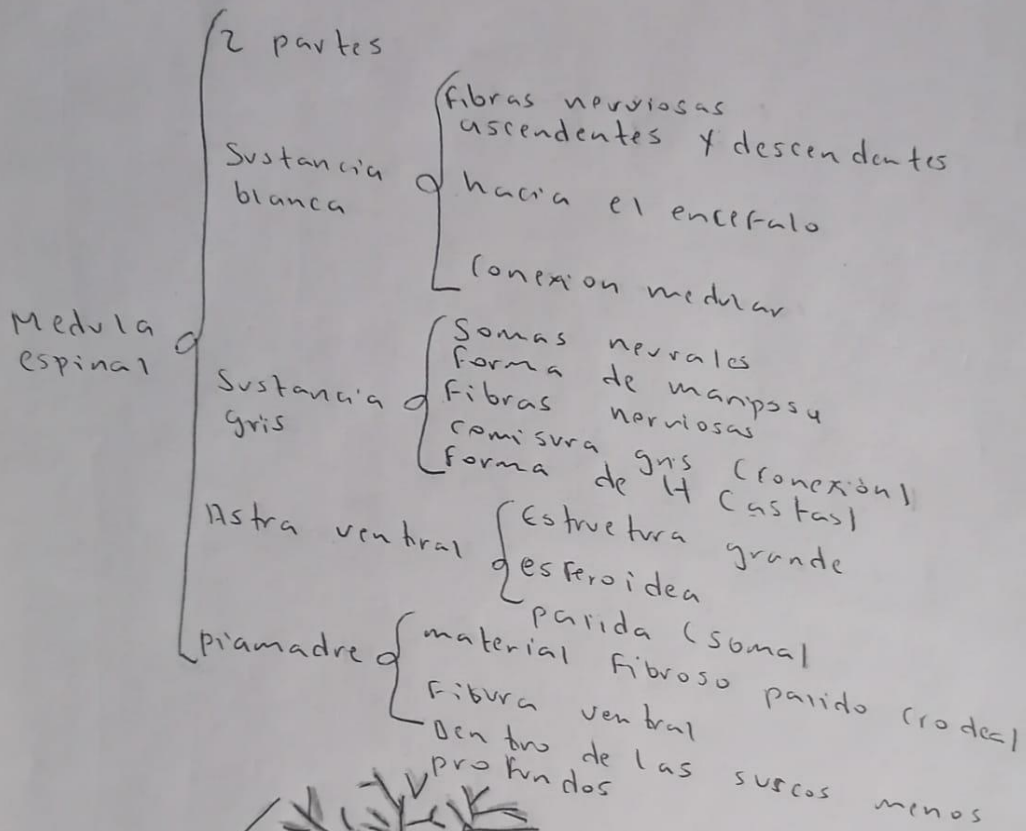
- Fibras nerviosas (Fascículos)
- Perineuro (tejido conectivo)
- Epineuro (capa externa rodea cada Fascículo)
- Endoneuro (neuronas individuales)
- axón (Neurilema)
- Mielocina puede estar o no (alrededor del axón)
- axones no mielinizados (cursos de la célula de Schwann)

Cerebro

- porción principal del encéfalo
- neuronas (reservan y almacenan información)
- plexiforme (fibras neurogliales)
- pirámida pequeña (piramidales y granulares)
- piramidal mediana (más pequeñas y piramidales)
- granulosa (células granulosas pequeñas)
- piramidales grandes (pirámides grandes)
- en la zona motora
- poliformes (Diferentes formas, incluso fusiforme)

Cerebelo

- Mismo aspecto
- Purkinje (matraz)
- Granulosos (reservan impulsos del SNC)
- Sustancia blanca (Fibras)
- Células de Purkinje (más visibles)



Referencias Bibliográficas:

Ross Michael H. (2020). histología texto y atlas de Ross. Histología del sistema cardiovascular. 8^a edición. wolter kluwer. Pag.464-470.

Ross Michael H. (2020). histología texto y atlas de Ross. Histología del Aparato reproductor masculino. 8^a edición. wolter kluwer. Pag.864-874.

Ross Michael H. (2020). histología texto y atlas de Ross. Histología del Aparato reproductor femenino. 8^a edición. wolter kluwer. Pag.920-942.

Ross Michael H. (2020). histología texto y atlas de Ross. Histología del sistema nervioso. 8^a edición. wolter kluwer. Pag.422-430.