



Nombre del alumno: Mayra Grissel Mollinedo Noyola.

Nombre de docente: Dra. Rosvani Margine Morales Irecta

Nombre del trabajo: Mapas

Materia: Microanatomía

Grado y grupo: 1° "B"

Carrera: Medicina humana.

Tejido óseo

Fundamentos

- Es un tejido Conjuntivo especializado
- Se caracteriza por tener una matriz extracelular mineralizada
- contribuye a la estructura esquelética
- Protege las estructuras vitales,
- Proporciona bases mecánicas para el movimiento corporal
- Alberga la médula ósea

Almacena calcio y fosfato.


soporta el cuerpo

Se clasifican

- largos
- cortos
- planos
- irregulares

Propiedades óseas

- Los huesos largos son de forma tubular y se compone de dos extremos (epifisis proximal y distal) y un eje largo (diáfisis)
- La unión entre la diáfisis y las epifisis es metáfisis.
- El hueso está cubierto por el periostio, Membrana de tejido conjuntivo que se adhiere a la superficie (fibras de Sharpey)
- El periostio contiene una capa de células osteoprogenitoras, se diferencia en osteoblastos.
- Las cavidades óseas están revestidas por endostio contienen células osteoprogenitoras, osteoblastos, osteoclastos
- Se articulan con huesos vecinos mediante Articulaciones Sinoviales.
- Las superficies articulares que forman zonas de contacto entre dos huesos están cubiertas.



Tejido muscular

Esta compuesto por células especializadas llamadas fibras musculares

Genera los movimientos del organismo, tanto los voluntarios como los involuntarios.

Mantiene la postura, genera calor y sirve como protección de otros órganos.

Músculo esquelético

- formado por células filiformes y cilíndricas. Con múltiples núcleos
- Conocida como fibra muscular. estrías transversales.
- Sus células presentan gran cantidad de mitocondrias.
- Las proteínas contráctiles se disponen de forma regular en bandas oscuras (principalmente miosina pero también actina) o oscuras (actina)

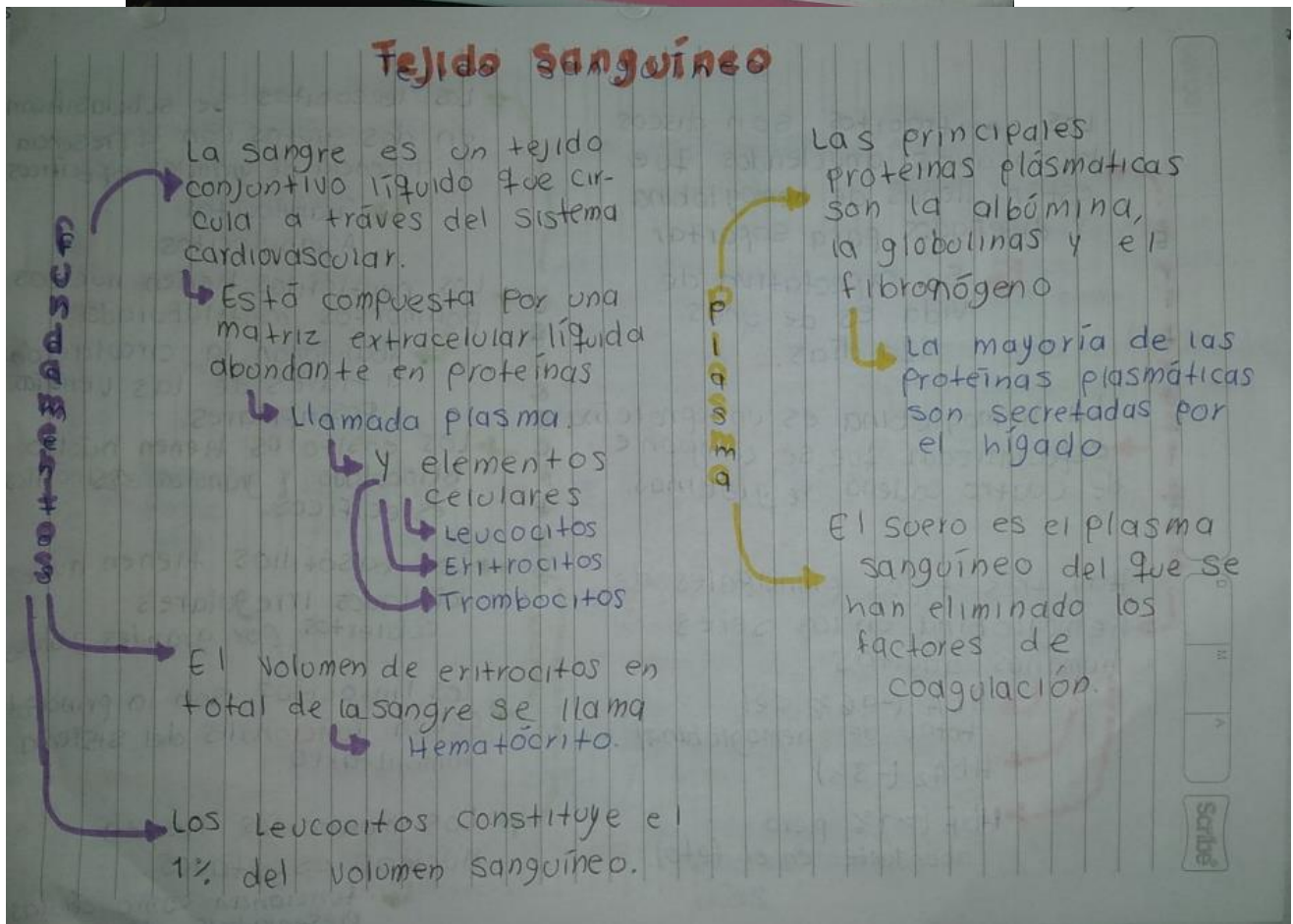
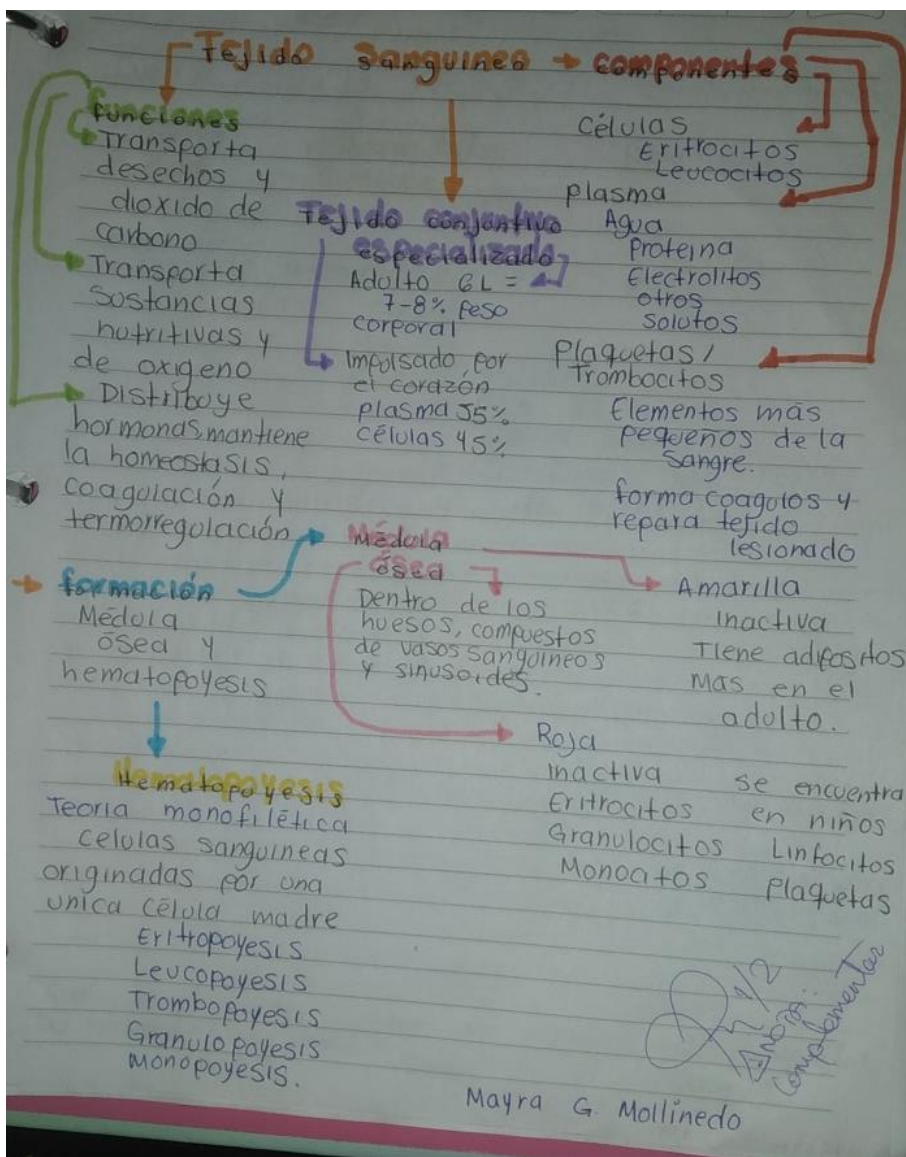
Músculo liso

- conocido como músculo visceral, participa en los movimientos involuntarios.
- se encuentra en las paredes de las vísceras huecas y en la mayor parte de los vasos sanguíneos
- Son células mononucleadas con el núcleo en la posición central
- Son células son fusiformes y no presentan estrías ni un sistema de túbulos.

Músculo cardíaco

- Esta compuesto por células musculares cardíacas
- Forman parte de la pared del corazón.
- Son células alargadas y ramificadas, con un núcleo central
- El sarcoplasma que rodea al núcleo presenta numerosas mitocondrias, gránulos

Tipos



Los eritrocitos son discos bicóncavos anucleados que están llenos de hemoglobina y diseñados para soportar

Su expectativa de vida es de unos 120 días.

La hemoglobina es una proteína especializada que se compone de cuatro cadenas de globinas.

Hay tres tipos principales de hemoglobina en los seres humanos adultos

HbA (-96% del total de hemoglobina)

HbA₂ (-3%)

HbF (>1% pero abundante en el feto)

Los leucocitos se subclasifican en dos grupos con la presencia o ausencia de gránulos específicos

Granulocitos
Agranulocitos

Los neutrófilos tienen núcleos polimorfos multilobulados.

Abandonan la circulación a través de las vénulas poscapilares.

Los eosinófilos tienen núcleo bilobulado y gránulos eosinófilos específicos.

Los basófilos tienen núcleos lobulados irregulares cubiertos por grandes gránulos.

Los linfocitos son la principal célula funcional del sistema inmunitario.

Los monocitos tienen núcleos escotados.

funcionan como células presentadoras de antígenos.

Es la formación de células sanguíneas

Proviene de

Células madres hematopoyéticas

El hígado es el principal órgano hemato-poyético del feto.

Después del nacimiento las células madre migran a la médula ósea

Se producen 500 mil millones de células sanguíneas por día.

Se originan en el saco vitelino del embrión.

Eritropoyesis

formación de eritrocitos

Se producen y su producción la regula la eritropoyetina y viven 120 días

ocurre en el tejido mielóide, médula ósea roja de huesos largos, esternón, costilla, pelvis, cráneo.

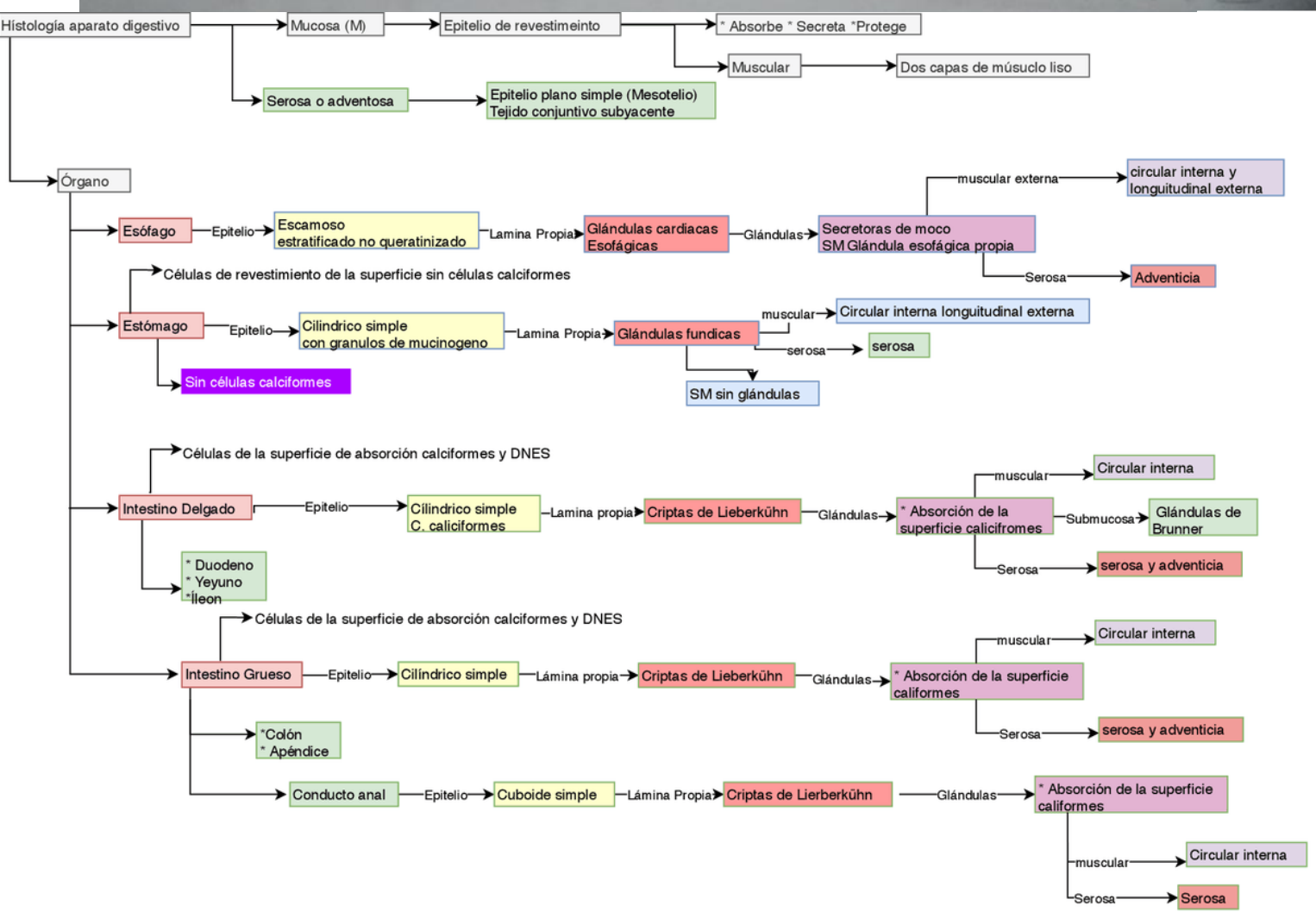
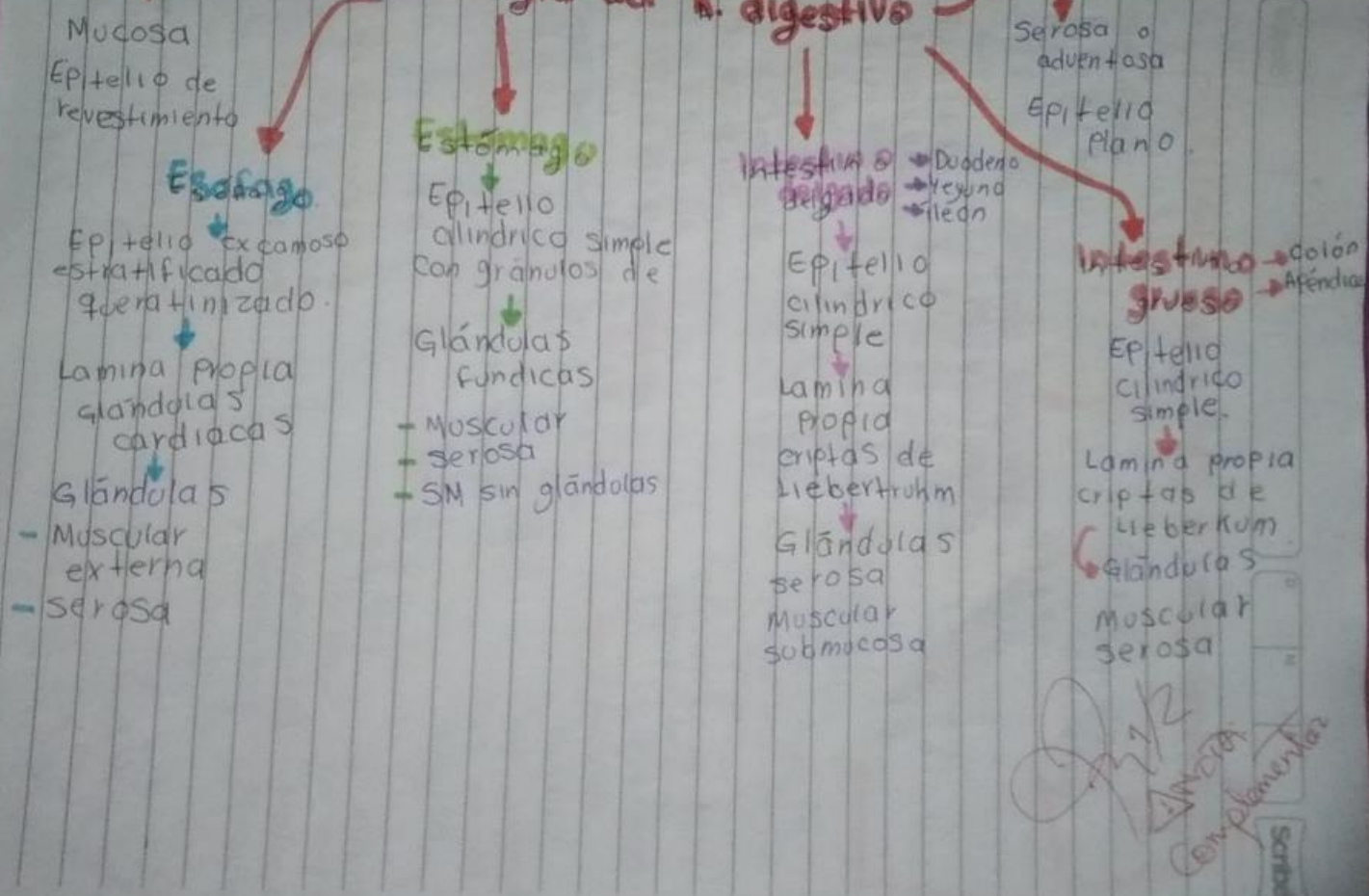
Leucopoyesis

ocurre en el tejido linfoide glándulas linfáticas, amígdalas, bazo y timo

formación de leucocitos

Su producción la regula la citocina y viven de 100-300 días.

Histología del A. digestivo



GLÁNDULAS Y SUS HORMONAS

GLÁNDULA RIÑÓN

- Eritropoyetina
- Renina
- En el riñón la vitamina D se transforma en la forma activa o calcitriol, imprescindible para mantener el calcio en los huesos.
- Calicreína

GLÁNDULA HIPÓFISIS

- Hormona adrenocorticotrófica (ACTH)
- Hormona estimulante de los melanocitos beta (beta-melanotropina)
- Endorfinas
- Encefalinas
- Hormona foliculoestimulante
- Hormona del crecimiento (somatotropina)
- Hormona luteinizante (lutropina)
- Prolactina
- Hormona estimulante del tiroides (tirotropina)
- Vasopresina (hormona antiurética)

GLÁNDULA SUPRARRENAL

- Cortisol
- Aldosterona
- Esteroides sexuales (andrógenos, estrógenos)

GLÁNDULA CORTEZA ADRENAL

- Esteroides
- Adrenalina (apinefrina)

GLÁNDULA TIROIDES

- Hormona T3 (Triyodotironinal)
- Hormona T4 (Tiroxina)
- Calcitocina

GLÁNDULA TIMO

- Hormona Timopoyetina
- Hormona Timosina

GLÁNDULA PÁNCREAS

- Insulina
- Glucagón

Histología del Sistema Respiratorio

→ El sistema respiratorio está compuesto por dos Pulmones y una serie de vías dereas que los comonican con el exterior.

→ **Funciones Principales:**

- Conducción del aire
- Filtración
- Intercambio gaseoso.

→ La parte superior del sistema respiratorio se desarrolla a partir de la cavidad bucal primitiva.

→ La parte inferior del sistema respiratorio se desarrolla desde la evaginación ventral del endodermo del intestino anterior.

→ La porción conductora incluye la porción superior del sistema respiratorio, la laringe, la tráquea, los bronquios y casi todos los bronquiolos.

→ La porción respiratoria consiste en los bronquiolos respiratorios, los conductos alveolares, los sacos alveolares y los alvéolos.

Mayra G. Mollinedo Noyola

Bibliografías

Ross, M. H., & Pawlina, W. (2020). *Histología: Texto y atlas color con biología celular y molecular* (8a. ed.). Buenos Aires: Médica Panamericana