

NOMBRE DEL ALUMNO: MARICELA ALVÁREZ TON

**NOMBRE DEL PROFESOR: LIC. FRANCISCO GÓMEZ
LORENZO**

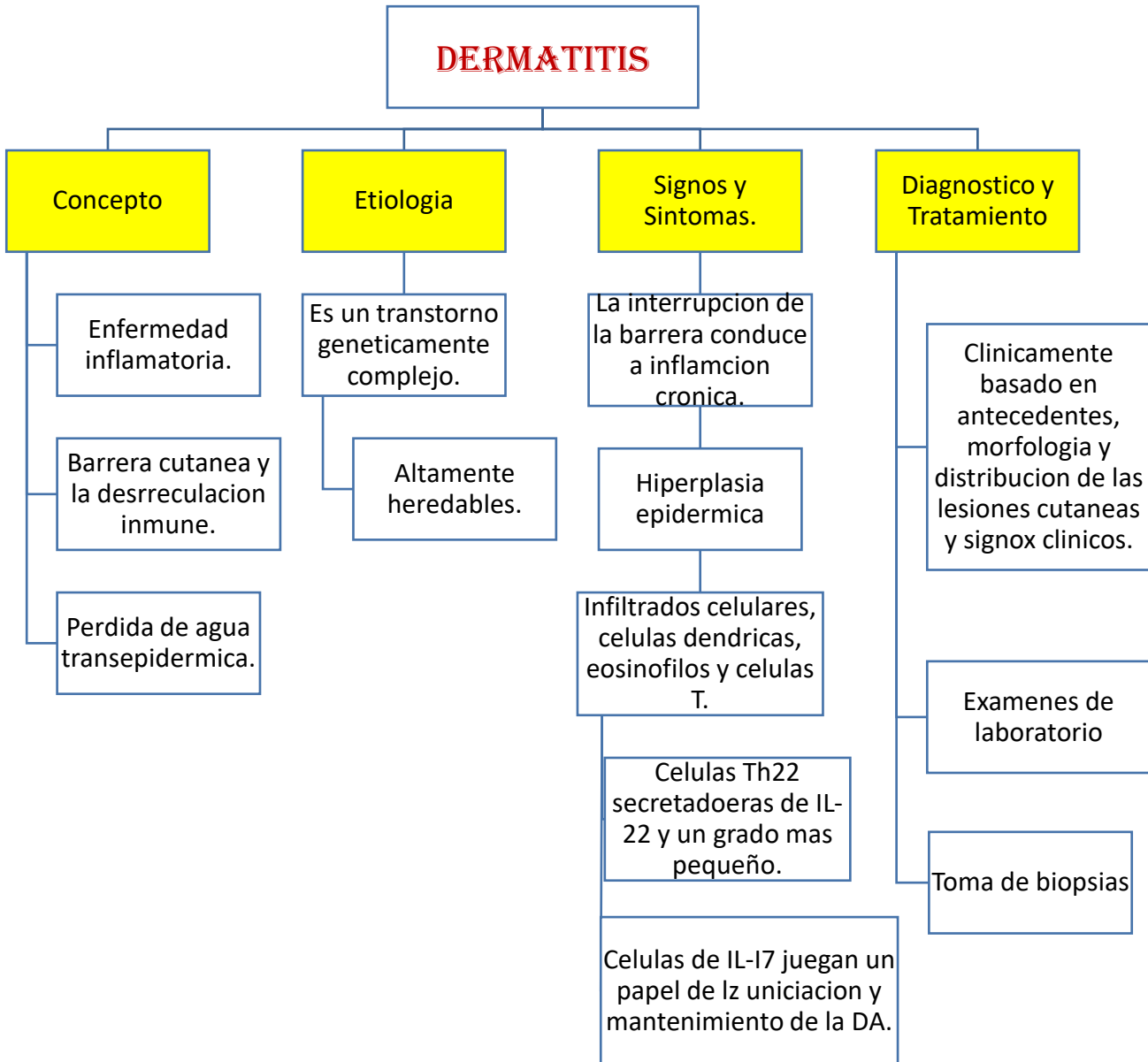
LICENCIATURA: ENFERMERÍA

MATERIA: ENFERMERÍA MEDICO QUIRÚRGICA II

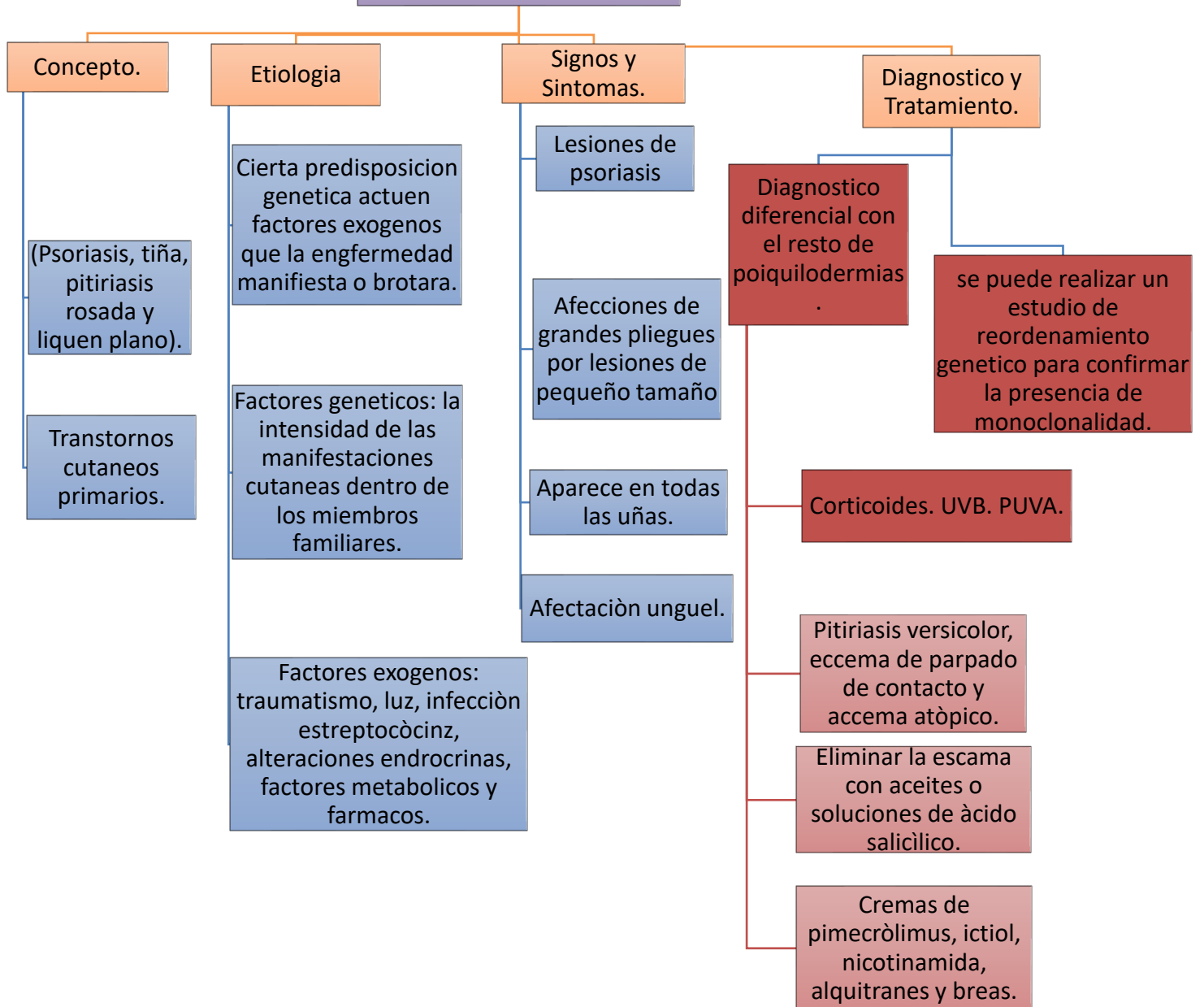
PASIÓN POR EDUCAR

NOMBRE DEL TRABAJO: MAPA CONCEPTUAL

DERMATITIS



ENFERMEDADES PAPULOESCAMOSAS



TUMORES DE LA PIEL

Neoplasia maligna,
cancer en la piel.

Etiologia.

Multifactorial

Radiación UVB

Induce mutaciones a nivel del ADN.

Replicación de células pluripotenciales en la epidermis

Signos y Sintomas

Una lesión solitaria, rosada, perlada, con telangiectasias y bordes definidos.

Placa eritomatosa poco indura, predomina en el tronco.

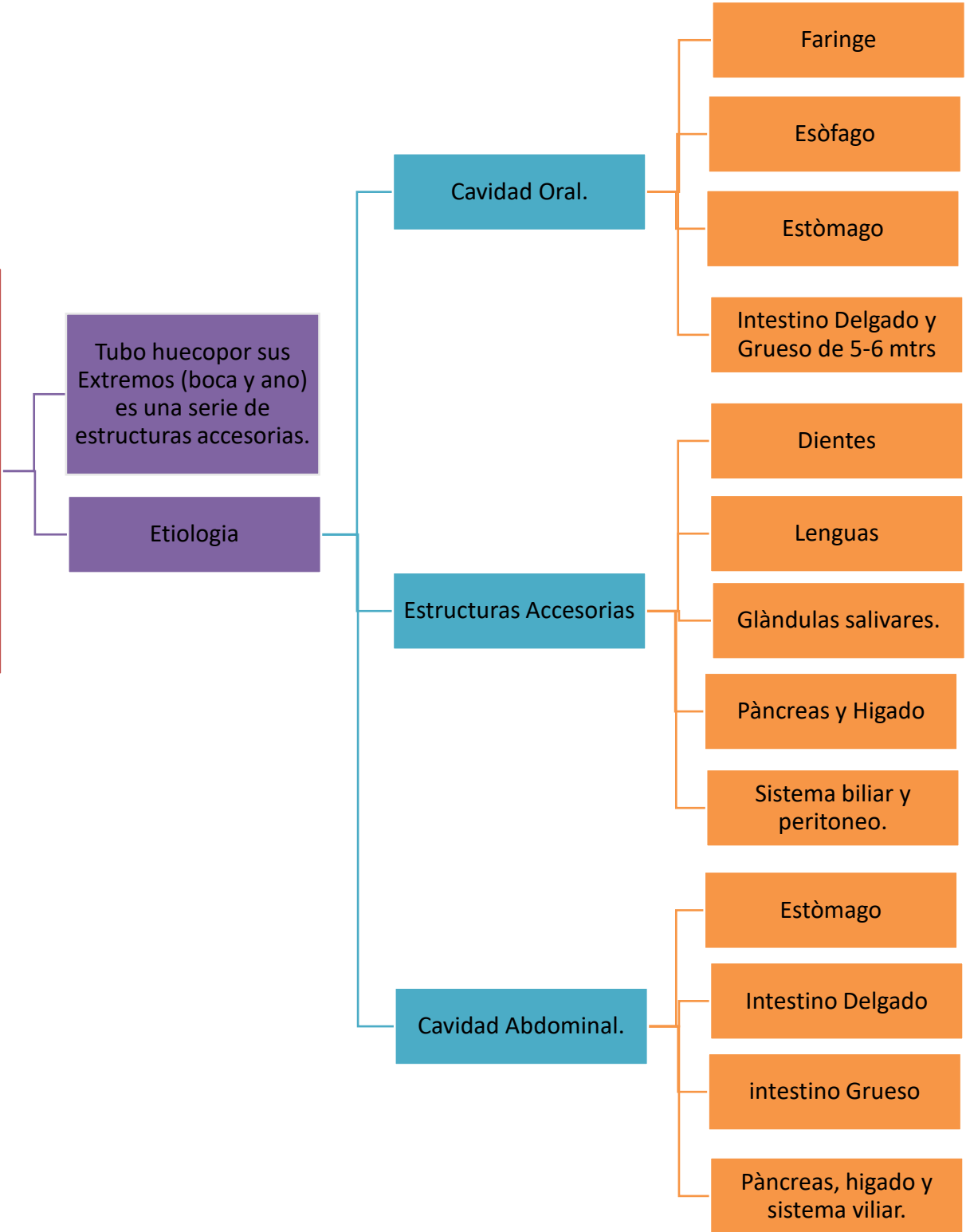
Lesión aplanada o ligeramente elevada, coloración blanca amarillenta.

Diagnostico y Tratamiento.

Su alta lealtad se relaciona con que suele diagnosticarse en etapas avanzadas.

Tiene una baja respuesta a tratamientos sistémicos.

FISIOLOGIA DEL SISTEMA DIGESTIVO



ALTERACIONES DE CAVIDAD ORAL.

Manifestación de una Enfermedad o efecto secundario de algun medicamneto.

Procesos

Estomapirosis

Aftas

Lesiones Blancas Bucales.

Liquen Plano

Càncer Oral.

Etiologia

Personas ancias que que consumen una gran cantidad de medicamentos

Signos y Sintomas

Sequedad oral por consecuencia de fármacos.

Sintoma de enfermedades sistematicas .

Diabetes.

Uremia.

Sindrome de Sjogren.

Deshidratación.

Procesos inflamatorios crónicos a fracaso cardiaco.

Diagnostico y Tratamiento.

Evitar alimentos secos.

Alcohol y Tabaco.

Favorecer la higiene bucal y estimular la silvación con limòn o goma de mascar.

Alteraciones del Páncreas

La glándula pancreática puede sufrir un proceso inflamatorio que se manifiesta de forma aguda o crónica,

Etiología

Colon, estómago, duodeno y vasos esplénicos

Signos y Sintomas

Inflamación se produce como consecuencia de una liberación

Posibilidad de lesión de los órganos

Diagnosticos y Tratamiento

Puede encontrar los cálculos biliares

Tomografía computarizada

Las tomografías computarizadas

ALTERACIONES DE ESÒFAGO

Es la presencia de lesiones o dificultando el paso del bolo alimenticio.

Etiologia

Es una ocasiòn desconocida.

Implica la existencia de reflujo gastroesofàgico

Manifestaciòn

Dificultad en la degluciòn

Signos y Sintomas

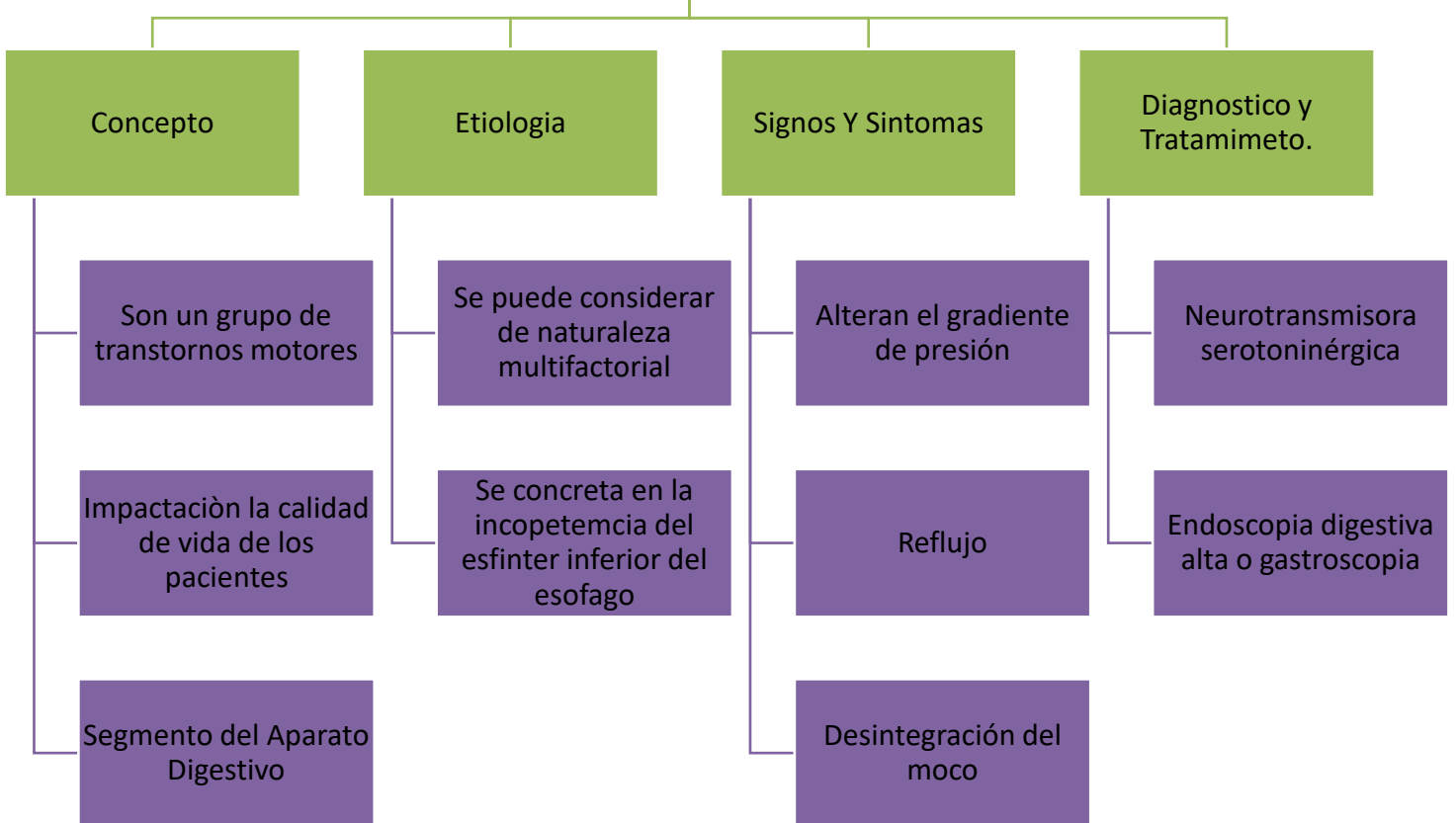
Son las alteraciones de los moviminetos del esofago.

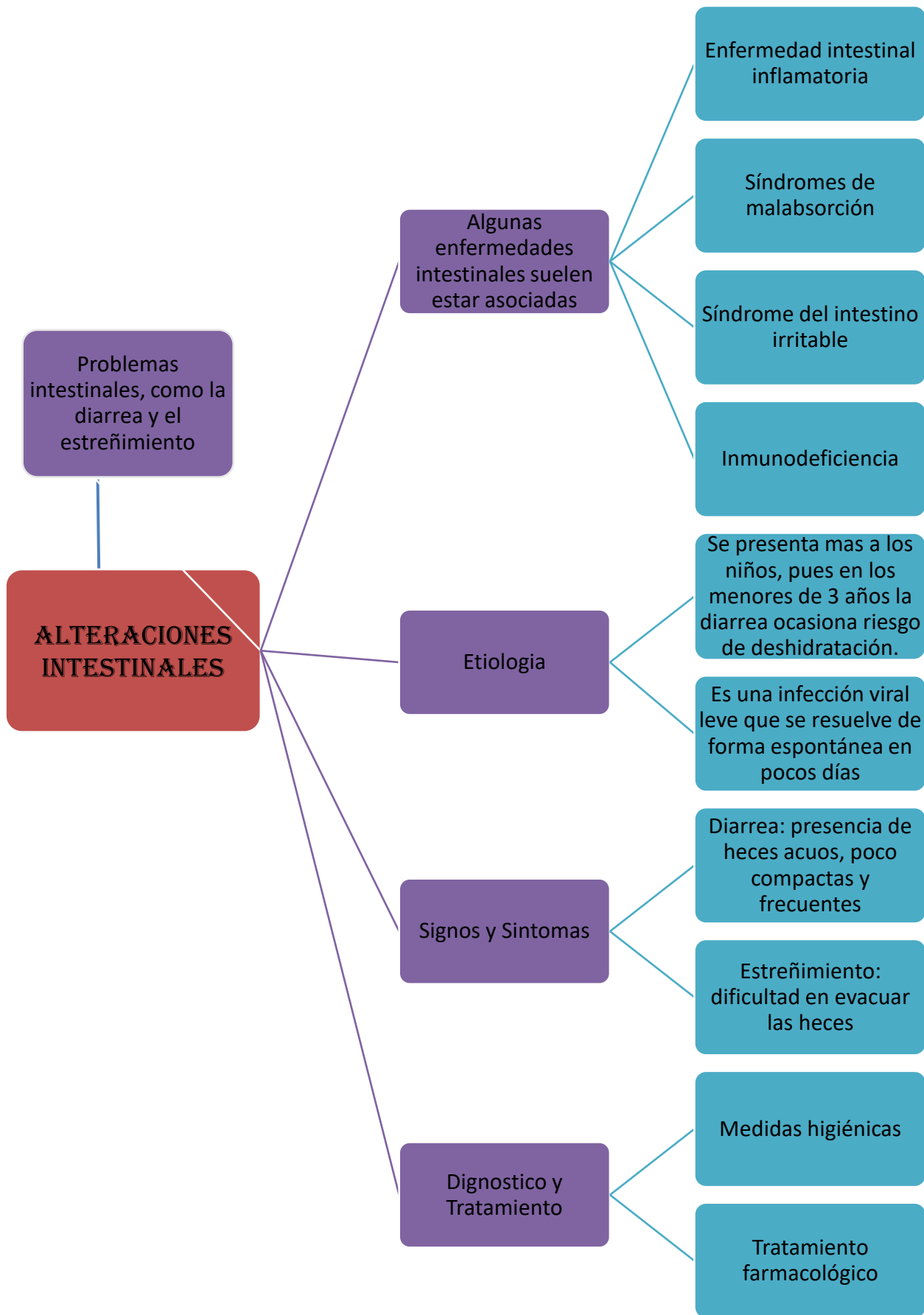
Dificultad para pasar la comida, ya sea los sòlidos, liquidos o ambos. Llamada disfagia.

Diagnostico y Tratamiento

Afortunadamente la mayoria de ellas se resuelve con tratamioento conservador

ALTERACIONES DE CAVIDAD GASTRICA.





ALTERACIONES DEL HÍGADO Y VÍAS BILIARES

Desarrollo en las patologías vasculares, metabólicas, tumorales, congénitas y de lesiones focales hepáticas.

Otros Virus

Hepatitis vírica

Cirrosis hepática

Litiasis biliar

Los cálculos biliares de colesterol

Cálculos pigmentarios

Cálculos pigmentarios negros

Cálculos pigmentarios marrones u ocreos

Concepto

Es un bloqueo en los conductos que transportan la bilis desde el hígado hasta la vesícula biliar y el intestino delgado.

Etiología

Relacionadas con la cirrosis

Hepaiopatías nutricionales

Signos y Síntomas

Fiebre y ataques de estremecimiento

Dificultad para mantener el peso

En mujeres, períodos anormales

Diagnostico y Tratamiento

Evaluación médica

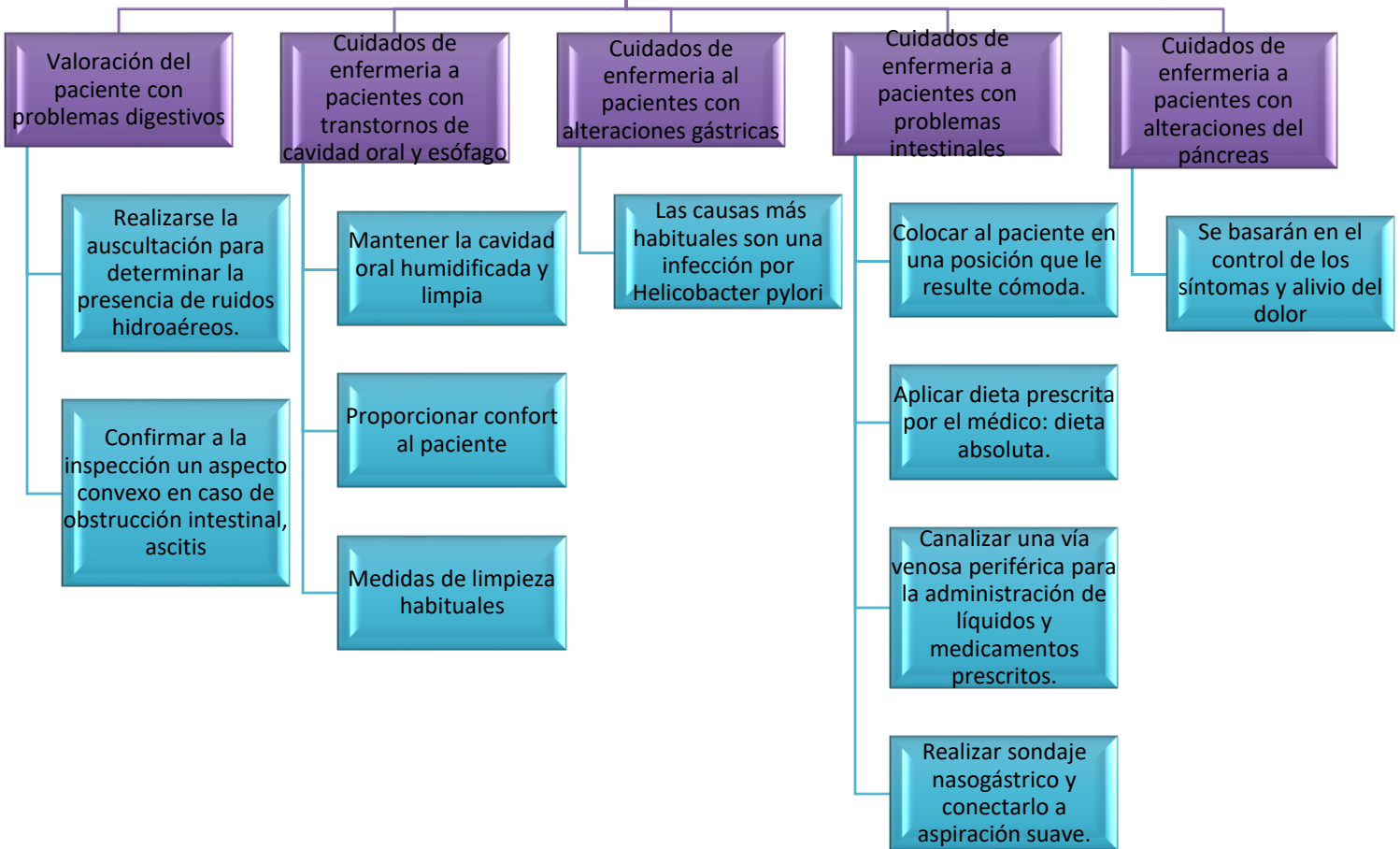
Análisis de sangre

Tratamiento de la causa

Para la insuficiencia hepática aguda, tratamiento inmediato

En algunas ocasiones, tras plante de hígado

CUIDADOS DE ENFERMERIA



Referencia :

CASCO BOGARIN LUCIA GENOVEVA, MARTINEZ MARTINEZ VICENTA, MUÑOZ MANSILLA ELENA , MURCIA CUENCA REMEDIOS.

<https://www.google.com/search?q=Cuidados+de+enfermeria+a+pacientes+con+problemas+intestinales&sxsrf>

Lo esencial en sistema renal y urinario 4ed jones elsevier / ediciones harcourt, s.a.

PRINCIPIOS DE MEDICINA INTERNA HARRISON mcgraw-Hill