



Enfermería médico quirúrgico II

Mapas conceptual unidad I

Sexto cuatrimestre

Módulo I



Licenciatura en enfermería general

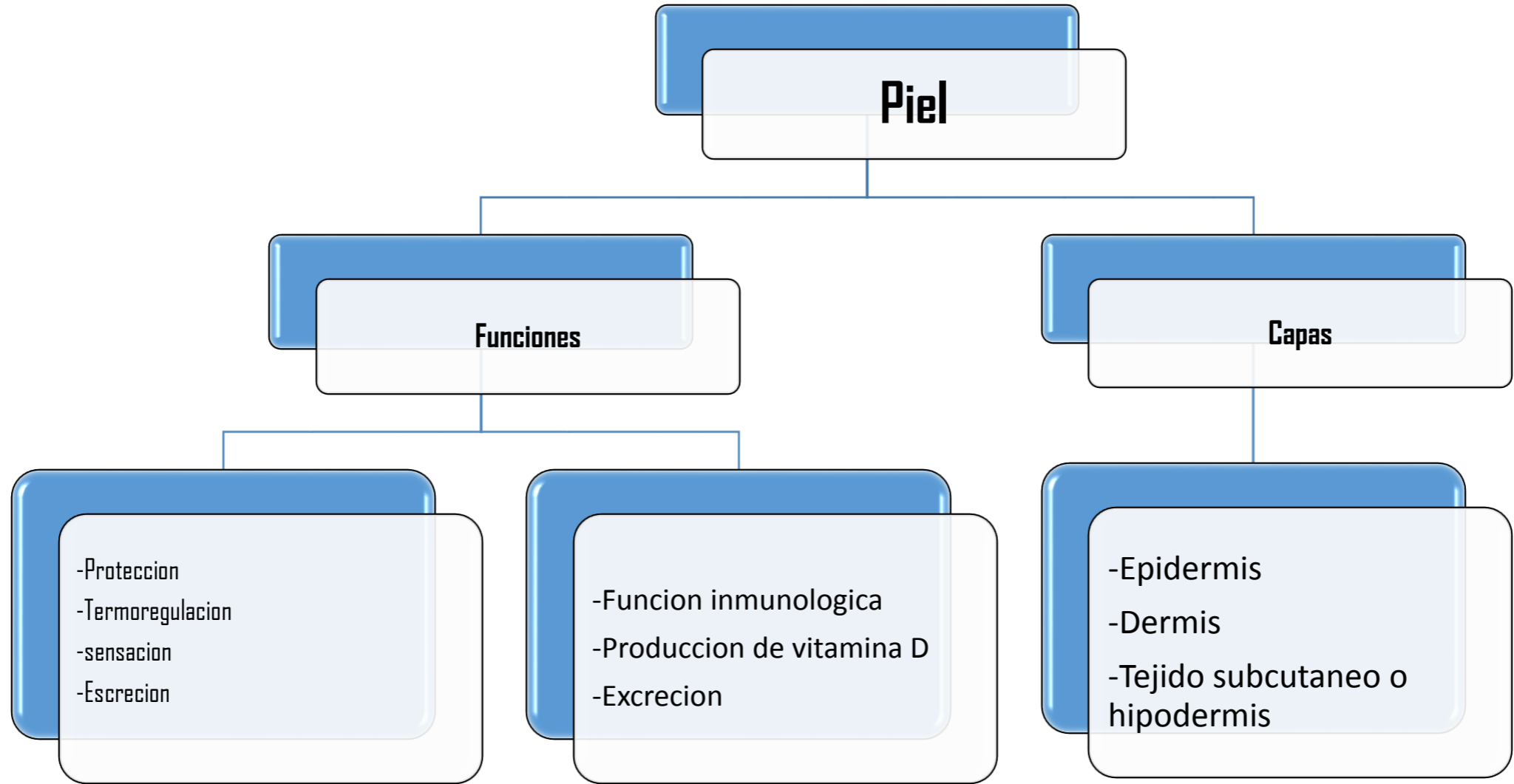
CATEDRÁTICO:

Lic. Francisco Manuel Gómez Lorenzo

Alumno:

Jesús Alexis López Sánchez

San Cristóbal de las casas, Chiapas A 22 de
mayo de 2022



DERMATITIS

La dermatitis atópica (DA) es una enfermedad inflamatoria común de la piel.

Etiologia

Es un transtorno genético, son heredables

Fisiopatologia

Es la interrupción de la barrera que conduce a una inflamación crónica con hiperplasia epidermica e infiltrados celulares.

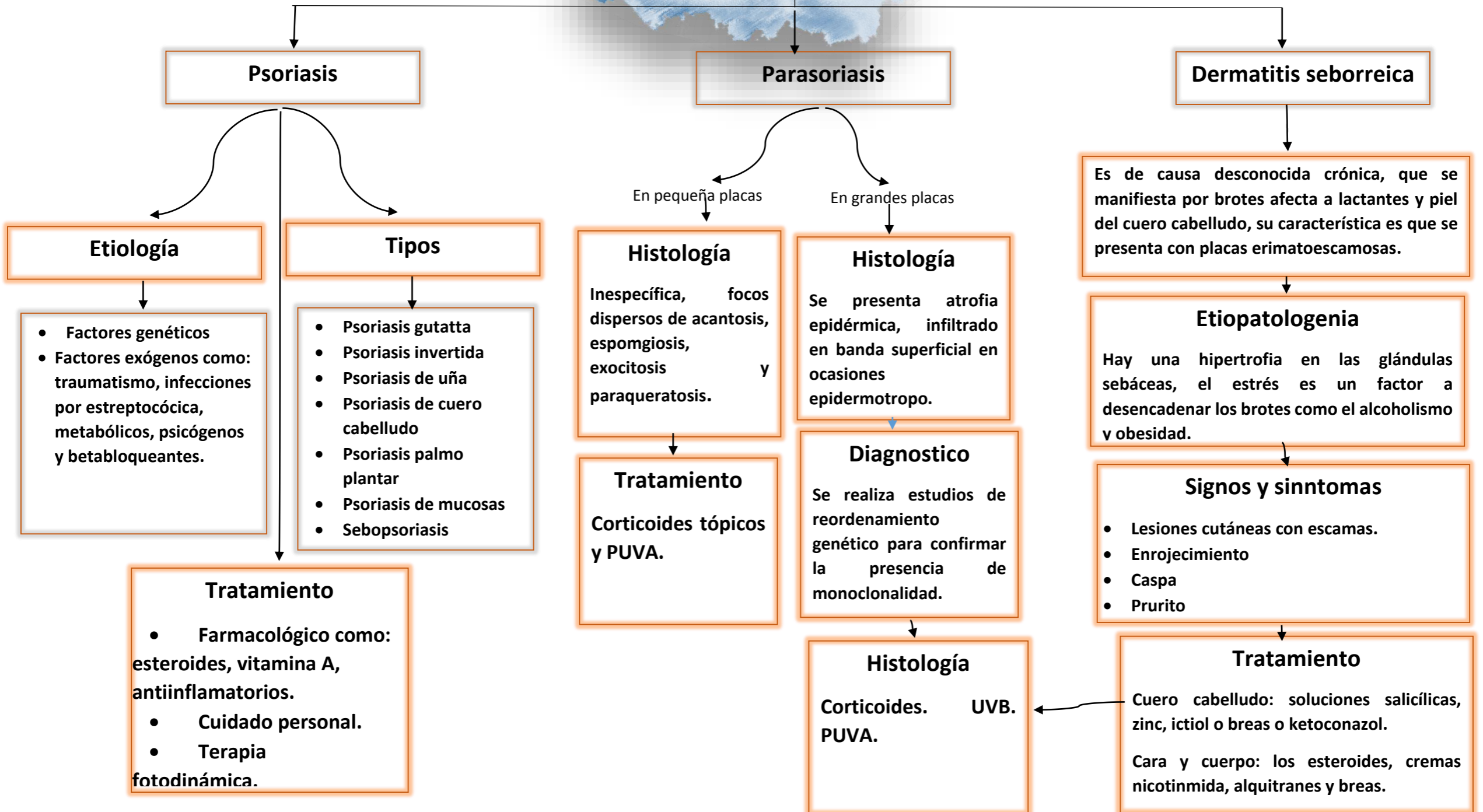
signos y sintomas

- Salpudillos
- piel escamosa
- piel seca
- enrojecimiento
- fisuras o protuberancias
- prurito

Tratamiento

Evitar la y prevenir la inflamación y disfunción de la barrera de la piel.

Enfermedades papuloescamosas



Tumores en la piel

Cáncer de piel no melanoma

Son carcinomas cutáneos, son tumores malignos de la piel diferentes a los melanomas.

Etiología

Se observa como principal agente etiológico la radiación UVB, la cual induce mutaciones a nivel del ADN, afectando directamente la vía Hedgehog, lo que activa la replicación de células pluripotenciales en la epidermis.

Diagnostico

- Dermatoscopia
- La microscopia confocal
- Biopsia cutánea

Tratamiento

- Remoción o destrucción del tumor.
- Electrocoagulación y curetaje.
- Extirpación quirúrgica.
- Cirugía micrográfica de Mohs.
- Radioterapia.
- Criocirugía.

Carcinoma basocelular

Se trata de una neoplasia con bajo potencial metastásico y crecimiento lento, pero localmente invasiva y destructiva; deriva de las células basales de la epidermis y sus apéndices.

Tipos

- Nodular
- Superficial
- Moefeiforme

Etiología

Principal agente es la predisposición genética, radiación ultravioleta, exposición al sol, edad avanzada, sexo masculino, tez palida.

Signos y síntomas

- Protuberancia cerosa blanquesina o un área escamosa amarronada.
- Enrojecimiento.
- Perdida de calor.
- Ulceras.

Tratamiento

- Antitumorales y quimioterapias.
- Terapia fotodinámica
- Cirugía Mohs.
- Electro cirugía y escisión quirúrgica.
-

Carcinoma espinocelular el cec

Deriva de la proliferación de los queratinocitos de la epidermis y sus anexos, con capacidad de producir metástasis a ganglios regionales u otros órganos. Tiene un crecimiento rápido y aparece con frecuencia sobre lesiones precancerosas

Etiología

Principal agente es la predisposición genética, radiación ultravioleta, exposición al sol, edad avanzada.

Tratamiento

- Quimioterapia
- Radioterapia
- Inhibidores de PD-I
- Cirugía

Diagnostico

- Dermatoscopia
- La microscopia confocal
- Biopsia cutánea

Signos y síntomas

- Neoplasia inusual o nuevas
- Cambio de color en la piel.
- Lunar de borde irregulae.
- Oscurecimiento de la piel.

Melanoma

Es una neoplasia maligna derivada de melanocitos, células originarias de la cresta neural que se localizan en la unión dermoepidérmica.

Etiología

La genética, radiación ultravioleta que llegan a dañar el ADN de las células de la piel, exposición al sol, edad avanzada.

Diagnostico

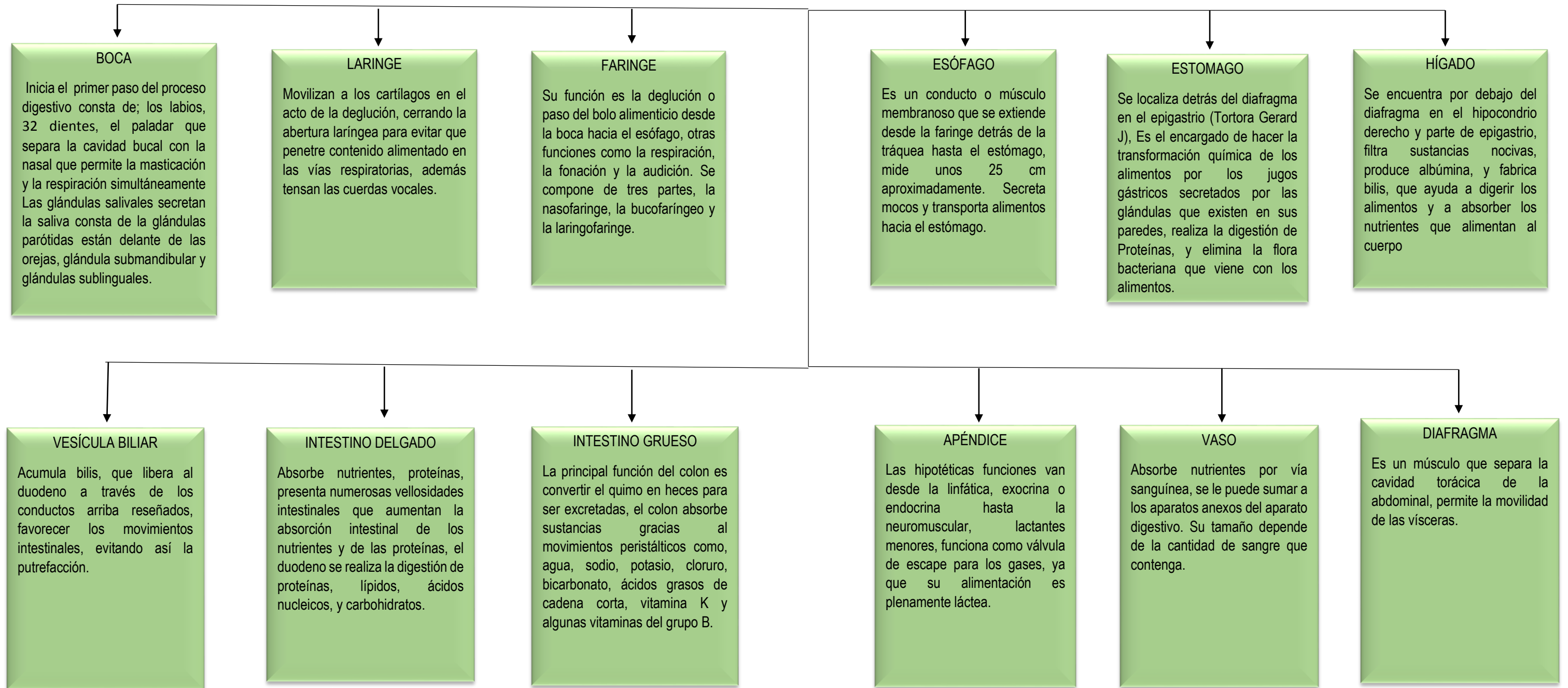
- Dermatoscopia
- La microscopia confocal
- Biopsia cutánea
- Laboratorios.

Tratamiento

- Quimioterapia
- Radioterapia
- Injerto de piel
- Cirugía de mosh

ANATOMIA Y FISIOLOGIA DEL SISTEMA DIGESTIVO

Es el encargado del proceso de la digestión, es decir, la transformación de los alimentos para que puedan ser absorbidos y utilizados por las células del organismo.



Alteraciones de la cavidad oral

Xerostomía

Es una enfermedad o efecto secundario de algún medicamento. Favorece el crecimiento bacteriano, dificulta la higiene de prótesis dentales, así como la permanencia de éstas en su sitio.

Etiología

Principal agente es la predisposición genética, radiación ultravioleta, exposición al sol, edad avanzada, sexo masculino, tez palida.

Etiología

Es causado secundario a un fármaco, son de índole diversa

Tratamiento

El tratamiento es asintomático e incluye beber sorbos de agua o bebidas con azúcar, usar productos de saliva artificial.

Estomapirosis

Es la sensación urente de la mucosa oral, sin lesiones causantes aparentes, es síndrome de la boca ardiente, es un trastorno intraoral crónico doloroso de causa poco conocida, más frecuente en las mujeres menopáusicas.

Etiología

Se encuentran las prótesis dentales mal ajustadas, deficiencias nutricionales de vitaminas del grupo B o ácido fólico, traumatismo local, anomalías gastrointestinales, alergia, hipofunción salivar y diabetes

Tratamiento

El tratamiento resulta difícil y complejo, siendo los antidepresivos a dosis bajas una buena opción terapéutica por su importante componente funcional asociado.

Aftas

Etiología

Son pequeñas úlceras en la mucosa oral, con centro blanco rodeado de un halo hiperémico, producida por virus del herpes, varicela, *coxsackie*

Diagnostico

Por lo general no requiere diagnóstico médico.

Signos y síntomas

- Dolor al deglutir
- Pequeñas úlceras
- Dificultad al movimiento de la lengua.
- Mal olor oral
- alteran la fonación y la deglución de manera secundaria.

Tratamiento

Se tratan con soluciones de difenhidramina, tetraciclinas y violeta de genciana

Lesiones blancas bucales

Etiología

Son lesiones más características de la mucosa bucal, y dentro de este grupo, las lesiones blancas son las más frecuentes. Existen dos, los que pueden ser eliminadas con el raspado (candidiasis) y las que no, leucoplasia o liquen.

Liquen plano

Es una enfermedad inflamatoria mucocutánea crónica de etiología desconocida que representa una respuesta inmune mediada por células, respecto a determinados cambios antigénicos inducidos en el epitelio de la piel y mucosas.

Cáncer oral

Etiología

- Consumo de alcohol y tabaco.
- Vph
- Exposición al sol

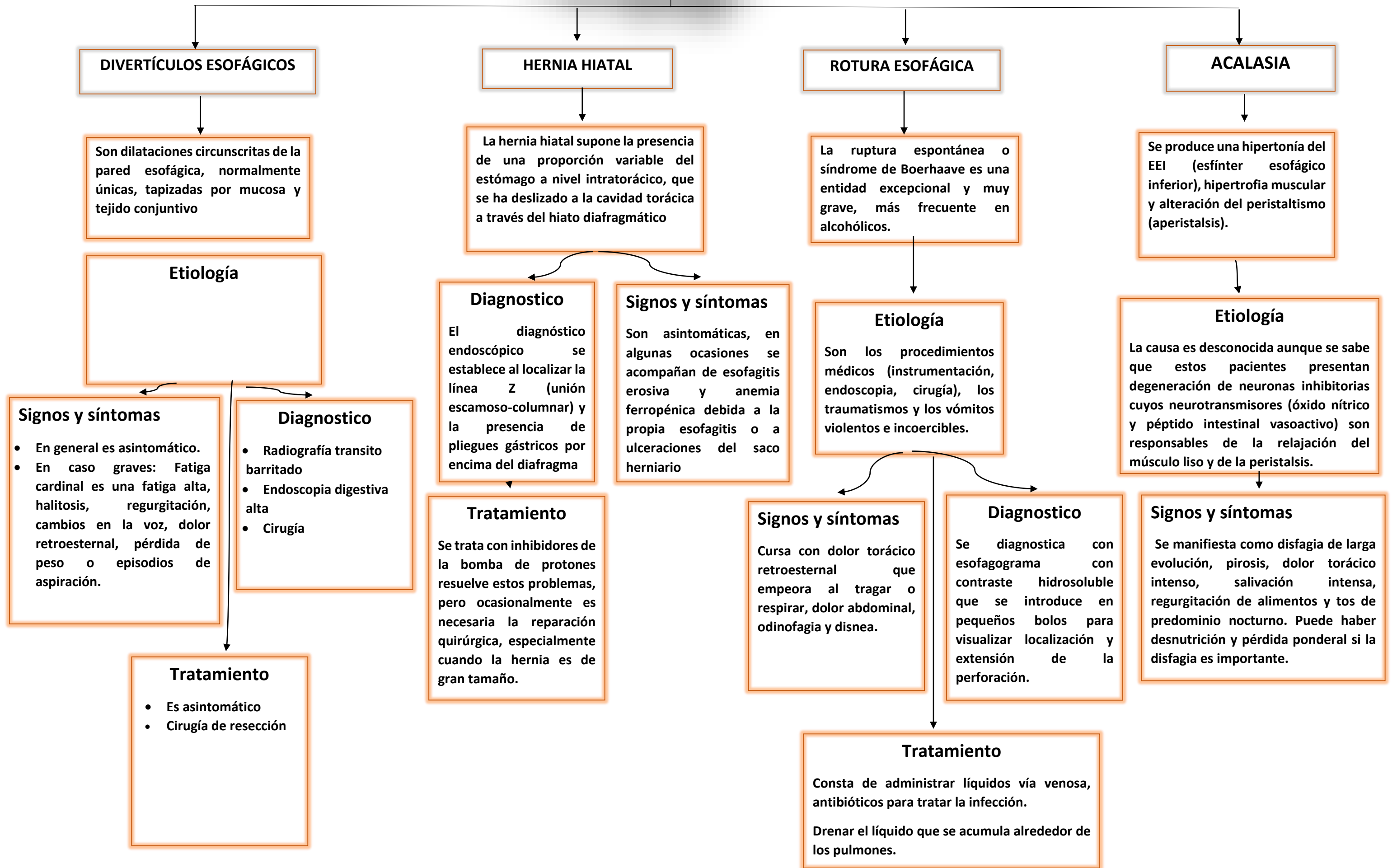
Síntoma

- Parche blanco o rojo en la boca.
- Dolor de garganta.
- Dificultad para masticar, tragar o hablar.
- Inflamación

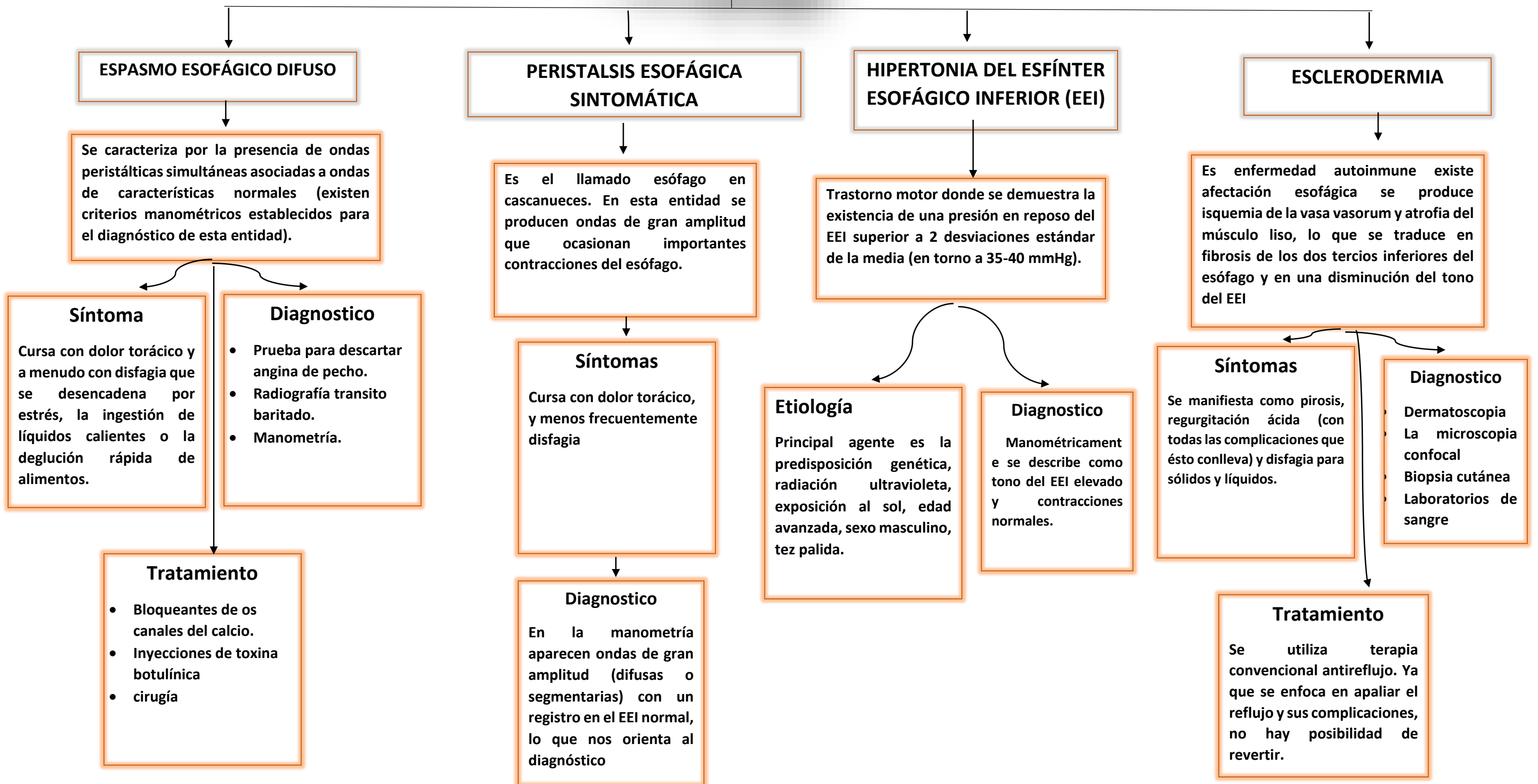
Tratamiento

- Radioterapia
- Cirugía
- Quimioterapia

Alteraciones del esófago



Alteraciones del esófago



Alteraciones Gástricas

REFLUJO GASTROESOFÁGICO

Es una enfermedad digestiva en el cual el ácido o la bilis estomacal irrita el revestimiento del estómago, en el cual es una enfermedad crónica.

Etiología

Implica una incompetencia del esfínter esofágico inferior, se debe a una pérdida generalizada del tono intrínseco del esfínter o a relaciones transitorias inapropiadas.

Signos y síntomas

- Reflujo gastroesofágico o pirosis.
- Irritabilidad
- Anorexia
- Tos
- Ronquera o sibilancia.

Diagnostico

- Clínico
- Endoscopia
- Ph-metria

Tratamiento

- Evitar alcohol, tabaco, drogas.
- Antiácidos
- Inhibidores de la bomba de protones
- cirugía

ULCERA PÉPTICA

Es una llaga abierta en el revestimiento del estómago o en el intestino.

Etiología

- Ocurre cuando los ácidos del estómago dañan la pared estomacal o del duodeno.
- Por infecciones de *Helicobacter pylori*
- Por medicamentos antiinflamatorios no esteroides.

Síntomas

- Dolor abdominal superior
- Acides estomacal
- Gases
- Nauseas
- Fatiga

Diagnostico

- Endoscopia
- gastroscopia

Tratamiento

- Antibióticos
- Inhibidores de la bomba de protones
- Antiácidos
- cirugía

NAÚSEAS Y VÓMITOS

Sensaciones de náuseas o vomito.

Etiología

- Puede ser viral o bacteriano
- Por alergias alimentos
- Reflejos estomacales.

Diagnostico

Historial clínico, antecedentes.
Estudio de laboratorio.

Tratamiento

- Asintomático: dieta astringente, fármacos, hidratación.
- Infección u otra patología: hidratación, antibiótico,

SÍNDROME DEL INTESTINO IRRITABLE

Es una inflamación del intestino grueso, o también llamado síndrome del intestino irritable.

Etiología

No existe una causa, algunos factores que afectan son emocionales, alimenticios, fármacos u hormonas.

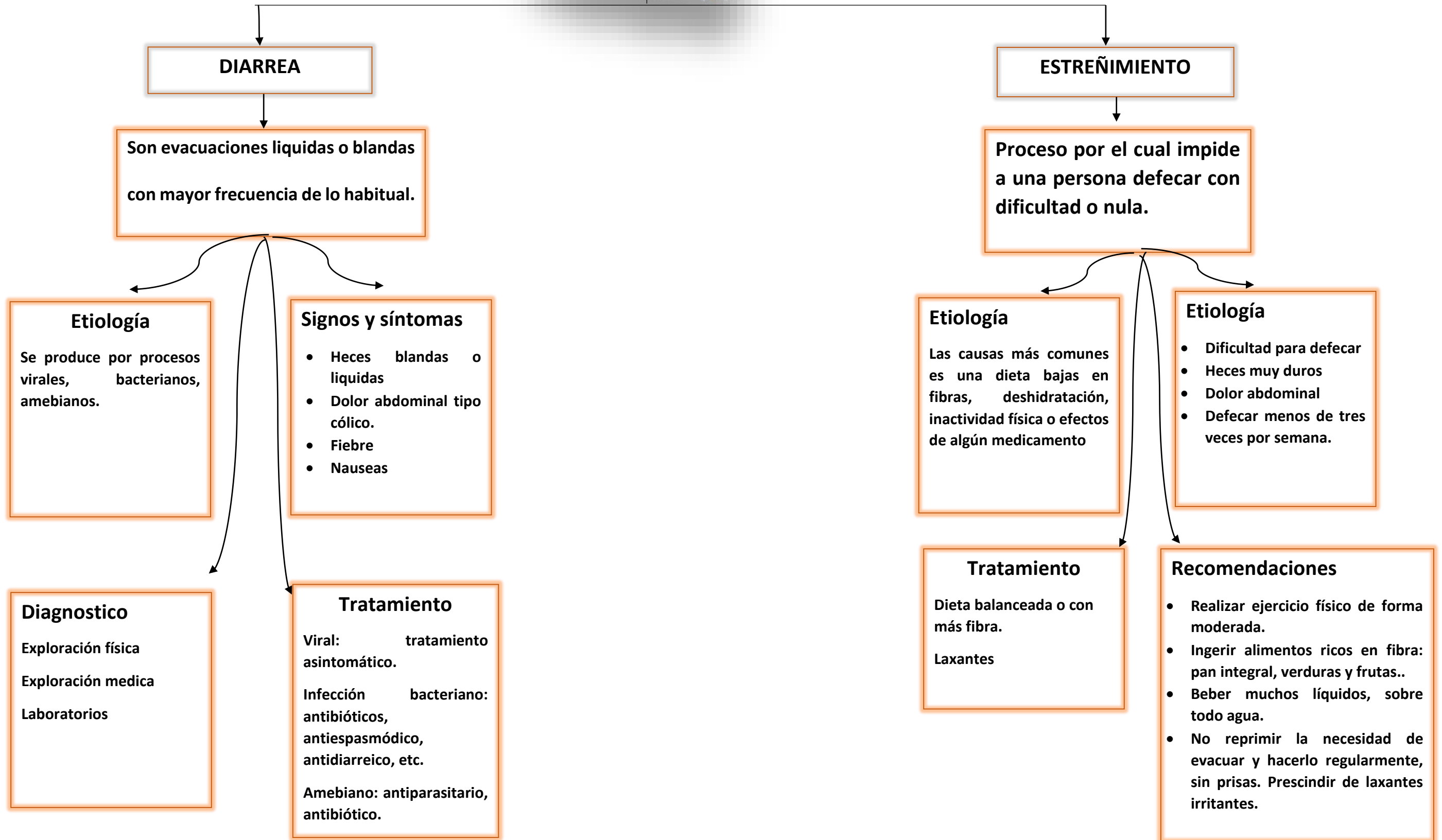
Síntomas

- Dolor abdominal
- Distensión abdominal
- Diarrea y náuseas
- Gases

Tratamiento

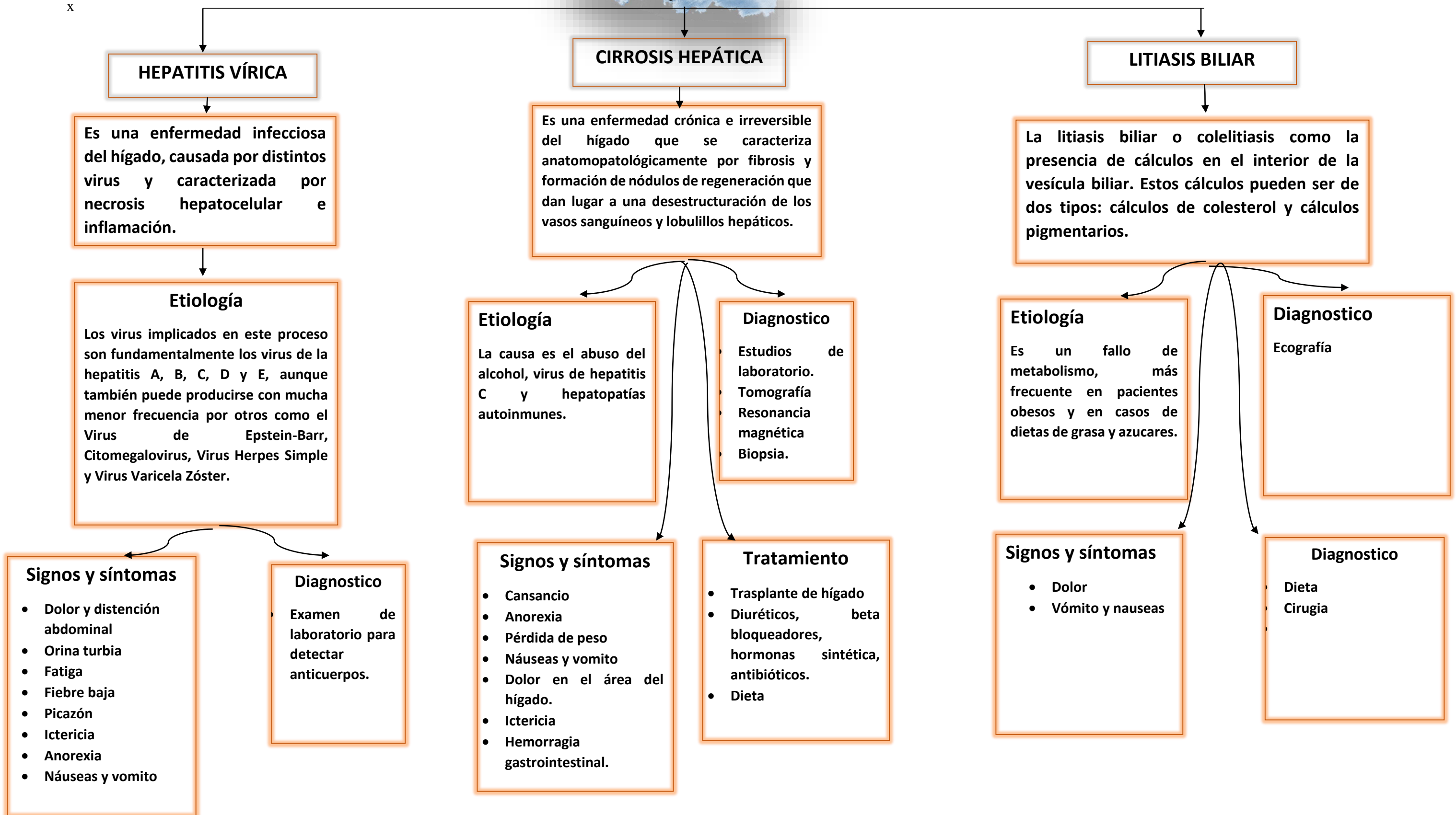
- Da FODMPs
- Antiespasmódicos
- Antibióticos
- Antidepresivos

Alteraciones intestinales



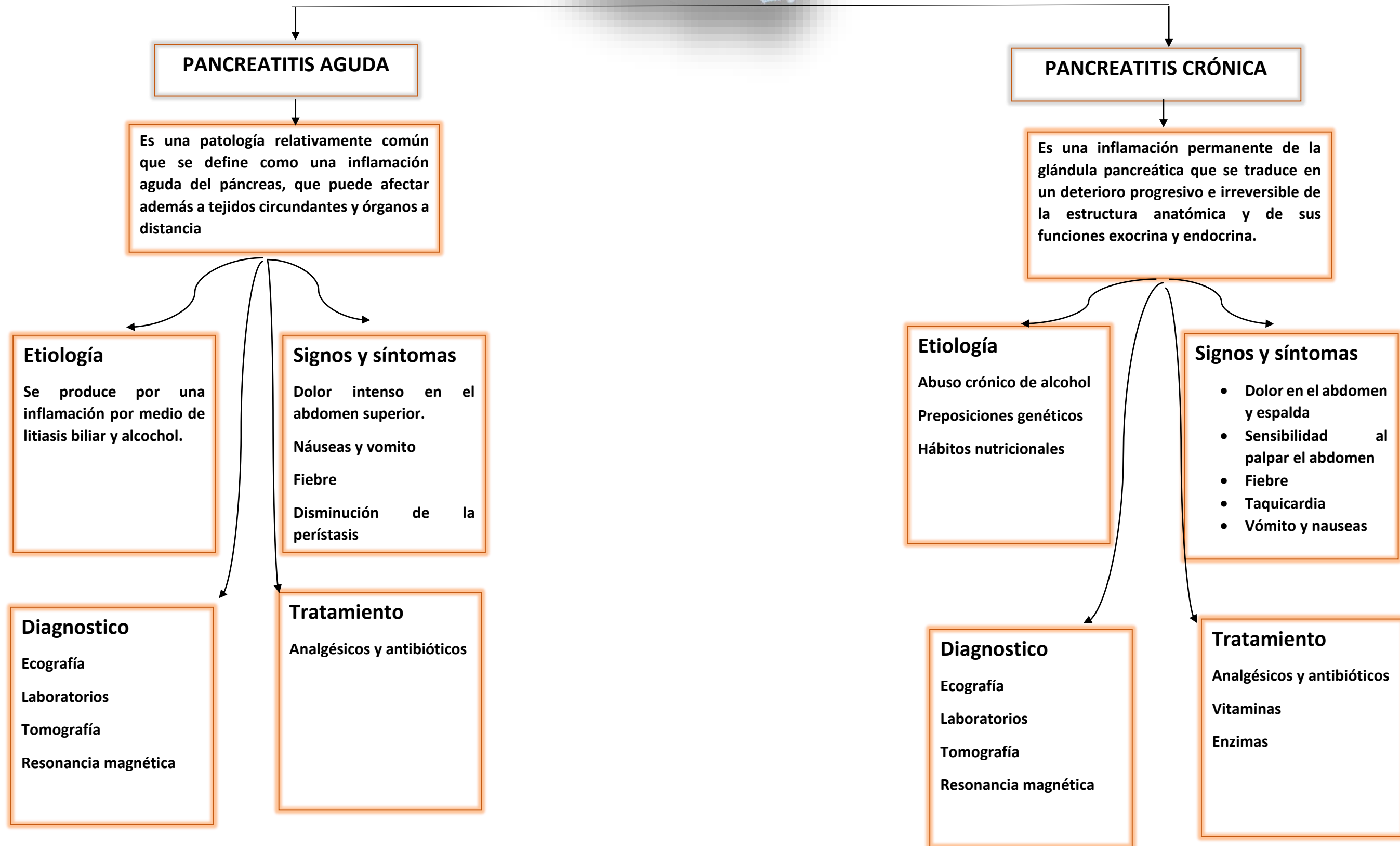
Alteraciones del hígado y vías biliares

x



Alteraciones del páncreas

9



Referencia

GPC, Diagnóstico y tratamiento del INTESTINO IRRITABLE en el Adulto. 2015.
<https://www.imss.gob.mx/sites/all/statics/guiasclinicas/042GRR.pdf>

Tratamiento para el RGE y la ERGE. <https://www.niddk.nih.gov/health-information/informacion-de-la-salud/enfermedades-digestivas/reflujo-gastrico-rge-enfermedad-por-reflujo-gastroesofagico-erge-adultos/tratamiento>

Antología UDS. Enfermería médico quirúrgico II. unidad I.

Clínica universidad de navarra. úlcera péptica o gástrica. <https://www.cun.es/enfermedades-tratamientos/enfermedades/ulcera-peptica>

Kristle Lee Lynch , MD, Perelman School of Medicine at The University of Pennsylvania

Última modificación del contenido sep. 2020. <https://www.msdmanuals.com/es-mx/professional/trastornos-gastrointestinales/trastornos-esof%C3%A1gicos-y-de-la-degluci%C3%B3n/divert%C3%ADculos-esof%C3%A1gicos>

Kristle Lee Lynch , MD, Perelman School of Medicine at The University of Pennsylvania

Última revisión completa oct 2020. <https://www.merckmanuals.com/es-us/hogar/trastornos-gastrointestinales/trastornos-esof%C3%A1gicos-y-de-la-degluci%C3%B3n/espasmo-esof%C3%A1gico>