



Mi Universidad

SUPER NOTA

NOMBRE DEL ALUMNO: DANIEL ARMANDO ALVARADO GUZMAN.

NOMBRE DEL TEMA: SISTEMA CARDIOVASCULAR, APARATO RESPIRATORIO Y SISTEMA NERVIOSO.

PARCIAL: I

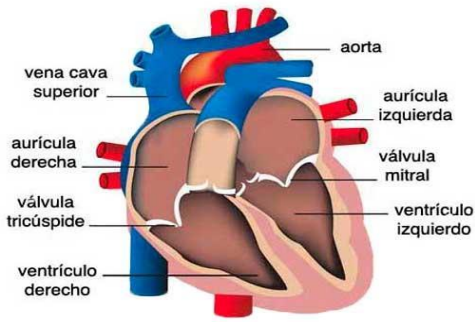
NOMBRE DE LA MATERIA: MORFOLOGIA Y FUNCION.

NOMBRE DEL PROFESOR: JAIME HELERIA CERON.

NOMBRE DE LA LICENCIATURA: ENFERMERIA.

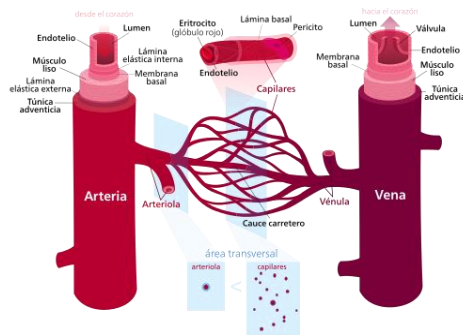
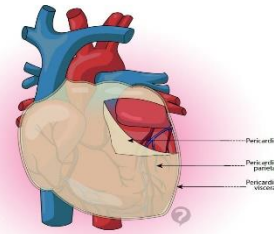
CUATRIMESTRE: 3ro.

Bases morfoestructurales y morfofuncionales del sistema cardiovascular



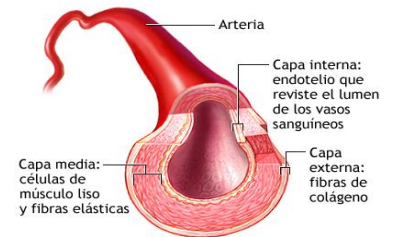
El corazón es un órgano musculoso formado por 4 cavidades. Su tamaño es parecido al de un puño cerrado y tiene un peso aproximado de 250 y 300 g, en mujeres y varones adultos, respectivamente. Está situado en el interior del tórax, por encima del diafragma, en la región denominada mediastino, que es la parte media de la cavidad torácica localizada entre las dos cavidades pleurales.

PERICARDIO: La membrana que rodea al corazón y lo protege es el pericardio, el cual impide que el corazón se desplace de su posición en el mediastino, al mismo tiempo que permite libertad para que el corazón se pueda contraer. El pericardio consta de dos partes principales, el pericardio fibroso y el seroso.

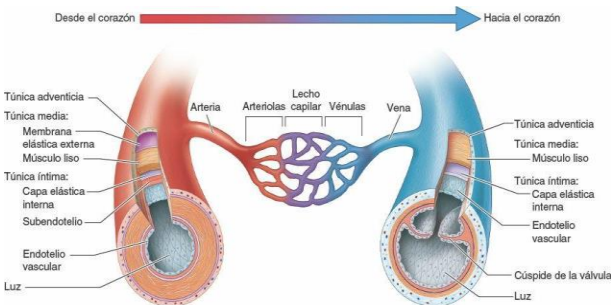


Los vasos sanguíneos forman una red de conductos que transportan la sangre desde el corazón a los tejidos y desde los tejidos al corazón. Las arterias son vasos que distribuyen la sangre del corazón a los tejidos. Las arterias se ramifican y progresivamente en cada ramificación disminuye su calibre y se forman las arteriolas. En el interior de los tejidos las arteriolas se ramifican en múltiples vasos microscópicos, los capilares que se distribuyen entre las células.

Las arterias son vasos cuyas paredes están formadas por tres capas (capa interna o endotelio, capa media y capa externa o adventicia), con un predominio de fibras musculares y fibras elásticas en la capa media. Ello explica las principales características de las arterias: la elasticidad y la contractilidad. Según la proporción de fibras elásticas y musculares de esta capa se pueden diferenciar dos tipos de arterias: arterias elásticas y arterias musculares.

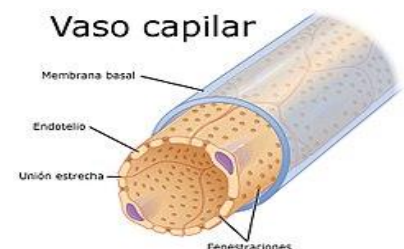

ADAM



VENAS Y VENULAS: La unión de varios capilares forma pequeñas venas denominadas vénulas. Cuando la vénula aumenta de calibre, se denomina vena. Las venas son estructuralmente muy similares a las arterias, aunque sus capas interna y media son más delgadas. La capa muscular y elástica es mucho más fina que en las arterias porque presentan una menor cantidad de fibras tanto elásticas como musculares.

Los capilares son vasos microscópicos que comunican las arteriolas con las vénulas. Se sitúan entre las células del organismo en el espacio intersticial para poder facilitar el intercambio de sustancias entre la sangre y las células. Las paredes de los capilares son muy finas para permitir este intercambio

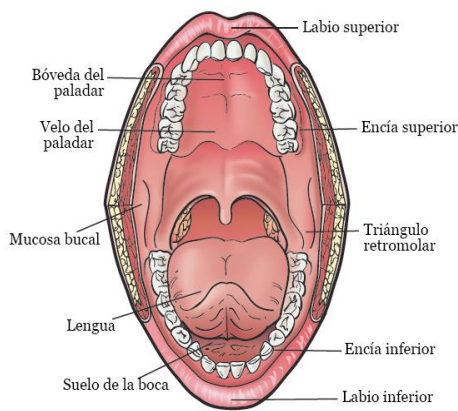
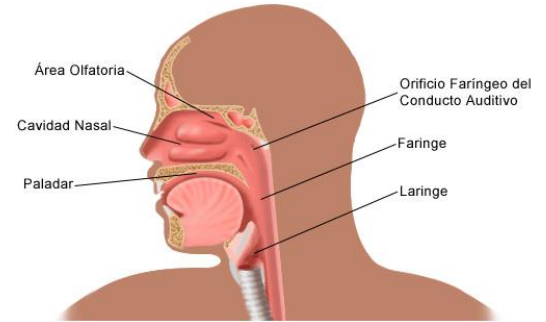


Bases morfoestructurales y morfofuncionales del aparato respiratorio

VIA AEREA ALTA

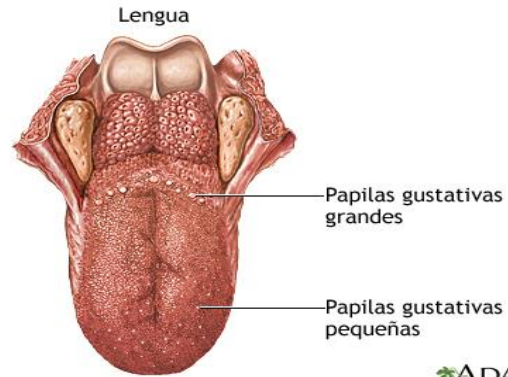
Nariz y fosas nasales.

Corresponden al inicio de la vía aérea, se comunica con el exterior a través de los orificios o ventanas nasal, con la nasofaringe a través de las coanas, glándulas lagrimales y senos paranasales a través de los cornetes nasales (Pituitaria roja), un tabique nasal intermedio y con la lámina cribiforme del etmoides en su techo (Pituitaria amarilla)



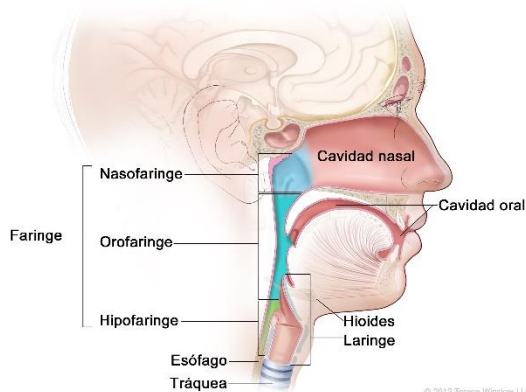
Cavidad oral: Está conformada por un vestíbulo, una cavidad oral y el istmo de las fauces. También forman parte anatómica de esta estructura los pilares faríngeos (glosopalatinos y faringopalatinos), paladar blando y duro, y la primera parte del esófago. Forma parte de las estructuras óseas del maxilar superior e inferior

Lengua: Estructura muscular sostenida por uniones con los huesos hioides, maxilar inferior y etmoides, así como del paladar blando y paredes de la faringe



ADAM.

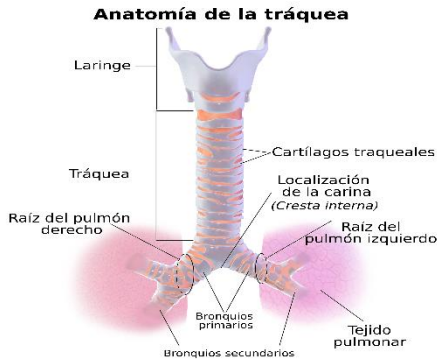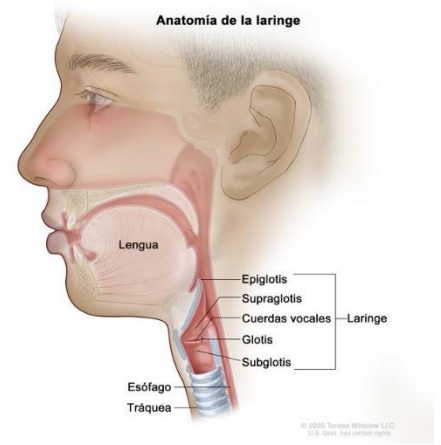
Anatomía de la faringe



Faringe: Se define como una estructura tubular que abarca el espacio ubicado entre la base del cráneo hasta el borde inferior del cartílago cricoides. Dividiéndose en tres regiones correspondientes a la nasofaringe (superior: coanas), orofaringe (media: istmo de las fauces) e hipofaringe (inferior: unión laringe con esófago a nivel de C4-C6 y comunicación con laringe a través de la glotis)

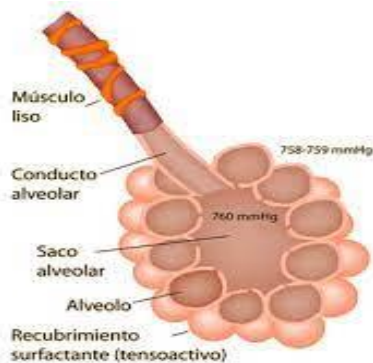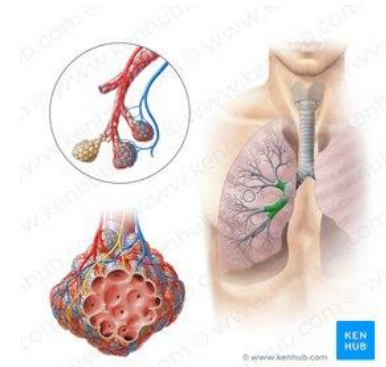VIA AEREA BAJA

Laringe: Estructura túbulo-cartilaginosa ubicada a nivel vertebral de C4 y C6. Tapizado por membrana mucosa con epitelio escamoso estratificado no queratinizado. Corresponde anatómicamente con el hueso hioides, nueve cartílagos articulados unidos por músculos y membranas (Impares: epiglotis–cricoides–tiroides; pares: aritenoides–corniculados–cuneiformes) y la Glotis



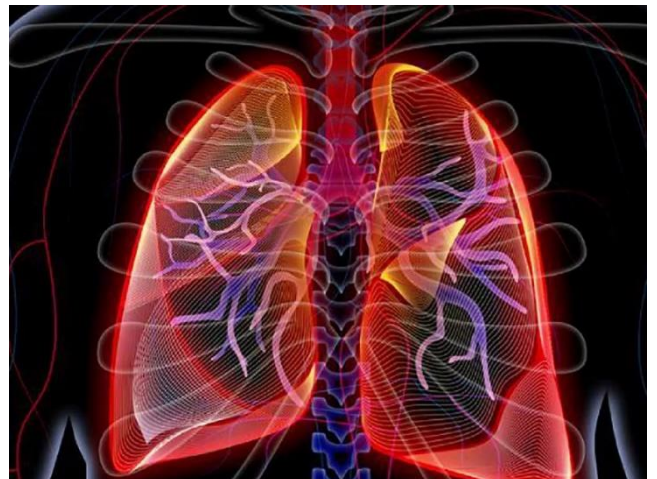
Tráquea: Estructura tubular situada en mediastino superior, formada por 15 a 20 anillos cartilaginosos incompletos que aplanan su borde posterior, mide 11 a 12cm de largo en adultos con un diámetro de 2,5cm. Se extiende desde la laringe y por delante del esófago hasta la carina

Bronquios: Conductos tubulares formados por anillos fibrocartilaginosos completos cuya función es conducir el aire a través del pulmón hasta los alveolos. A nivel de la carina se produce la primera dicotomización (23 en total), dando origen a los bronquios fuentes o principales derechos (corto, vertical y ancho) e izquierdo (largo, horizontal y angosto)




Alveolos: Última porción del árbol bronquial. Corresponde a diminutas celdas o casillas en racimo (diámetro de 300 micras) similares a un panal de abejas que conforman los sacos alveolares (de mayor tamaño en los ápices pulmonares), cuya función principal es el intercambio gaseoso

Pulmón: Se describe como un órgano par de forma cónica, que se aloja dentro de la caja torácica sobre el diafragma, separado por el mediastino y un ápice o vértice ubicado a 3cm por delante de la primera costilla. El pulmón derecho es el de mayor tamaño, posee 3 lóbulos (superior, medio e inferior) y cada uno de ellos se subdivide en 3 segmentos superiores (apical, anterior y posterior), 2 segmentos medios (lateral y medial) y 5 segmentos inferiores (superior, medial, anterior, lateral y posterior).



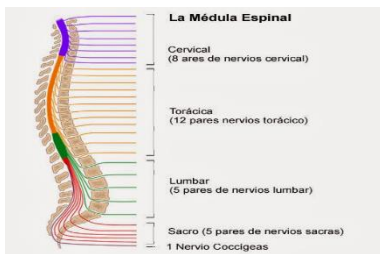
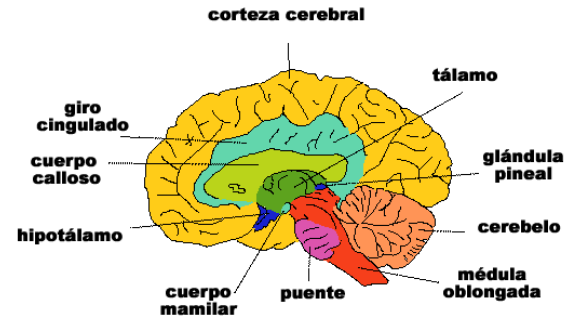
Bases morfoestructurales y morfofuncionales del sistema nervioso.

SISTEMA NERVIOSO CENTRAL Y PERIFERICO



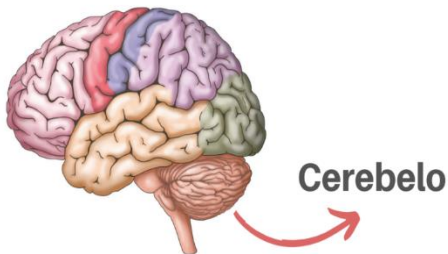
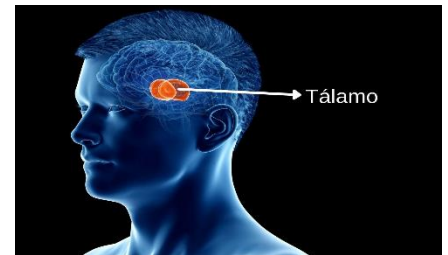
El cerebro: Podríamos responder que sin la actividad electroquímica del cerebro no puede haber nada de Einstein ahí; sin embargo, consideremos un experimento que el mismo Einstein pudo haber soñado. Imaginemos que justo en el momento antes de su muerte alguien sacó el cerebro de Einstein de su cuerpo y lo mantuvo vivo bombeándole sangre enriquecida mientras flotaba en un tanque de líquido cefalorraquídeo.

La corteza cerebral: La corteza cerebral es una cubierta con neuronas interconectadas que, como la corteza de un árbol, forman una superficie delgada sobre los hemisferios cerebrales. Las ranas y anfibios tienen una corteza pequeña y operan principalmente con instrucciones genéticas preprogramadas, mientras la corteza de los mamíferos ofrece una mayor capacidad para el aprendizaje y el pensamiento, permitiéndoles ser más adaptables. Lo que nos hace humanos se origina en la complejidad de las funciones de la corteza cerebral



Médula espinal: La médula espinal del sistema nervioso central es una vía de información que conecta el Sistema Nervioso Periférico con el cerebro. Los tractos nerviosos ascendentes o aferentes mandan información sensorial al cerebro, mientras los tractos descendentes o eferentes mandan información motora de regreso

El tálamo: Arriba del tallo cerebral se encuentra el tablero sensorial del cerebro, un par de estructuras con forma de huevo llamadas tálamo. Estas estructuras reciben la información que proviene de todos los órganos de los sentidos, excepto del olfato y la manda al cerebro, que analiza la vista, oído, gusto y tacto, y podemos pensar sobre ellas como una aduana que recibe información y decide si mandarla al cerebro o quedarse con ella



El cerebelo :Colocado en la parte posterior del tallo cerebral se encuentra el cerebelo, que tiene dos hemisferios arrugados y permite un tipo de aprendizaje no-verbal y la memoria. Sin embargo, su función más obvia es la coordinación de los movimientos voluntarios, de manera que si se lesiona tendremos dificultades para caminar, mantener el equilibrio o saludar con las manos. Los movimientos tienden a ser exagerados e interrumpidos

El sistema nervioso periférico tiene dos componentes, somático y autónomo. El sistema nervioso somático controla los movimientos de los músculos esqueléticos; por ejemplo, aquellos hechos para avanzar esta lectura moviendo el cursor o apretando las teclas. El sistema nervioso autónomo controla las glándulas y los músculos de los órganos internos como un piloto automático, pero a veces podemos suprimirlo conscientemente para hacer los movimientos nosotros mismos. Sin embargo, generalmente este sistema opera en forma autónoma para determinar nuestro funcionamiento interno, incluyendo el latido cardíaco, la digestión y las actividades glandulares.

BIBLIOGRAFIA.

-- ANTOLOGIA: MORFOLOGIA Y FUNCION I.

TEMAS: 1.4, 1.5 Y 1.6.