



Mi Universidad

Nombre del Alumno: Ronaldo de la cruz

Nombre del tema: 1.4. Bases morfoestructurales y morfofuncionales del sistema cardiovascular, 1.5. Bases morfoestructurales y morfofuncionales del aparato respiratorio y 1.6. Bases morfoestructurales y morfofuncionales del sistema nervioso.

Nombre de la Materia: morfología y función

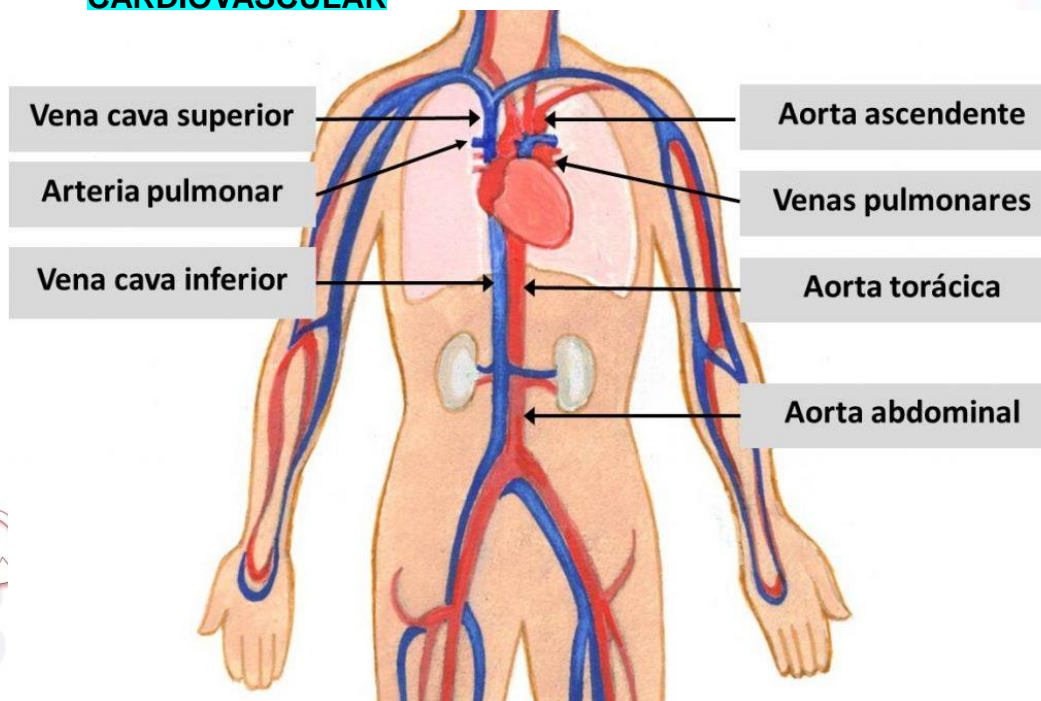
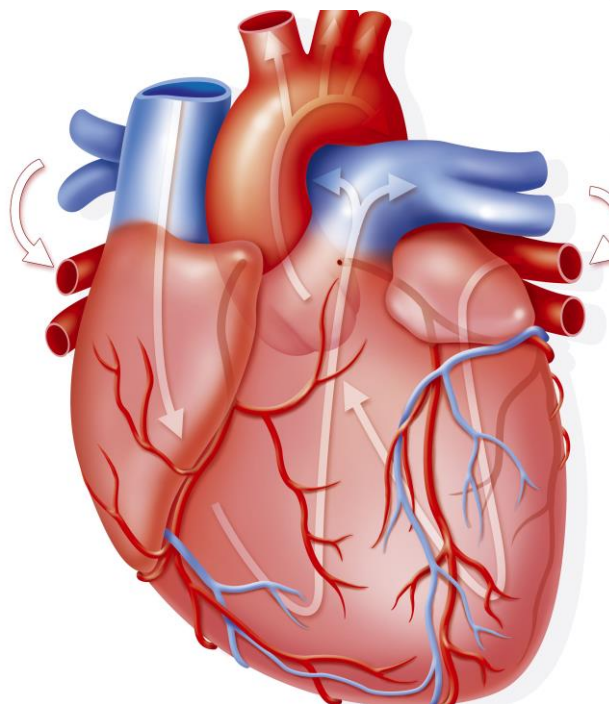
Nombre del profesor: Jaime helarí Cerino

Nombre de la Licenciatura: Enfermería

Cuatrimestre: 3ro

BASES MORFOESTRUCTURALES Y MORFOFUNCIONALES DEL SISTEMA CARDIOVASCULAR

El sistema cardiovascular está formado por el corazón y los vasos sanguíneos: arterias, venas y capilares.



CORAZÓN

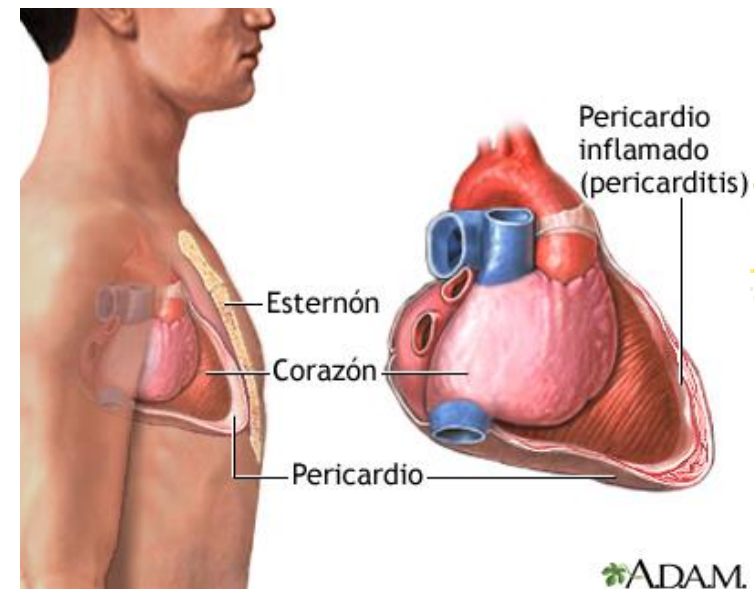
El corazón es un órgano musculoso formado por 4 cavidades. Su tamaño es parecido al de un 4puño cerrado y tiene un peso aproximado de 250 y 300 g, en mujeres y varones adultos, respectivamente. Está situado en el interior del tórax, por encima del diafragma, en la región denominada mediastino, que es la parte media de la cavidad torácica localizada entre las dos cavidades pleurales.

PERICARDIO

La membrana que rodea al corazón y lo protege es el pericardio, el cual impide que el corazón se desplace de su posición en el mediastino, al mismo tiempo que permite libertad para que el corazón se pueda contraer. El pericardio consta de dos partes principales, el pericardio fibroso y el seroso.

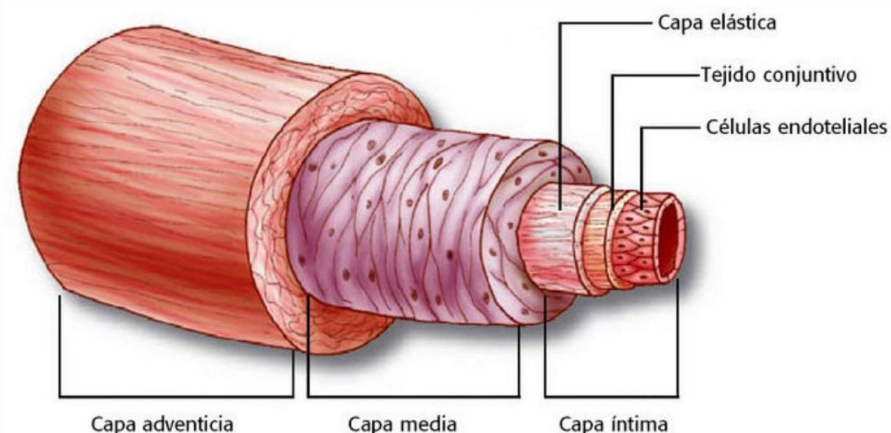
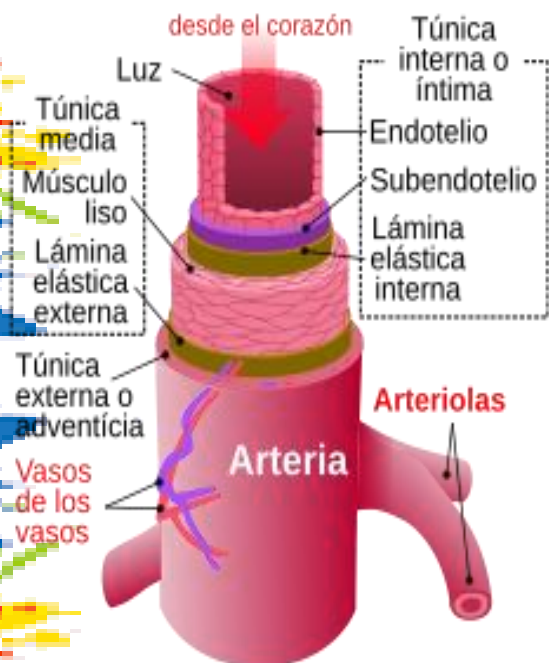
ARTERIAS

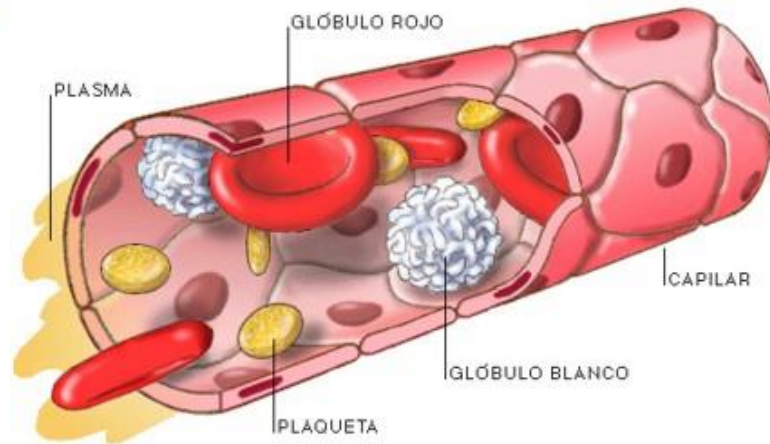
Las arterias son vasos cuyas paredes están formadas por tres capas (capa interna o endotelio, capa media y capa externa o adventicia), con un predominio de fibras musculares y fibras elásticas en la capa media. Ello explica las principales características de las arterias: la elasticidad y la contractilidad. Según la proporción de fibras elásticas y musculares de esta capa se pueden diferenciar dos tipos de arterias: arterias elásticas y arterias musculares.



VASOS SANGUÍNEOS

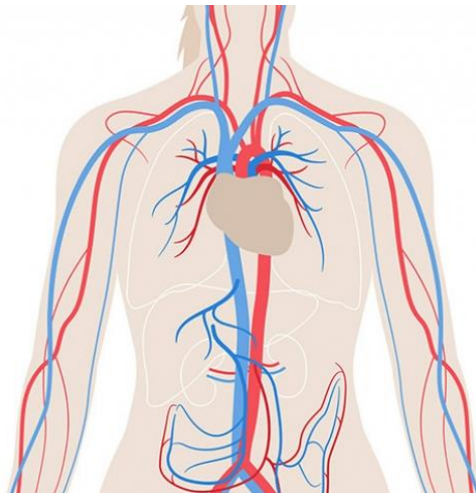
Los vasos sanguíneos forman una red de conductos que transportan la sangre desde el corazón a los tejidos y desde los tejidos al corazón. Las arterias son vasos que distribuyen la sangre del corazón a los tejidos. Las arterias se ramifican y progresivamente en cada ramificación disminuye su calibre y se forman las arteriolas. En el interior de los tejidos las arteriolas se ramifican en múltiples vasos microscópicos, los capilares que se distribuyen entre las células.






CAPILARES

Los capilares son vasos microscópicos que comunican las arteriolas con las vénulas. Se sitúan entre las células del organismo en el espacio intersticial para poder facilitar el intercambio de sustancias entre la sangre y las células. Las paredes de los capilares son muy finas para permitir este intercambio

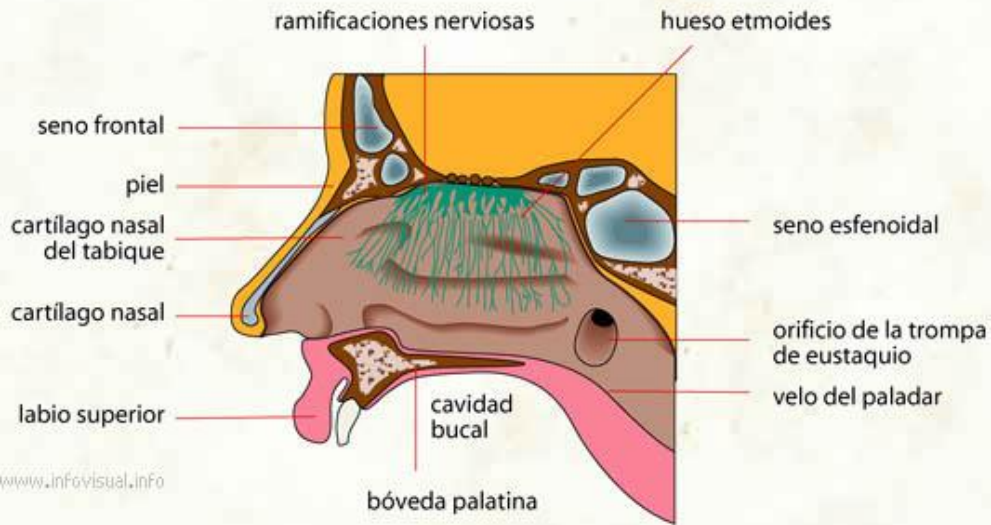


VENAS Y VÉNULAS

La unión de varios capilares forma pequeñas venas denominadas vénulas. Cuando la vénula aumenta de calibre, se denomina vena. Las venas son estructuralmente muy similares a las arterias, aunque sus capas interna y media son más delgadas



FOSAS NASALES (vista de perfil)



1.2. CAVIDAD ORAL:

Está conformada por un vestíbulo, una cavidad oral y el istmo de las fauces. También forman parte anatómica de esta estructura los pilares faríngeos (glosopalatinos y faringopalatinos), paladar blando y duro, y la primera parte del esófago. Forma parte de las estructuras óseas del maxilar superior e inferior



1.5.- BASES MORFOESTRUCTURALES Y MORFOFUNCIONALES DEL APARATO RESPIRATORIO.

VÍA AÉREA ALTA

1.1. NARIZ Y FOSAS NASALES.

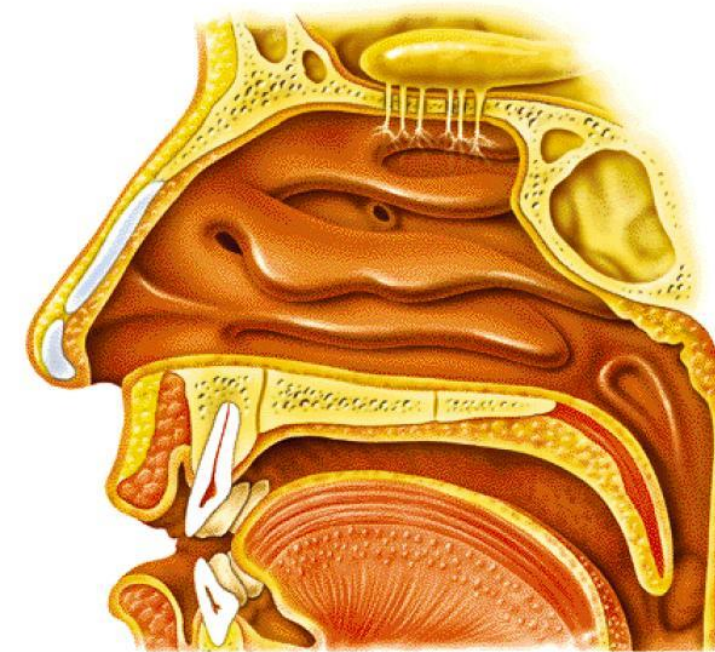
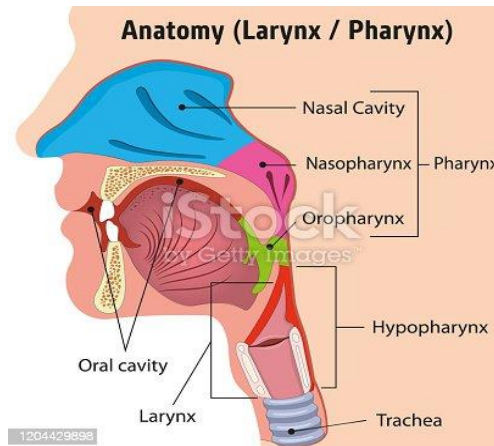
Corresponden al inicio de la vía aérea, se comunica con el exterior a través de los orificios o ventanas nasal, con la nasofaringe a través de las coanas, glándulas lagrimales y senos paranasales a través de los cornetes nasales (Pituitaria roja), un tabique nasal intermedio y con la lámina cribiforme del etmoides en su techo (Pituitaria amarilla)

1.3. LENGUA:

Estructura muscular sostenido por uniones con los huesos hioides, maxilar inferior y etmoides, así como del paladar blando y paredes de la faringe

1.4. Faringe:

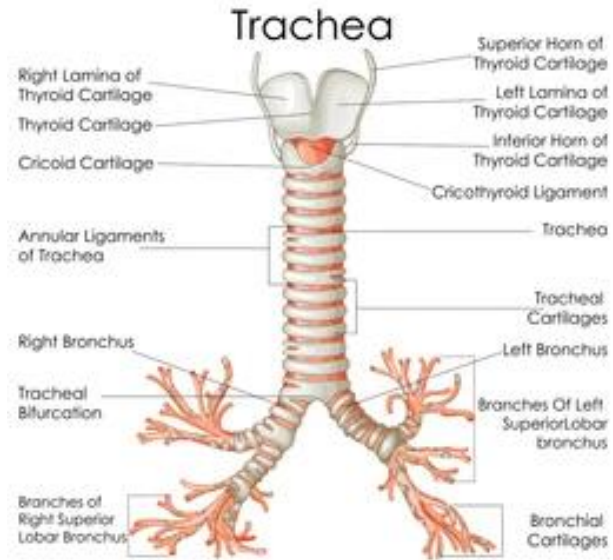
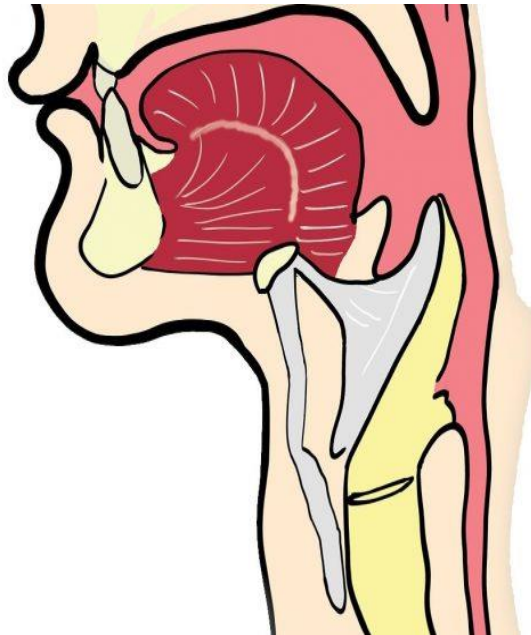
Se define como una estructura tubular que abarca el espacio ubicado entre la base del cráneo hasta el borde inferior del cartilago cricoides. Dividiéndose en tres regiones correspondientes a la nasofaringe (superior: coanas), orofaringe (media: istmo de las fauces) e hipofaringe (inferior: unión laringe con esófago a nivel de C4-C6 y comunicación con laringe a través de la glotis)



2. VÍA AÉREA BAJA

2.1. LARINGE:

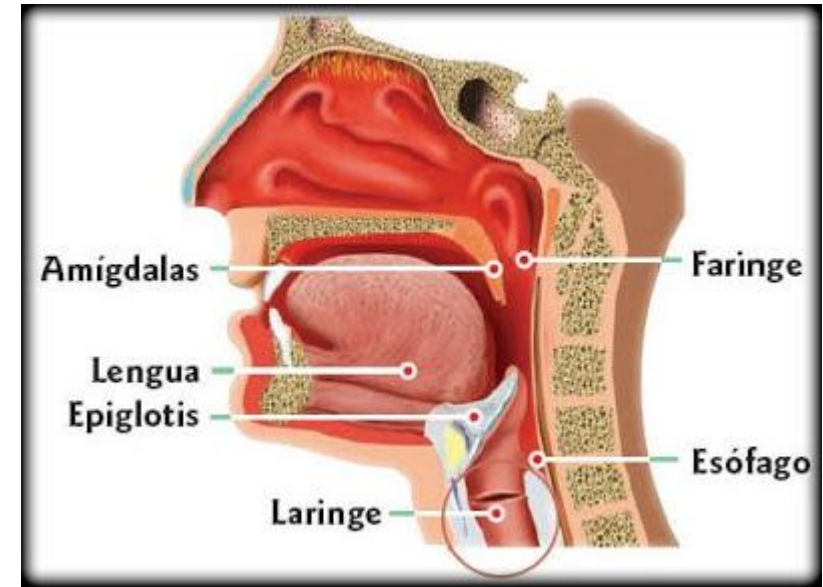
Estructura túbulo-cartilaginosa ubicada a nivel vertebral de C4 y C6. Tapizado por membrana mucosa con epitelio escamoso estratificado no queratinizado. Corresponde anatómicamente con el hueso hioides, nueve cartílagos articulados unidos por músculos y membranas (Impares: epiglotis–cricoides–tiroides; pares: aritenoides–corniculados–cuneiformes) y la Glotis.



shutterstock.com · 645657700

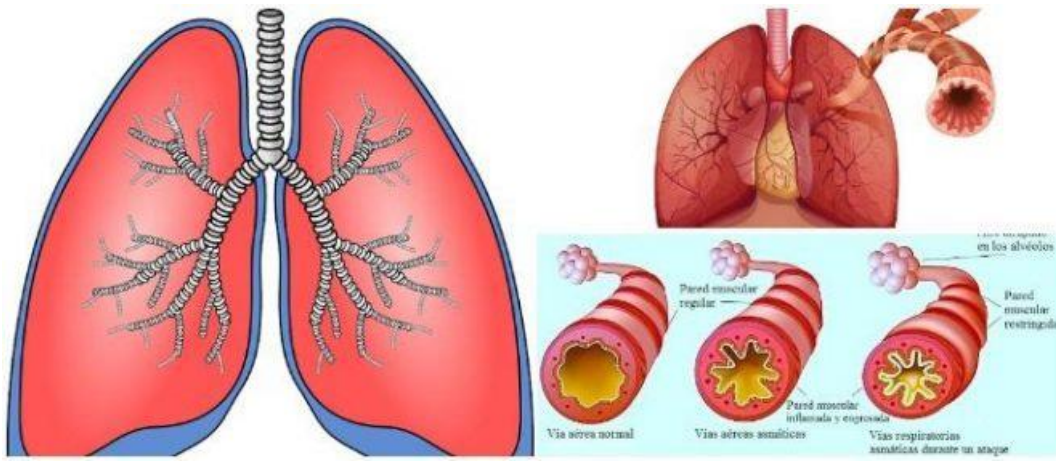
2.2 TRÁQUEA:

Estructura tubular situada en mediastino superior, formada por 15 a 20 anillos cartilaginosos incompletos que aplanan su borde posterior, mide 11 a 12cm de largo en adultos con un diámetro de 2,5cm. Se extiende desde la laringe y por delante del esófago hasta la Carina.



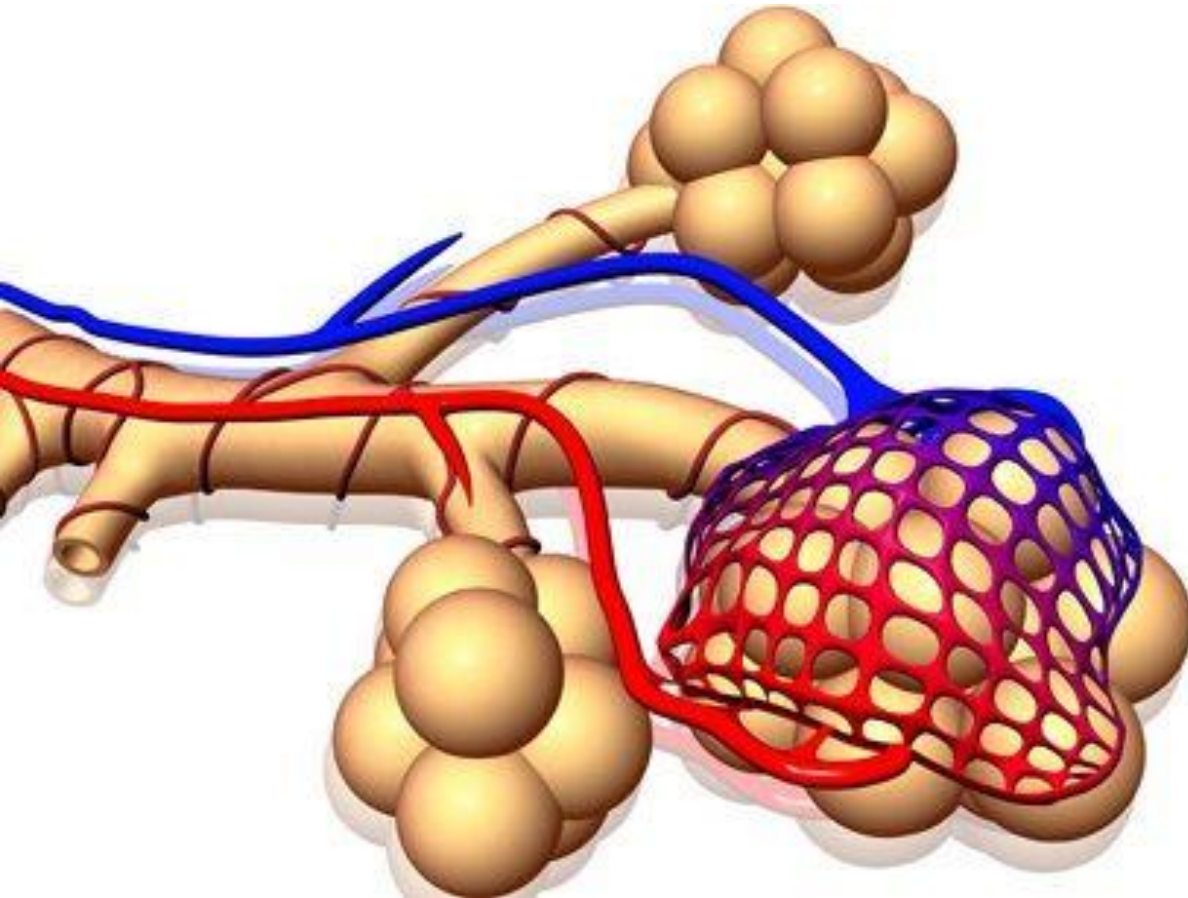
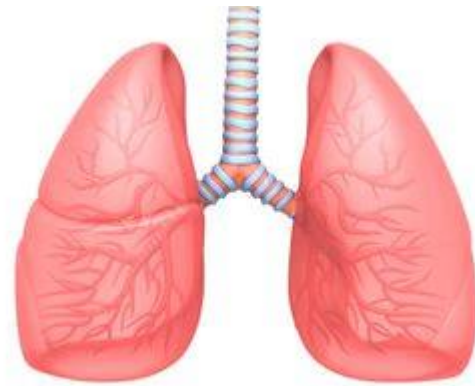2.3. BRONQUIOS:

Conductos tubulares formados por anillos fibrocartilaginosos completos cuya función es conducir el aire a través del pulmón hasta los alveolos. A nivel de la carina se produce la primera dicotomización (23 en total), dando origen a los bronquios principales derecho (corto, vertical y ancho) e izquierdo (largo, horizontal y angosto). Estos bronquios principales se subdividen en bronquios lobares (Derecho: superior, medio e inferior/ izquierdo: superior e inferior), luego en bronquios segmentarios y subsegmentarios (10 a derecha y 8 a izquierda), continuando las dicotomizaciones hasta formar bronquiolos terminales y respiratorios



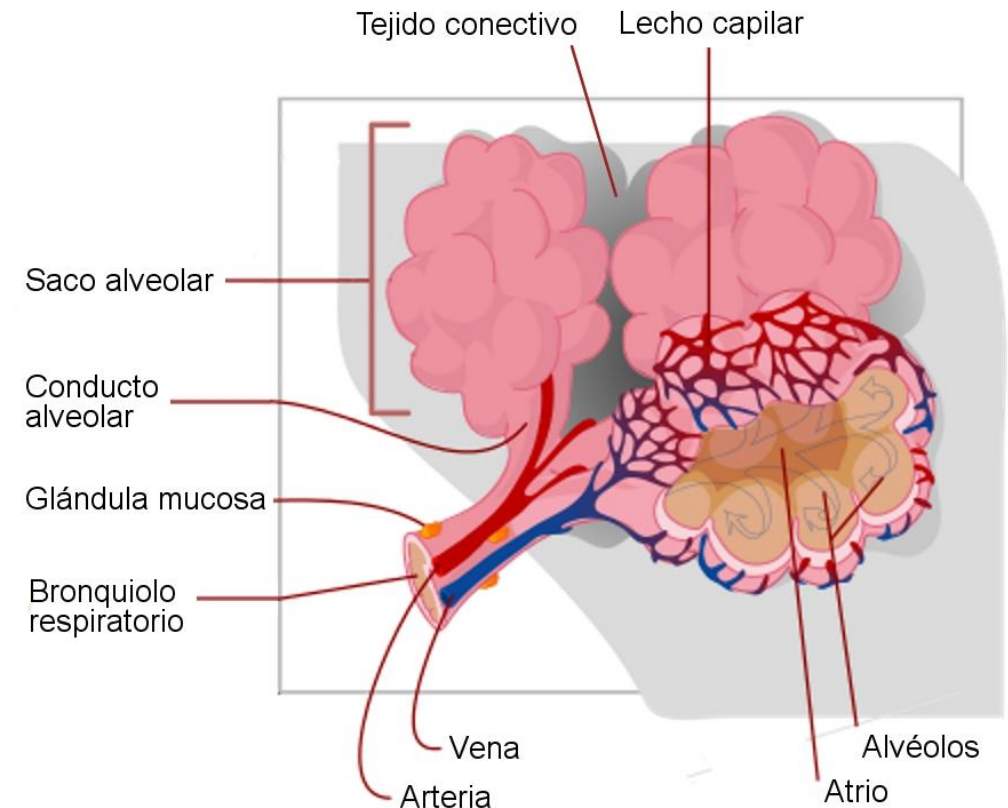
2.4. ALVEÓLOS:

Última porción del árbol bronquial. Corresponde a diminutas celdas o casillas en racimo (diámetro de 300 micras) similares a un panal de abejas que conforman los sacos alveolares (de mayor tamaño en los ápices pulmonares), cuya función principal es el intercambio gaseoso.



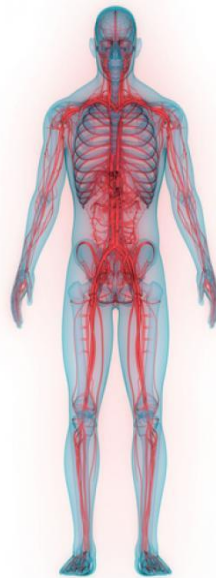
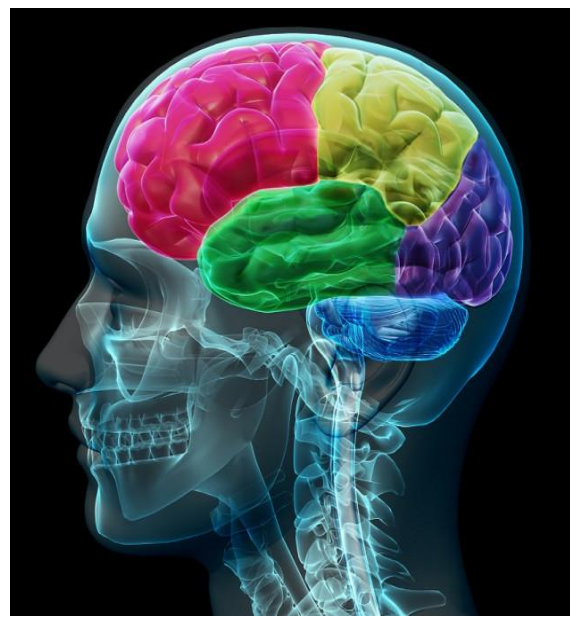
2.5. PULMÓN:

Se describe como un órgano par de forma cónica, que se aloja dentro de la caja torácica sobre el diafragma, separado por el mediastino y un ápice o vértice ubicado a 3cm por delante de la primera costilla. El pulmón derecho es el de mayor tamaño, posee 3 lóbulos (superior, medio e inferior) y cada uno de ellos se subdivide en 3 segmentos superiores (apical, anterior y posterior), 2 segmentos medios (lateral y medial) y 5 segmentos inferiores (superior, medial, anterior, lateral y posterior). A su vez, el pulmón izquierdo posee 2 lóbulos (superior e inferior) y cada uno se subdivide en 2 superiores divididos en superior (apicoposterior y anterior) y lingular (superior e inferior) y 4 inferiores (superior, anteromedial, lateral y posterior).



1.6.- BASES MORFOESTRUCTURALES Y MORFOFUNCIONALES DEL SISTEMA NERVIOSO.

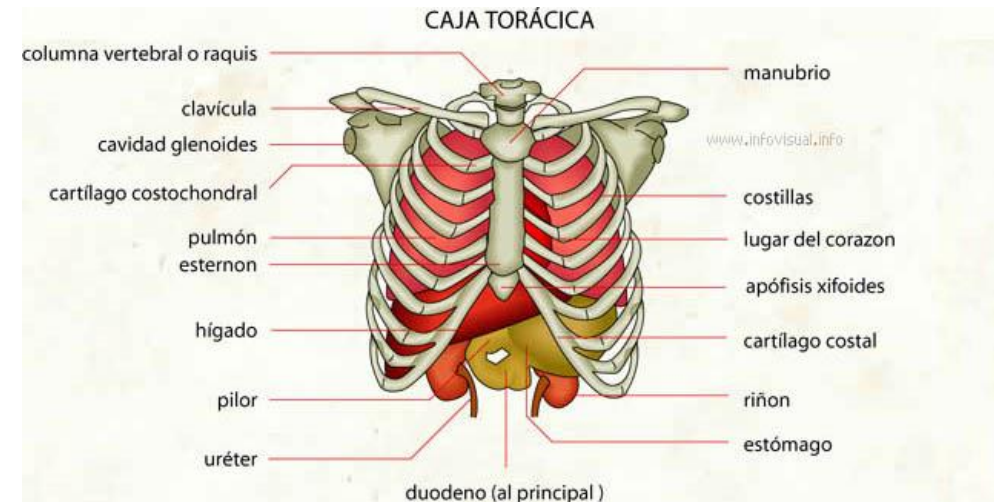
El principal mecanismo de información en el cuerpo lo constituye un sistema de neuronas que se comunican unas con otras y para propósitos puramente didácticos, dividimos este sistema en un Sistema Nervioso Central (SNC) formado por el cerebro y la médula espinal, y en un Sistema Nervioso Periférico (SNP) que une el sistema nervioso central con los receptores sensoriales, que reciben información proveniente del medio externo e interno, y con los músculos y glándulas que son los efectores de las decisiones del SNC. Esta información es llevada por axones motores y sensoriales del SNP en haces de cables eléctricos que conocemos como nervios; por ejemplo, la información que recibe cada ojo es llevada al cerebro en los millones de axones que forman el nervio óptico.



ESTRUCTURAS ASOCIADAS

3.1. CAJA TORÁCICA:

Estructura que protege o resguarda todos los órganos involucrados en nuestro sistema o aparato respiratorio. Conformado a dorsal por la columna vertebral (cervical y dorsal), superior por la clavícula, anterior por las costillas y esternón, inferior por el diafragma y lateral por las costillas y musculatura respiratoria. Cabe recordar que la ventilación se conforma por dos fases, una fase activa o inspiratoria mediada por la contracción del diafragma y los músculos intercostales externos, y una fase pasiva o espiratoria mediada por la relajación del diafragma y la contracción de los músculos intercostales internos junto a los músculos abdominales como son los rectos anteriores.



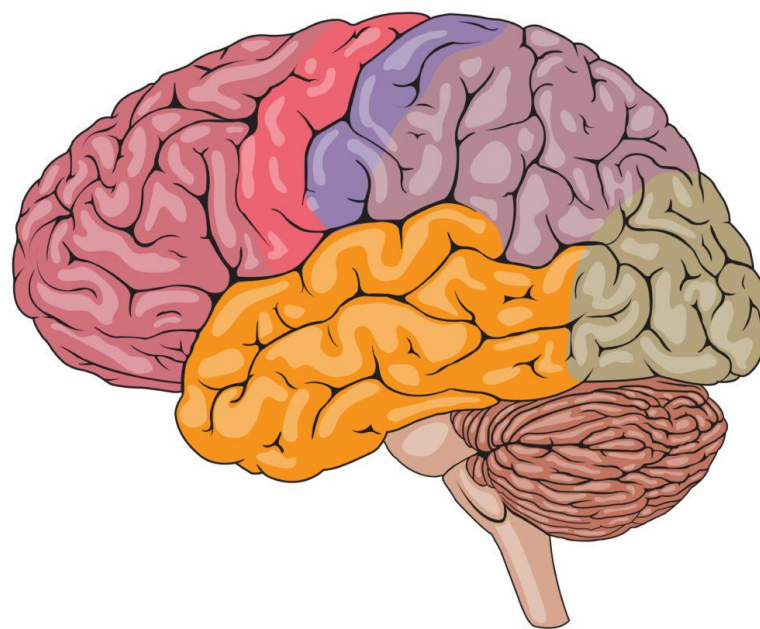
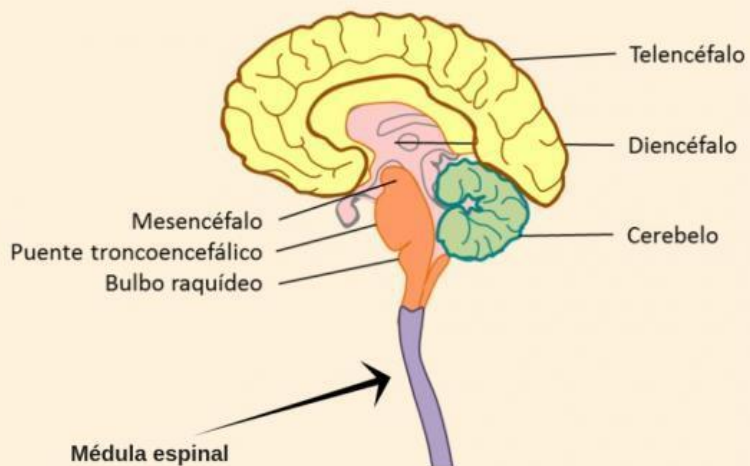
3.2. PLEURA Y ESPACIO PLEURAL:

Estructura situada entre la pared torácica y el pulmón. Cubierta de membranas serosas que tapizan la cavidad torácica, el pulmón, mediastino y diafragma. Según las estructuras que recubren, es posible separarla en pleura visceral (reviste los pulmones, se introduce en cisuras interlobulares y carece de inervación) y pleura parietal (tapiza el interior de la caja torácica, diafragma y mediastino).

EL SISTEMA NERVIOSO CENTRAL

A partir de la aparente simplicidad de neuronas comunicándose unas con otras se origina la complejidad del sistema nervioso central, que nos hace lo que somos, nuestros pensamientos, sentimientos y comportamientos.

PARTES DEL SISTEMA NERVIOSO CENTRAL



EL CEREBRO

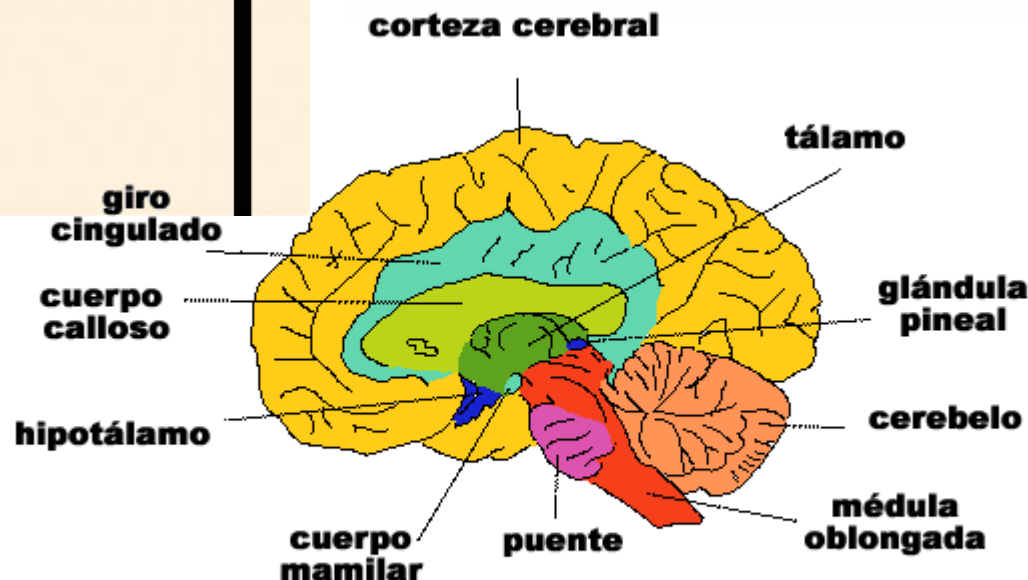
Podríamos responder que sin la actividad electroquímica del cerebro no puede haber nada de Einstein ahí; sin embargo, consideremos un experimento que el mismo Einstein pudo haber soñado. Imaginemos que justo en el momento antes de su muerte alguien sacó el cerebro de Einstein de su cuerpo y lo mantuvo vivo bombeándole sangre enriquecida mientras flotaba en un tanque de líquido cefalorraquídeo.

LA CORTEZA CEREBRAL

La corteza cerebral es una cubierta con neuronas interconectadas que, como la corteza de un árbol, forman una superficie delgada sobre los hemisferios cerebrales.

ESTRUCTURAS CEREBRALES DE NIVEL SUPERIOR

Al abrir el cráneo lo primero que se nota es el tamaño del cerebro. En los dinosaurios el cerebro representa el 1/100,000 del peso del cuerpo, en las ballenas el 1/1,000, en elefantes el 1/600, en humanos el 1/45, lo que sugiere que hay una tendencia. Sin embargo, el tamaño del cerebro de un ratón es 1/40 del peso del cuerpo, y el de la marmota 1/25, lo que sugiere que la relación entre el cerebro y el peso del cuerpo proporciona indicaciones sobre la inteligencia de la especie.

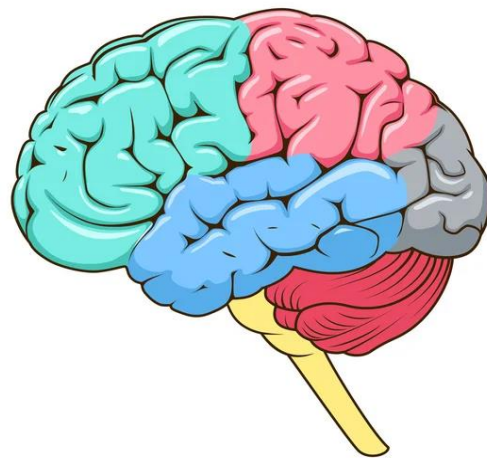
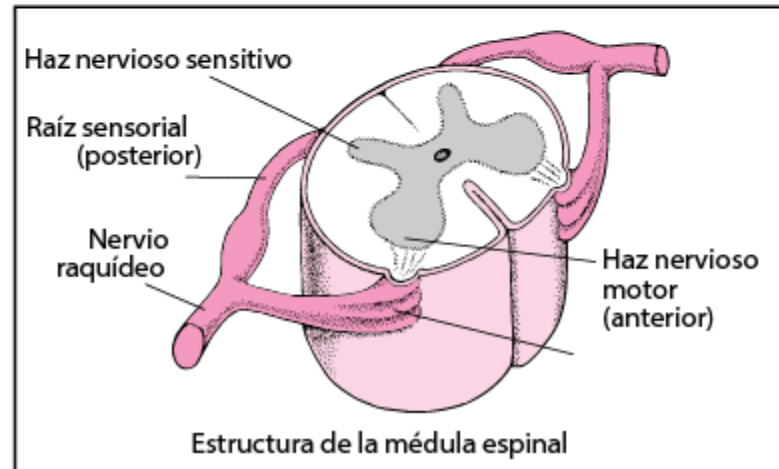
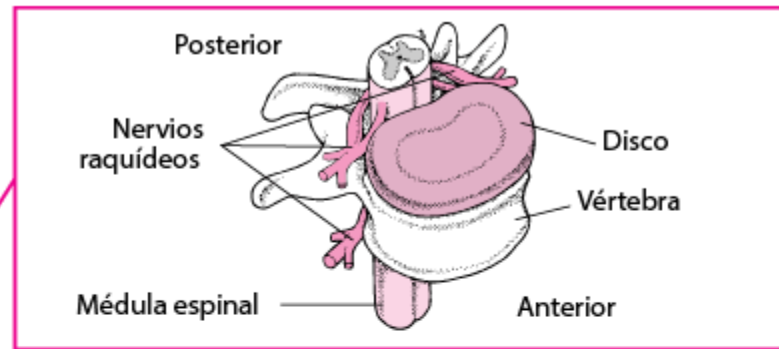
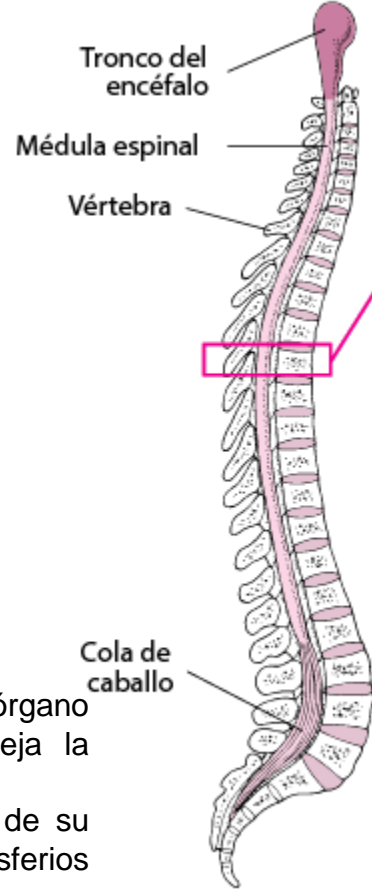


MÉDULA ESPINAL

La médula espinal del sistema nervioso central es una vía de información que conecta el Sistema Nervioso Periférico con el cerebro. Los tractos nerviosos ascendentes o aferentes mandan información sensorial al cerebro, mientras los tractos descendentes o eferentes mandan información motora de regreso

Estructura de la corteza

AL abrir el cráneo vemos un órgano arrugado, con una forma que semeja la 'carne' de una nuez gigante, el cerebro, y un 80% de su peso se encuentra en los hemisferios derecho e izquierdo, que están casi llenos con conexiones axonales entre la superficie del cerebro y otras regiones.



FUNCIONES DE LA CORTEZA

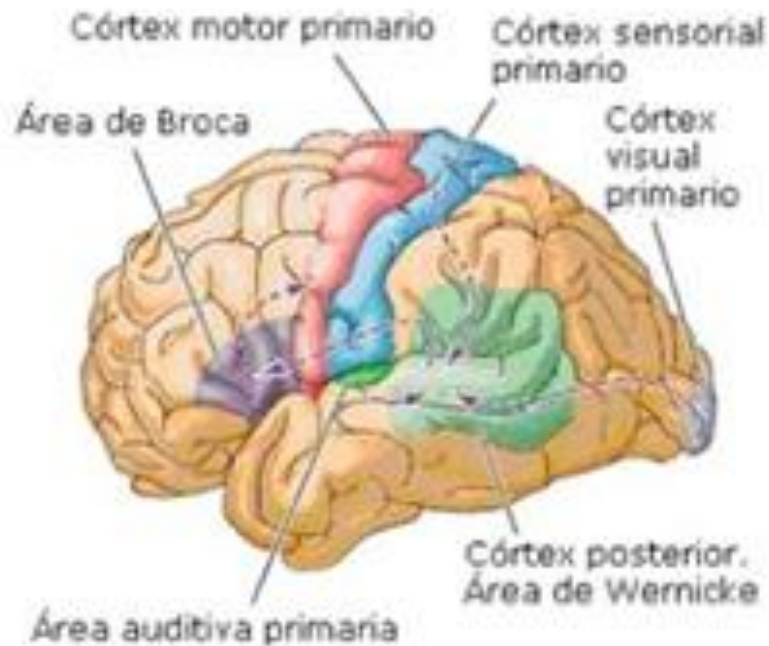
Hace mas de un siglo se hicieron autopsias de individuos que habían estado parcialmente paralizados o sin poder hablar y se encontró daño en las áreas corticales, pero esta evidencia de que partes específicas del cerebro podían tener funciones específicas era pobre y no convenció a los investigadores

FUNCIONES SENSORIALES

ENTRE mas sensible es la región del cuerpo mayor será el área de la corteza sensorial dedicada a ella, de manera que los labios, que son extremadamente sensibles, se proyectan a un área cerebral mas grande que aquella dedicada a los dedos del pie y esa es una razón por la que besamos con los labios y no con los dedos. En la misma forma, las ratas tienen un gran área de la corteza dedicada a las sensaciones de las vibrisas, los búhos a las sensaciones auditivas y así sucesivamente.

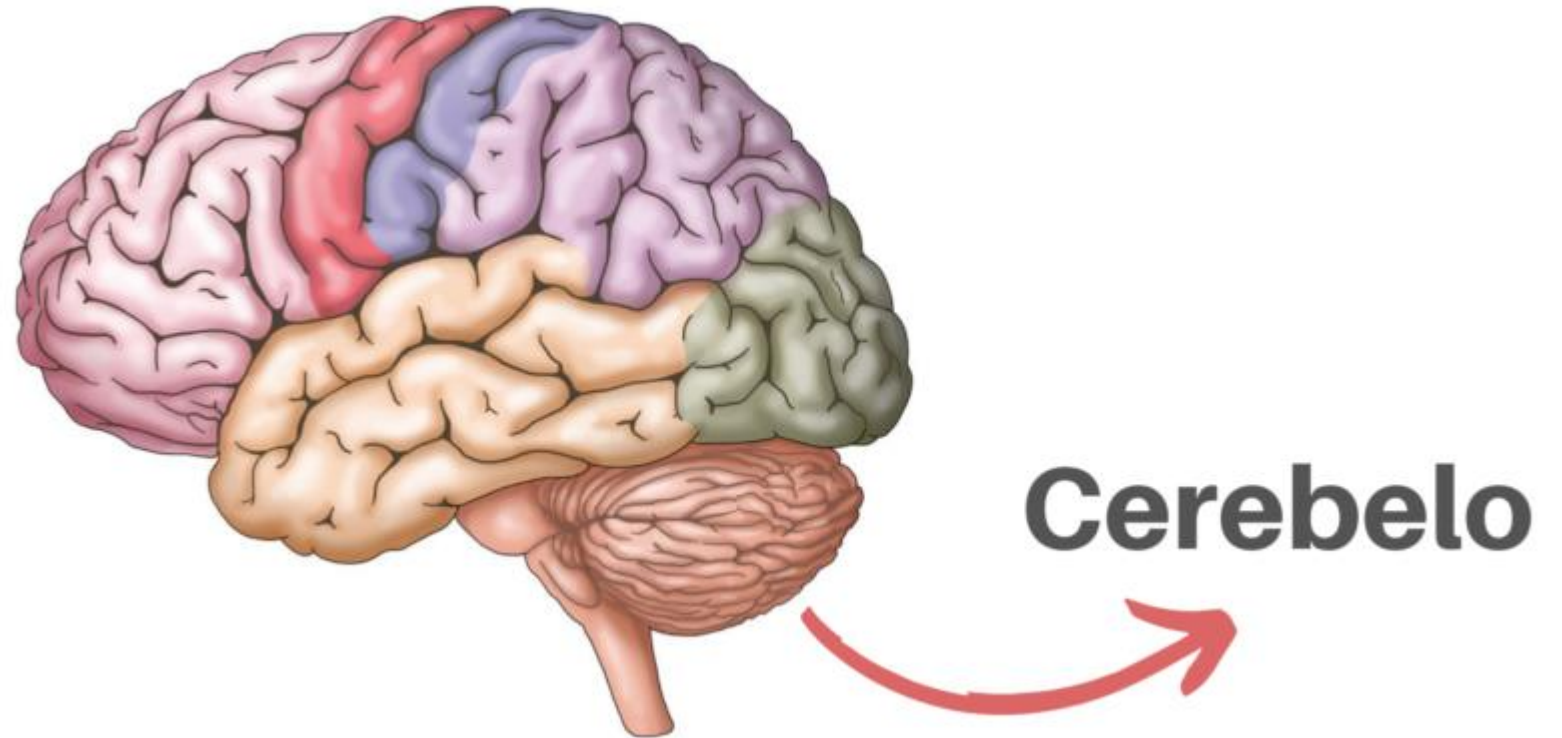
EL TÁLAMO

arriba del tallo cerebral se encuentra el tablero sensorial del cerebro, un par de estructuras con forma de huevo llamadas tálamo. Estas estructuras reciben la información que proviene de todos los órganos de los sentidos, excepto del olfato y la manda al cerebro, que analiza la vista, oído, gusto y tacto, y podemos pensar sobre ellas como una aduana que recibe información y decide si mandarla al cerebro o quedarse con ella



EL SISTEMA NERVIOSO PERIFÉRICO

El sistema nervioso periférico tiene dos componentes, somático y autónomo. El sistema nervioso somático controla los movimientos de los músculos esqueléticos; por ejemplo, aquellos hechos para avanzar esta lectura moviendo el cursor o apretando las teclas.



EL CEREBELO

Colocado en la parte posterior del tallo cerebral se encuentra el cerebelo, que tiene dos hemisferios arrugados y permite un tipo de aprendizaje no-verbal y la memoria.