



Mi Universidad

Super nota

Nombre del Alumno: Jessica López Hernández

Nombre del tema: Bases morfoestructurales y morfofuncionales del sistema cardiovascular, Bases morfoestructurales y morfofuncionales del aparato respiratorio y Bases morfoestructurales y morfofuncionales del sistema nervioso.

Parcial: 3ro A

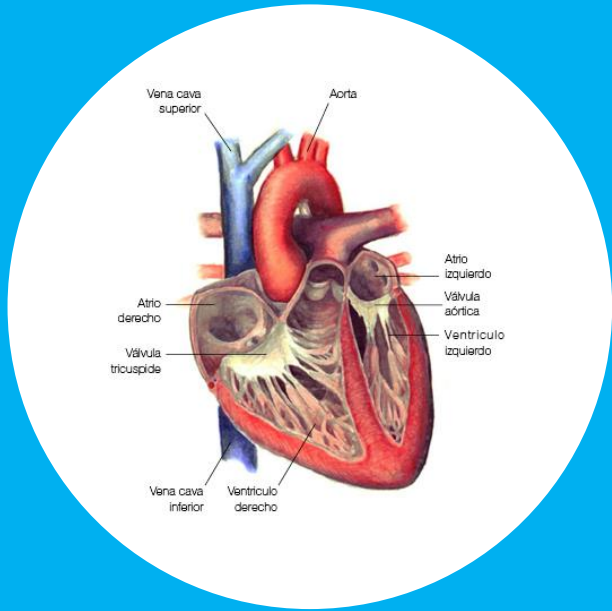
Nombre de la Materia: Morfología y función

Nombre del profesor: Jaime Helarúa Cerón

Nombre de la Licenciatura; Enfermería

Cuatrimestre: Tercero

BASES MORFOESTRUCTURALES Y MORFOFUNCIONALES DEL SISTEMA CARDIOVASCULAR

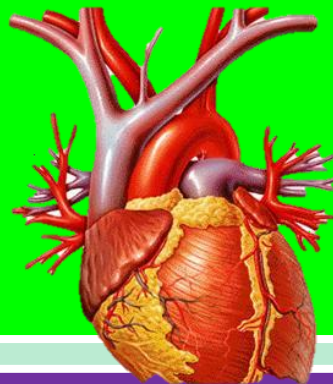
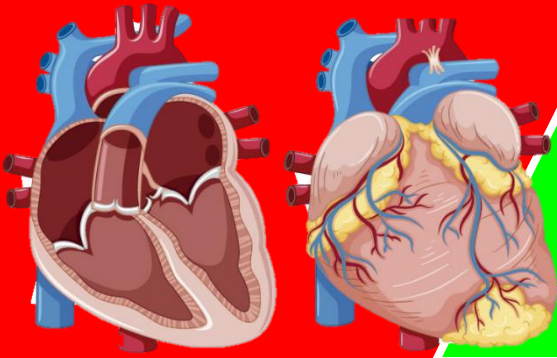


El sistema cardiovascular está formado por el corazón y los vasos sanguíneos: arterias, venas y capilares. Se trata de un sistema de transporte en el que una bomba muscular (el corazón)

proporciona la energía necesaria para mover el contenido (la sangre), en un circuito cerrado

de tubos elásticos (los vasos).

porción más ancha, la base, dirigida en sentido posterosuperior. 1 vena cava superior. 2 arco aórtico. 3 tronco pulmonar. 4 base del corazón.

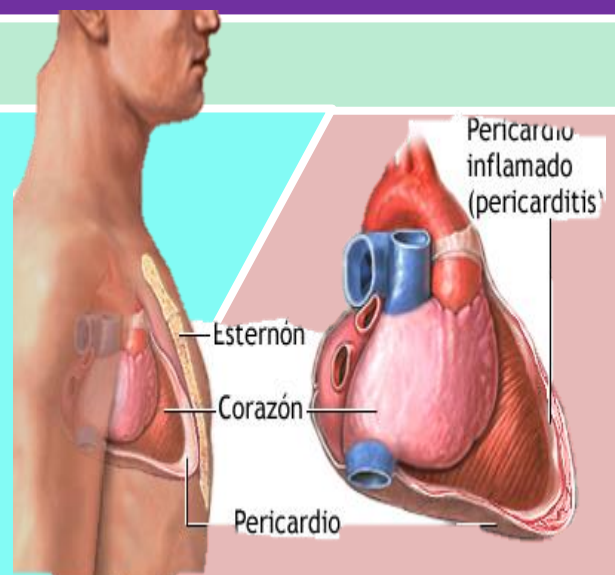


CORAZÓN

El corazón es un órgano musculoso formado por 4 cavidades. Su tamaño es parecido al de un puño cerrado y tiene un peso aproximado de 250 y 300 g, en mujeres y varones adultos, respectivamente. Está situado en el interior del tórax, por encima del diafragma, en la región denominada mediastino, que es la parte media de la cavidad torácica localizada entre las dos cavidades pleurales.

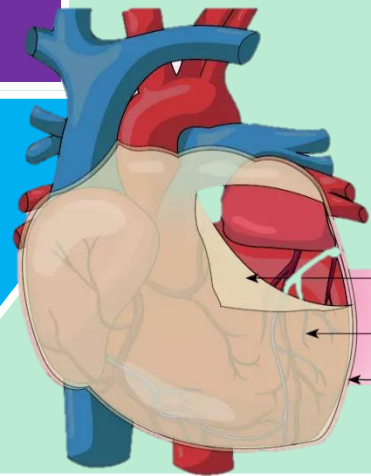
PERICARDIO

La membrana que rodea al corazón y lo protege es el pericardio, el cual impide que el corazón se desplace de su posición en el mediastino, al mismo tiempo que permite libertad para que el corazón se pueda contraer. El pericardio consta de dos partes principales, el pericardio fibroso y el seroso.

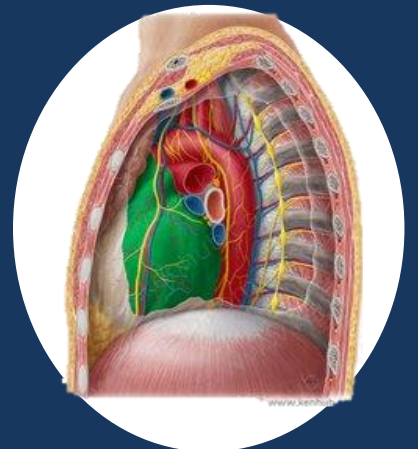

El pericardio consta de dos partes principales, el pericardio fibroso y el seroso. Se dividen en dos

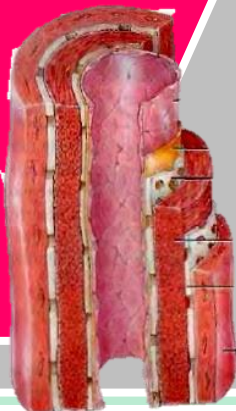
El pericardio fibroso, más externo, es un saco de tejido conjuntivo fibroso duro no elástico. Descansa sobre el diafragma y se continúa con el centro tendinoso del mismo. Las superficies laterales se continúan con las pleuras parietales. La función del pericardio fibroso es evitar el excesivo estiramiento del corazón durante la diástole, proporcionarle protección y fijarlo al mediastino.



El pericardio seroso, más interno, es una fina membrana formada por dos capas: a. la capa más interna visceral o epicardio, que está adherida al miocardio. b. la capa más externa parietal, que se fusiona con el pericardio fibroso. Entre las hojas parietal y visceral hay un espacio virtual, la cavidad pericárdica, que contiene una fina capa de líquido seroso, el líquido pericárdico, que reduce la fricción entre las capas visceral y parietal durante los movimientos del corazón.



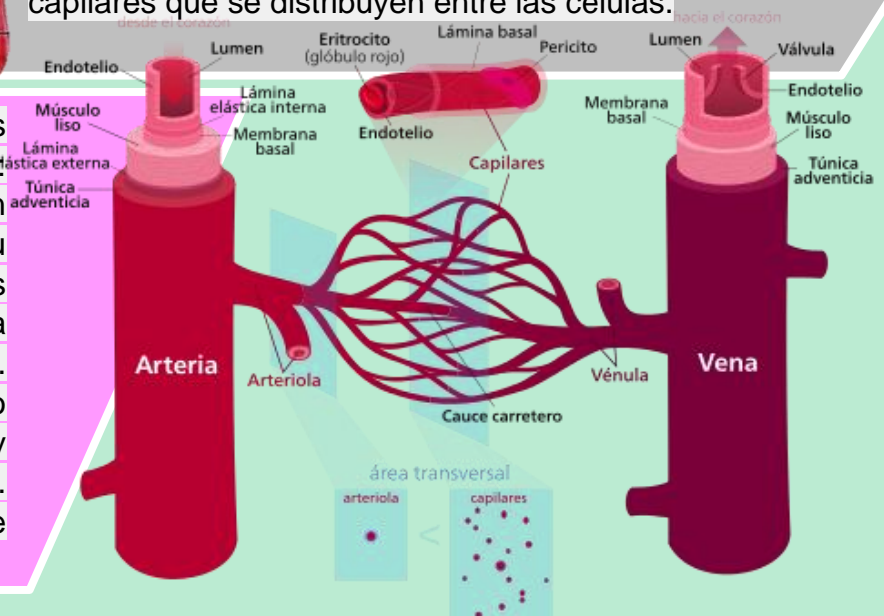
VASOS SANGUÍNEOS



Los vasos sanguíneos forman una red de conductos que transportan la sangre desde el corazón a los tejidos y desde los tejidos al corazón. Las arterias son vasos que distribuyen la sangre del corazón a los tejidos. Las arterias se ramifican y progresivamente en cada ramificación disminuye su calibre y se forman las arteriolas. En el interior de los tejidos las arteriolas se ramifican en múltiples vasos microscópicos, los capilares que se distribuyen entre las células.

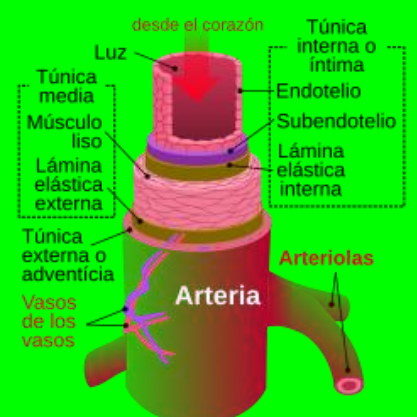
Las paredes de los grandes vasos, arterias y venas, están constituidos por tres capas:

1. La capa interna está constituida por un endotelio (epitelio escamoso simple), su membrana basal y una capa de fibras elásticas.
2. La capa media está compuesta por tejido muscular liso y fibras elásticas. Esta capa es la que difiere más, en cuanto a la proporción de fibras musculares y elásticas y su grosor entre venas y arterias.
3. La capa externa o adventicia se compone principalmente tejido conjuntivo.



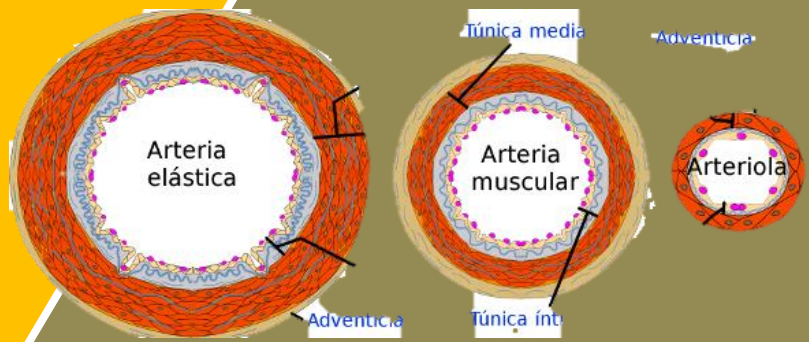
ARTERIAS

Las arterias son vasos cuyas paredes están formadas por tres capas (capa interna o endotelio, capa media y capa externa o adventicia), con un predominio de fibras musculares y fibras elásticas en la capa media.



Las arterias elásticas son las de mayor calibre, la aorta y sus ramas, tienen una mayor proporción de fibras elásticas en su capa media y sus paredes son relativamente delgadas en relación con su diámetro.

Las arterias musculares son las de calibre intermedio y su capa media contiene más músculo liso y menos fibras elásticas.



CAPILARES

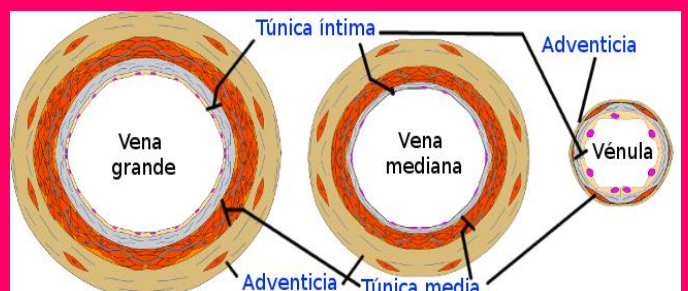
Los capilares son vasos microscópicos que comunican las arteriolas con las vénulas. Se sitúan entre las células del organismo en el espacio intersticial para poder facilitar el intercambio de sustancias entre la sangre y las células. Las paredes de los capilares son muy finas para permitir este intercambio.

Están formadas por un endotelio y una membrana basal. Los capilares forman redes extensas y ramificadas, que incrementan el área de superficie para el intercambio rápido de materiales.

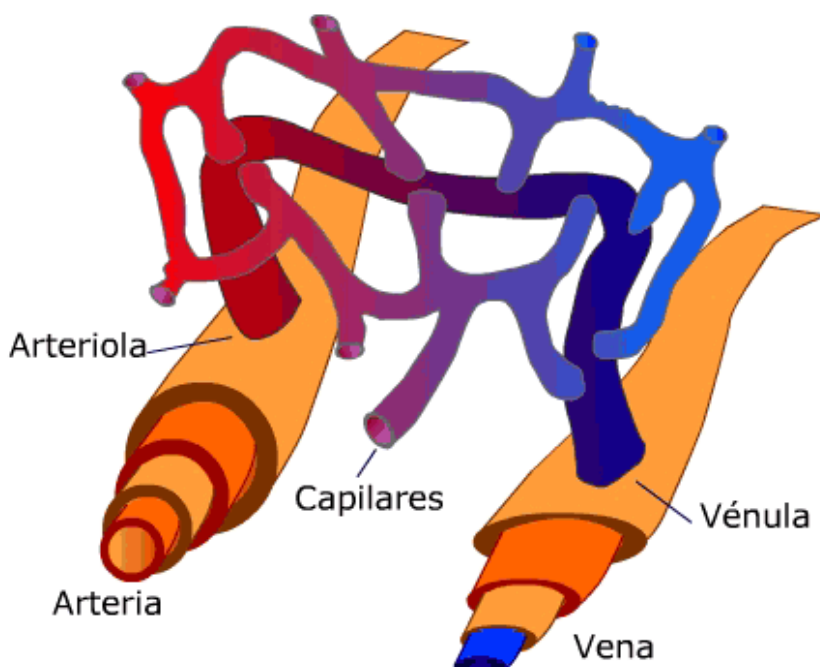
Los capilares nacen de las arteriolas terminales y en el sitio de origen presentan un anillo de fibras de músculo liso llamado esfínter precapilar, cuya función es regular el flujo sanguíneo hacia los capilares.

VENAS Y VÉNULAS

La unión de varios capilares forma pequeñas venas denominadas vénulas. Cuando la vénula aumenta de calibre, se denomina vena. Las venas son estructuralmente muy similares a las arterias, aunque sus capas interna y media son más delgadas. La capa muscular y elástica es mucho más fina que en las arterias porque presentan una menor cantidad de fibras tanto elásticas como musculares. La capa externa (adventicia) es más gruesa y contiene más tejido conjuntivo. Las venas de las extremidades inferiores presentan válvulas en su pared, que es una proyección interna del endotelio. La función de estas válvulas es impedir el reflujo de sangre y ayudar a dirigir la sangre hacia el corazón.



Capilares: vasos sanguíneos muy delgados donde se realiza el intercambio con las células.

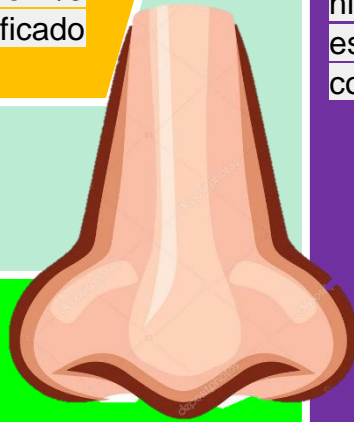

1.5 BASES MORFOESTRUCTURALES Y MORFOFUNCIONALES DEL APARATO RESPIRATORIO.

VÍA AÉREA ALTA

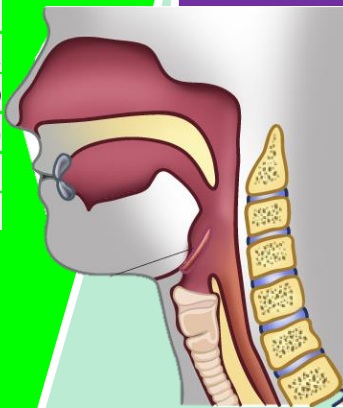
1.1 NARIZ Y FOSAS NASALES.

Corresponden al inicio de la vía aérea, se comunica con el exterior a través de los orificios o ventanas nasal, con la nasofaringe a través de las coanas, glándulas lagrimales y senos paranasales a través de los cornetes nasales (Pituitaria roja), un tabique nasal intermedio y con la lámina cribiforme del etmoides en su techo (Pituitaria amarilla). La nariz está tapizada por la mucosa olfatoria, constituida en su tercio más externo por epitelio escamoso UNIVERSIDAD DEL SURESTE 22 estratificado queratinizado rico en células productoras de moco y los 2/3 siguientes por epitelio escamoso estratificado no queratinizado.



1.2 CAVIDAD ORAL

Está conforma por un vestíbulo, una cavidad oral y el istmo de las fauces. También forman parte anatómica de esta estructura los pilares faríngeos (gloso palatinos y faringopalatinos), paladar blando y duro, y la primera parte del esófago. Forma parte de las estructuras óseas del maxilar superior e inferior.

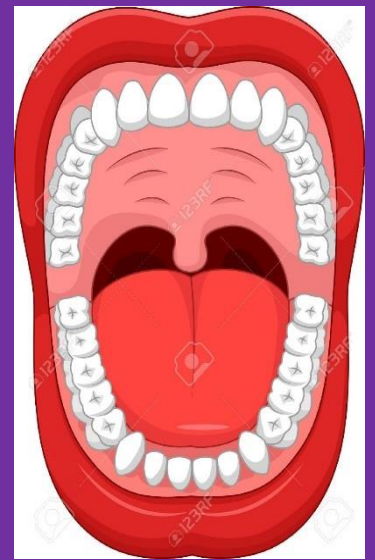


1.3 LENGUA

Estructura muscular sostenido por uniones con los huesos hioides, maxilar inferior y etmoides, así como del paladar blando y paredes de la faringe.

1.4 FARINGE

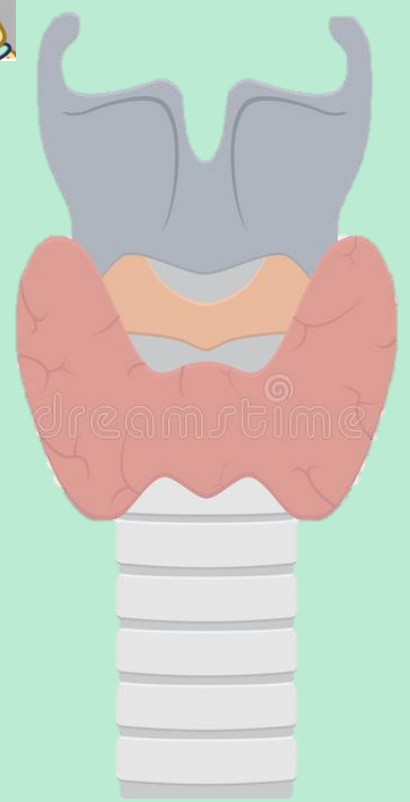Se define como una estructura tubular que abarca el espacio ubicado entre la base del cráneo hasta el borde inferior del cartílago cricoides. Dividiéndose en tres regiones correspondientes a la nasofaringe (superior: coanas), orofaringe (media: istmo de las fauces) e hipofaringe (inferior: unión laringe con esófago a nivel de C4-C6 y comunicación con laringe a través de la glotis).



2. VÍA AÉREA BAJA

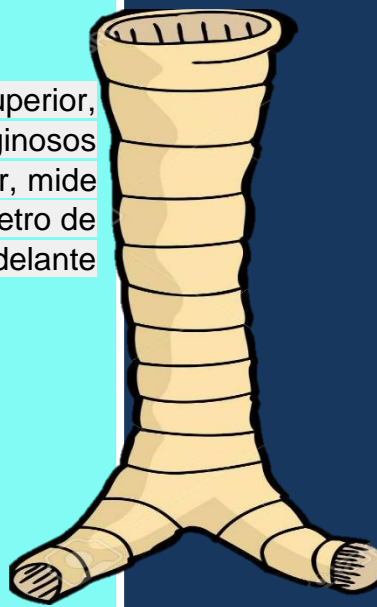
2.1. LARINGE

Estructura túbulo-cartilaginosa ubicada a nivel vertebral de C4 y C6. Tapizado por membrana mucosa con epitelio escamoso estratificado no queratinizado. Corresponde anatómicamente con el hueso hioides, nueve cartílagos articulados unidos por músculos y membranas (Impares: epiglotis-cricoides-tiroides; pares: aritenoides- corniculados- cuneiformes) y la Glotis.



2.2 TRÁQUEA

Estructura tubular situada en mediastino superior, formada por 15 a 20 anillos cartilagosos incompletos que aplanan su borde posterior, mide 11 a 12cm de largo en adultos con un diámetro de 2,5cm. Se extiende desde la laringe y por delante del esófago hasta la Carina.



2.3. BRONQUIOS

Conductos tubulares formados por anillos fibrocartilagosos completos cuya función es conducir el aire a través del pulmón hasta los alveolos. A nivel de la Carina se produce la primera dicotomización (23 en total), dando origen a los bronquios fuentes o principales derechos (corto, vertical y ancho) e izquierdo (largo, horizontal y angosto).

2. VÍA AÉREA BAJA

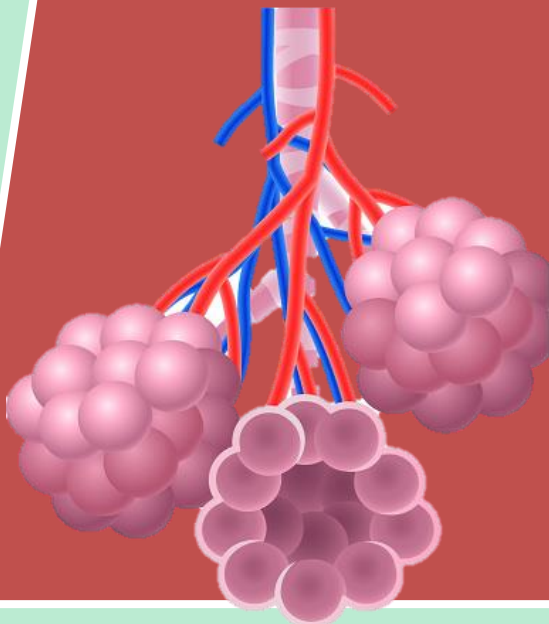
2.1. LARINGE

Estructura túbulo-cartilaginosa ubicada a nivel vertebral de C4 y C6. Tapizado por membrana mucosa con epitelio escamoso estratificado no queratinizado.

Corresponde anatómicamente con el hueso hioides, nueve cartílagos articulados unidos por músculos y membranas (Impares: epiglotis-cricoides-tiroides; pares: aritenoides-corniculados-cuneiformes) y la Glotis.

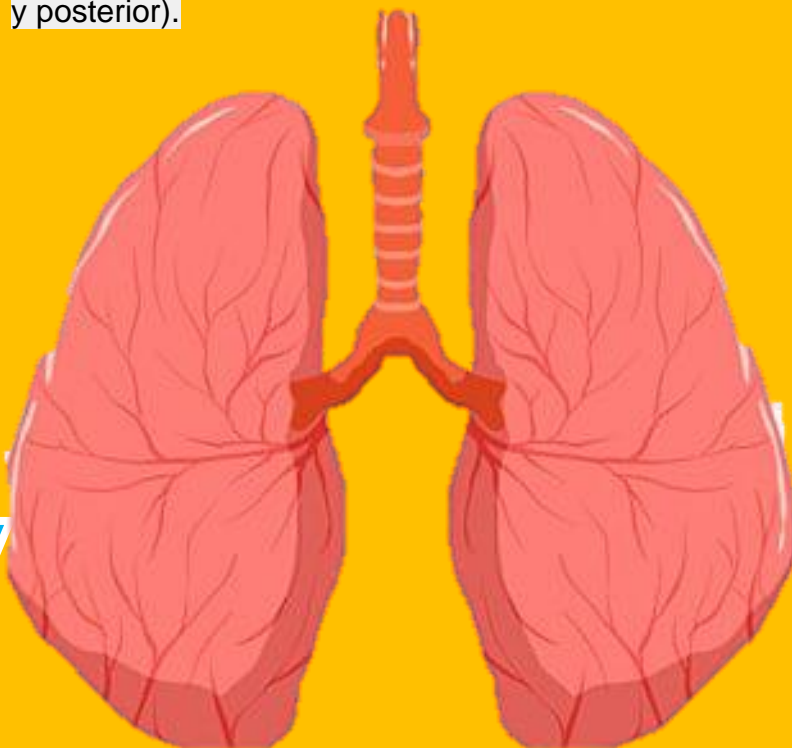
2.4. ALVÉOLOS

Última porción del árbol bronquial. Corresponde a diminutas celdas o casillas en racimo (diámetro de 300 micras) similares a un panal de abejas que conforman los sacos alveolares (de mayor tamaño en los ápices pulmonares), cuya función principal es el intercambio gaseoso.



2.5. PULMÓN

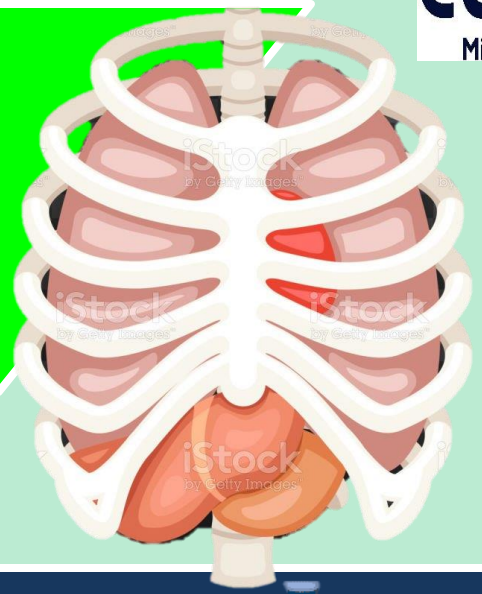
Se describe como un órgano par de forma cónica, que se aloja dentro de la caja torácica sobre el diafragma, separado por el mediastino y un ápice o vértice ubicado a 3cm por delante de la primera costilla. El pulmón derecho es el de mayor tamaño, posee 3 lóbulos (superior, medio e inferior) y cada uno de ellos se subdivide en 3 segmentos superiores (apical, anterior y posterior), 2 segmentos medios (lateral y medial) y 5 segmentos inferiores (superior, medial, anterior, lateral y posterior). A su vez, el pulmón izquierdo posee 2 lóbulos (superior e inferior) y cada uno se subdivide en 2 superiores divididos en superior (apicoposterior y anterior) y singular (superior e inferior) y 4 inferiores (superior, antero medial, lateral y posterior).



ESTRUCTURAS ASOCIADAS

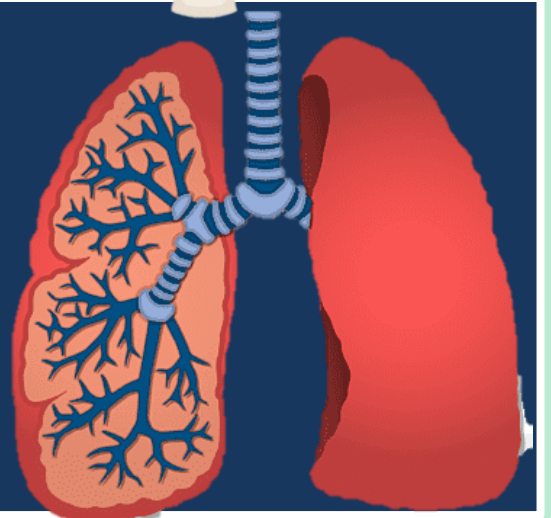
3.1. CAJA TORÁCICA

Estructura que protege o resguarda todos los órganos involucrados en nuestro sistema o aparato respiratorio. Conformado a dorsal por la columna vertebral (cervical y dorsal), superior por la clavícula, anterior por las costillas y esternón, inferior por el diafragma y lateral por las costillas y musculatura respiratoria.

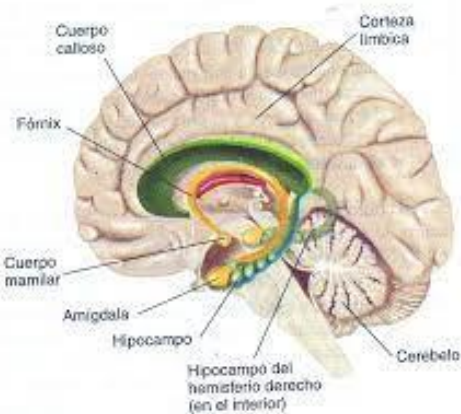


3.2 PLEURA Y ESPACIO PLEURAL

Estructura situada entre la pared torácica y el pulmón. Cubierta de membranas serosas que tapizan la cavidad torácica, el pulmón, mediastino y diafragma. Según las estructuras que recubren, es posible separarla en pleura visceral (reviste los pulmones, se introduce en cisuras interlobulares y carece de inervación) y pleura parietal (tapiza el interior de la caja torácica, diafragma y mediastino).

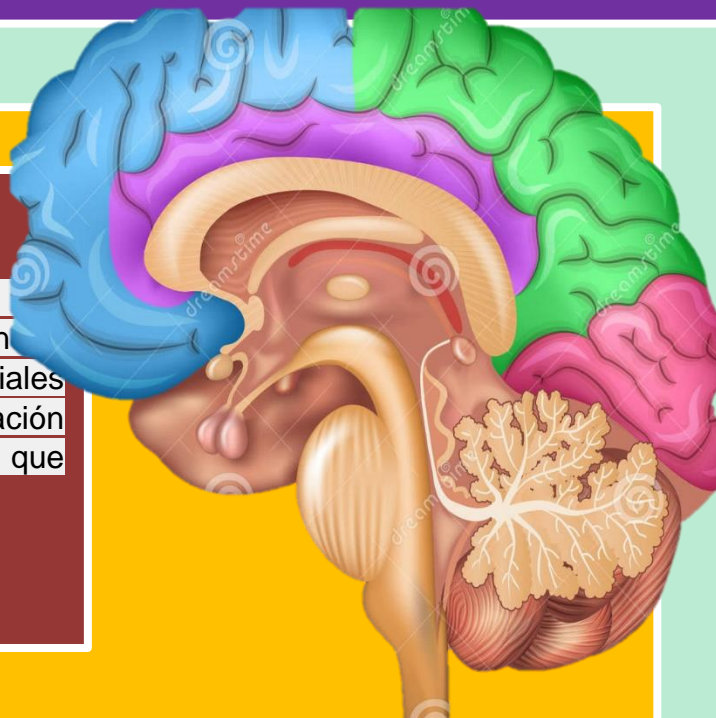


1.6 BASES MORFOESTRUCTURALES Y MORFOFUNCIONALES DEL SISTEMA NERVIOSO.



El principal mecanismo de información en el cuerpo lo constituye un sistema de neuronas que se comunican unas con otras y para propósitos puramente didácticos, dividimos este sistema en un Sistema Nervioso Central (SNC) formado por el cerebro y la médula espinal, y en un Sistema Nervioso Periférico (SNP) que une el sistema nervioso central con los receptores sensoriales, que reciben información proveniente del medio externo e interno, y con los músculos y glándulas que son los efectores de las decisiones del SNC.

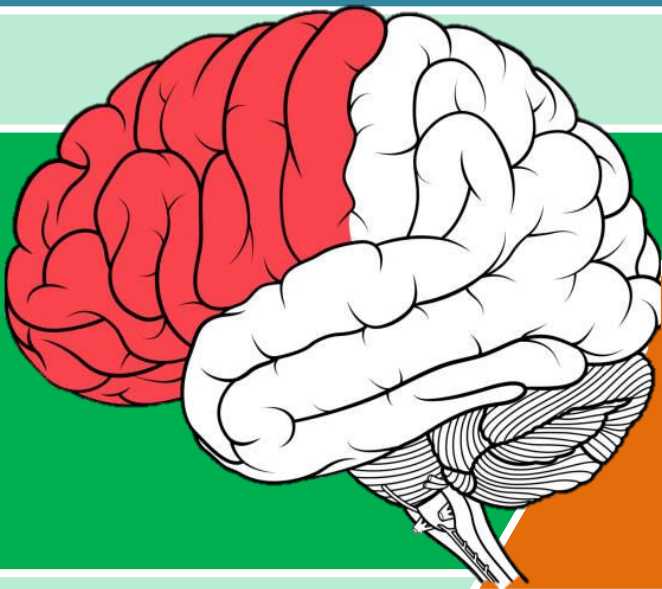
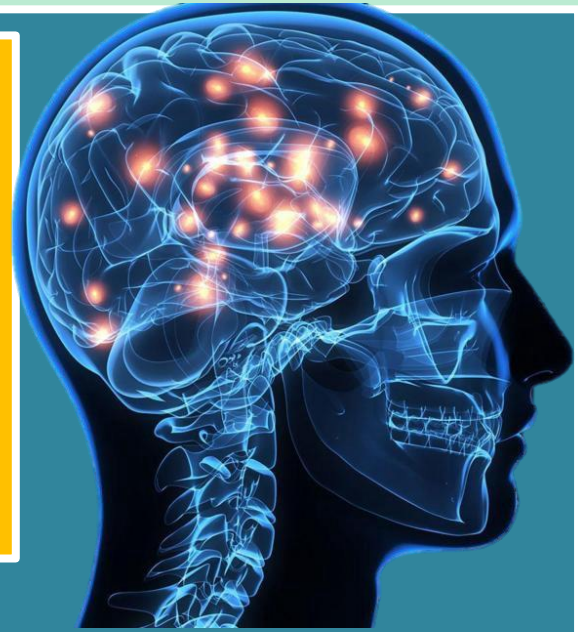
La información dentro del sistema nervioso es manejada por tipos de neuronas. Las neuronas sensoriales, que manejan información desde los tejidos del cuerpo y los órganos sensoriales hacia la médula espinal. Cuando el cerebro procesa esa información involucra una segunda clase de neuronas, las interneuronas, que forman su sistema de comunicación interna.



EL SISTEMA NERVIOSO CENTRAL

A partir de la aparente simplicidad de neuronas comunicándose unas con otras se origina la complejidad del sistema nervioso central, que nos hace lo que somos, nuestros pensamientos, sentimientos y comportamientos.

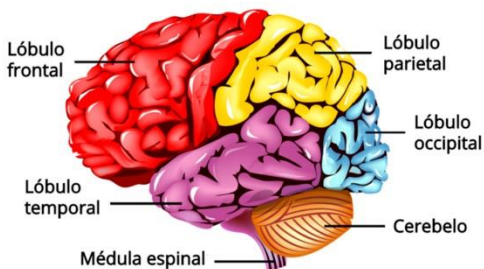
Está conformado por el cerebro y la médula espinal, los cuales se desempeñan como el "centro de procesamiento" principal para todo el sistema nervioso y controlan todas las funciones del cuerpo.



EL CEREBRO

Podríamos responder que sin la actividad electroquímica del cerebro no puede haber nada de Einstein ahí; sin embargo, consideremos un experimento que el mismo Einstein pudo haber soñado. Imaginemos que justo en el momento antes de su muerte alguien sacó el cerebro de Einstein de su cuerpo y lo mantuvo vivo bombeándole sangre enriquecida mientras flotaba en un tanque de líquido cefalorraquídeo.

PARTES DEL CEREBRO




www.Abcfichas.com

ESTRUCTURAS CEREBRALES DE NIVEL SUPERIOR

Al abrir el cráneo lo primero que se nota es el tamaño del cerebro. En los dinosaurios el cerebro representa el 1/100,000 del peso del cuerpo, en las ballenas el 1/1,000, en elefantes el 1/600, en humanos el 1/45, lo que sugiere que hay una tendencia. Sin embargo, el tamaño del cerebro de un ratón es 1/40 del peso del cuerpo, y el de la marmota 1/25, lo que sugiere que la relación entre el cerebro y el peso del cuerpo proporciona indicaciones sobre la inteligencia de la especie.

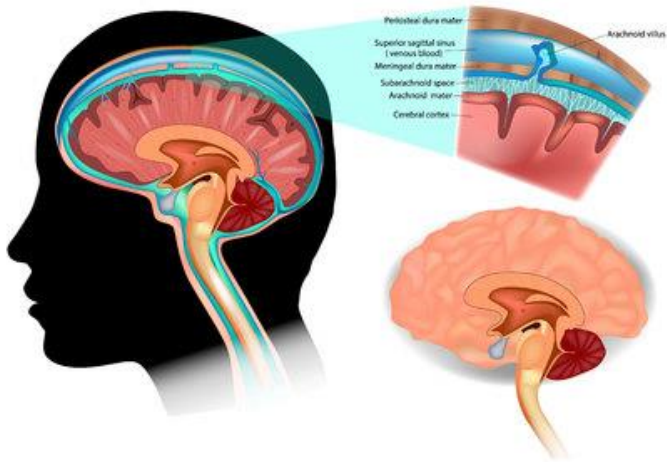
LA CORTEZA CEREBRAL



La corteza cerebral es una cubierta con neuronas interconectadas que, como la corteza de un árbol, forman una superficie delgada sobre los hemisferios cerebrales. Las ranas y anfibios tienen una corteza pequeña y operan principalmente con instrucciones genéticas preprogramadas, mientras la corteza de los mamíferos ofrece una mayor capacidad para el aprendizaje y el pensamiento, permitiéndoles ser más adaptables. Lo que nos hace humanos se origina en la complejidad de las funciones de la corteza cerebral.

ESTRUCTURA DE LA CORTEZA

Al abrir el cráneo vemos un órgano arrugado, con una forma que semeja la 'carne' de una nuez gigante, el cerebro, y un 80% de su peso se encuentra en los hemisferios derecho e izquierdo, que están casi llenos con conexiones axonales entre la superficie del cerebro y otras regiones.



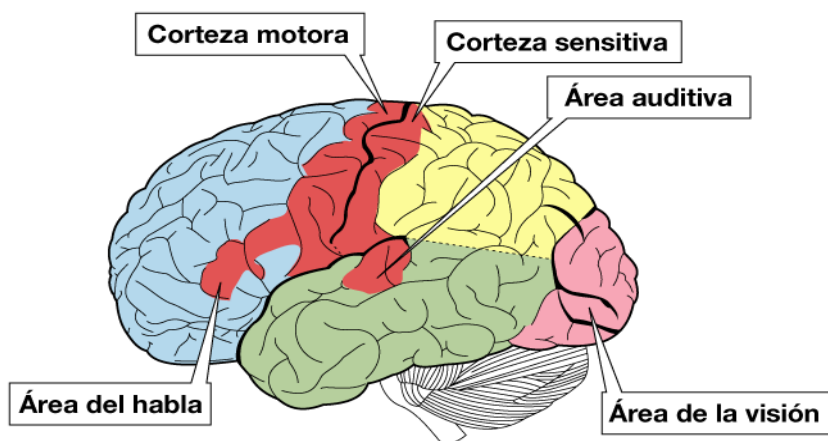
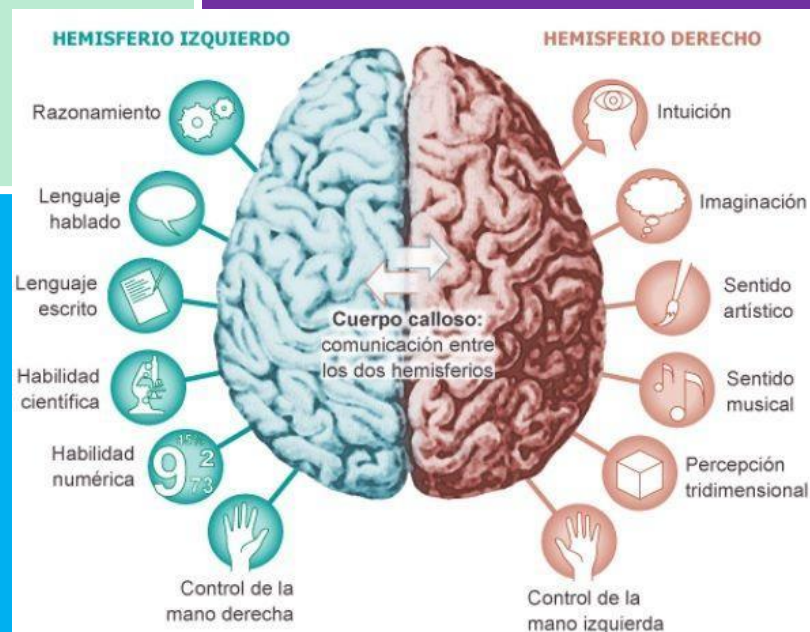
FUNCIONES DE LA CORTEZA

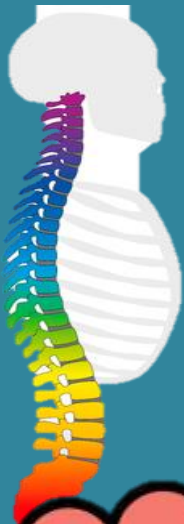Hace más de un siglo se hicieron autopsias de individuos que habían estado parcialmente paralizados o sin poder hablar y se encontró daño en las áreas corticales, pero esta evidencia de que partes específicas del cerebro podían tener funciones específicas era pobre y no convenció a los investigadores. Después de todo, si el control del habla y el movimiento fuera difuso en la corteza, el daño de casi cualquier área podría producir el mismo efecto.

FUNCIONES SENSORIALES

Entre más sensible es la región del cuerpo mayor será el área de la corteza sensorial dedicada a ella, de manera que los labios, que son extremadamente sensibles, se proyectan a un área cerebral más grande que aquella dedicada a los dedos del pie y esa es una razón por la que besamos con los labios y no con los dedos.

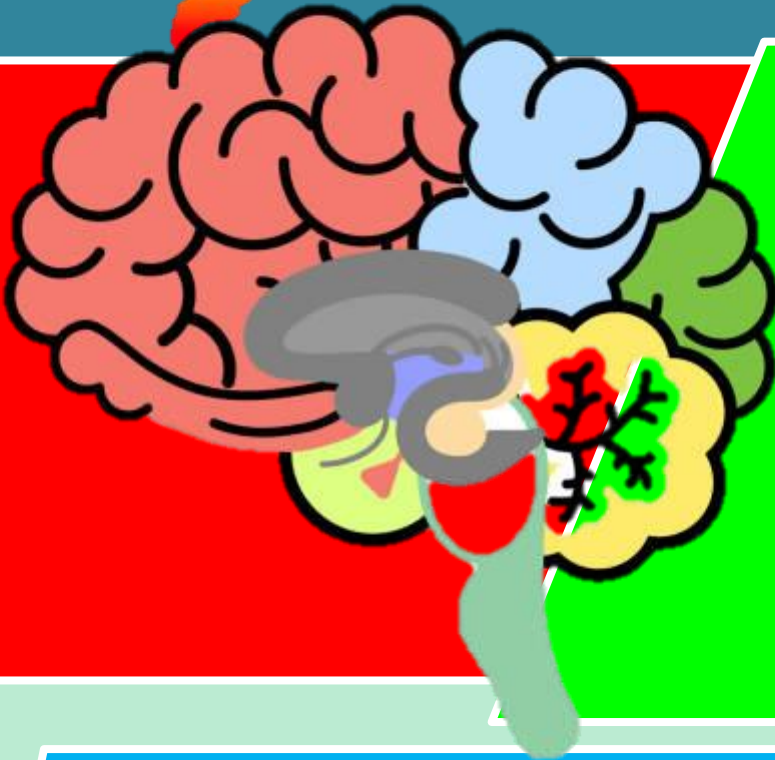
En la misma forma, las ratas tienen una gran área de la corteza dedicada a las sensaciones de las vibras, los búhos a las sensaciones auditivas y así sucesivamente.





MÉDULA ESPINAL

La médula espinal del sistema nervioso central es una vía de información que conecta el Sistema Nervioso Periférico con el cerebro. Los tractos nerviosos ascendentes o aferentes mandan información sensorial al cerebro, mientras los tractos descendentes o eferentes mandan información motora de regreso.

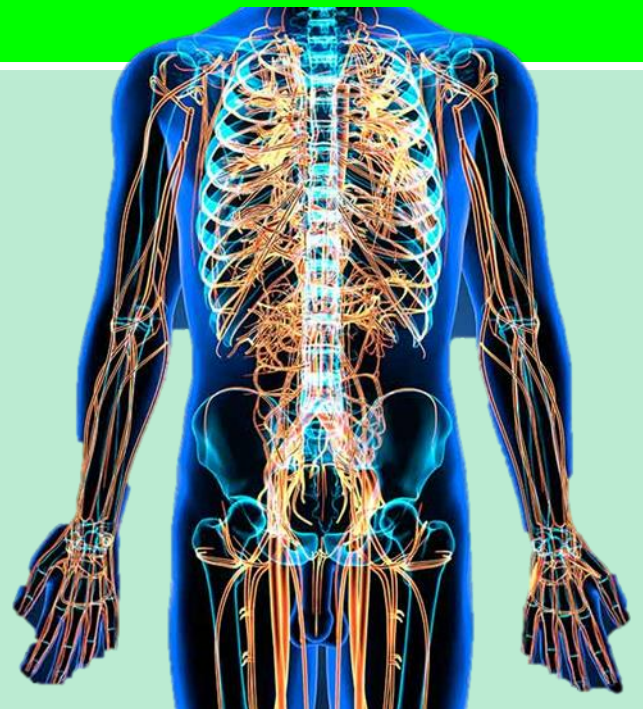


EL TÁLAMO

Arriba del tallo cerebral se encuentra el tablero sensorial del cerebro, un par de estructuras con forma de huevo llamadas tálamo. Estas estructuras reciben la información que proviene de todos los órganos de los sentidos, excepto del olfato y la manda al cerebro, que analiza la vista, oído, gusto y tacto, y podemos pensar sobre ellas como una aduana que recibe información y decide si mandarla al cerebro o quedarse con ella.

EL CEREBELO

Colocado en la parte posterior del tallo cerebral se encuentra el cerebelo, que tiene dos hemisferios arrugados y permite un tipo de aprendizaje no-verbal y la memoria. Sin embargo, su función más obvia es la coordinación de los movimientos voluntarios, de manera que si se **UNIVERSIDAD DEL SURESTE 31** lesiona tendremos dificultades para caminar, mantener el equilibrio o saludar con las manos. Los movimientos tienden a ser exagerados e interrumpidos.



EL SISTEMA NERVIOSO

Periférico El sistema nervioso periférico tiene dos componentes, somático y autónomo. El sistema nervioso somático controla los movimientos de los músculos esqueléticos; por ejemplo, aquellos hechos para avanzar esta lectura moviendo el cursor o apretando las teclas.

BIBLIOGRAFÍA

<https://plataformaeducativauds.com.mx/assets/bibliotecas/4a4d1f26960e77aef391c2659d1a135d.pdf>