



**Nombre de alumno: Felipe Vazquez
Erivian Usbaldo.**

**Nombre del profesor: Felipe Antonio
Morales Hernández.**

Nombre del trabajo: Super nota.

PASIÓN POR EDUCAR

Materia: Morfología y Función.

Grado: 3

Grupo: B

Comitán de Domínguez Chiapas a 17 de mayo de 2022.

Bases Morfológicas de la anatomía con aplicación

BASES MORFOESTRUCTURALES Y MORFOFUNCIONALES DEL APARATO RESPIRATORIO.

VÍA AÉREA ALTA

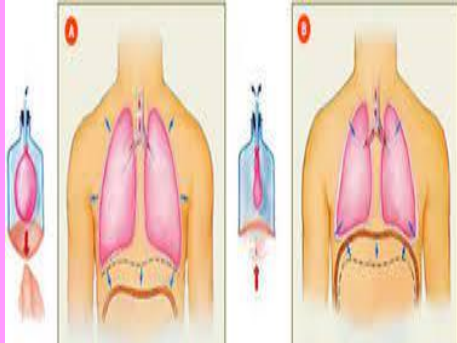
- Nariz y fosas nasales.
- Cavidad oral.
- Lengua.
- Faringe

ESTRUCTURAS ASOCIADAS.

- Caja torácica.
- Pleura y espacio pleural.

VÍA AÉREA BAJA.

- Laringe.
- Tráquea.
- Bronquios.
- Alveolos.
- Pulmones.



BASES MORFOESTRUCTURALES Y MORFOFUNCIONALES DEL SISTEMA NERVIOSO.

El principal mecanismo de información en el cuerpo lo constituye un sistema de neuronas que se comunican unas con otras y para propósitos puramente didácticos, dividimos este sistema en un Sistema Nervioso Central

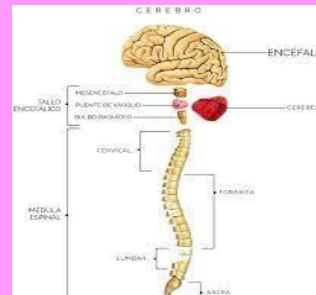
El Sistema Nervioso Central

A partir de la aparente simplicidad de neuronas comunicándose unas con otras se origina la complejidad del sistema nervioso central, que nos hace lo que somos, nuestros pensamientos, sentimientos y comportamientos.

El cerebro

Podríamos responder que sin la actividad electroquímica del cerebro no puede haber nada de Einstein ahí; sin embargo, consideremos un experimento que el mismo Einstein pudo haber soñado.

- **Estructura cerebral de nivel superior.**
- **La corteza cerebral.**
- **Estructura de la corteza.**
- **Funciones de la corteza**
- **Funciones sensoriales.**
- **Medula espinal**
- **Tálamo.**
- **Cerebelo.**
- **Sistema nervioso periférico.**



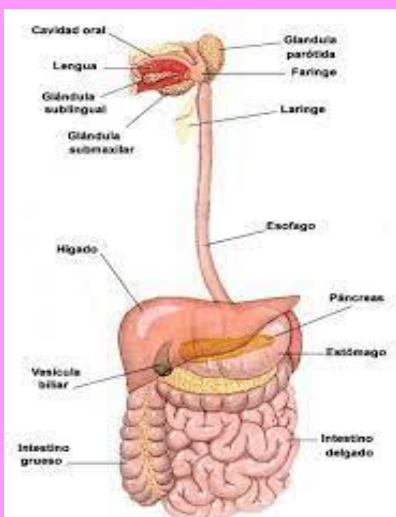
Bases morfoestructurales y morfofuncionales del aparato digestivo y glándulas anexas.

Estructura microscópica

Una mucosa que consiste en una capa de epitelio que está especializado según las regiones

Una capa externa, llamada adventicia que, en la boca, el esófago y el recto, es de tejido conectivo laxo que los une a los órganos adyacentes.

- Boca.
- Faringe.
- Esófago.
- Estomago.
- Intestino delgado.
- Intestino grueso.
- Glándulas salivales
- páncreas.



Bases morfoestructurales y morfofuncionales del aparato urogenital.

Está formado por dos riñones que se continúan a través de dos uréteres; desembocan en la cloaca.

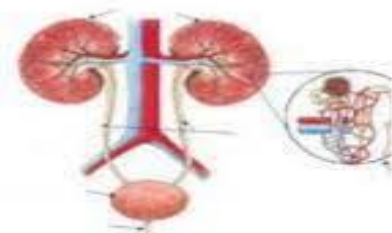
Riñón Formado por la unión de estructuras elementales: nefrona. Boca.

TIPOS DE NEFRONA

- Abierta: comunica con el celoma a través del canal nefrostomial que presenta merostoma. o Con glomérulo intracelómico independiente del túbulo. Pruneros. En embriones y larvas de ciclóstomos, osteíctios y anfibios.
- Cerrada: No comunica con el celoma. o Con glomérulo. Mesoneros (adultos de ciclóstomos y osteíctios) y metaneros (amniotas)

Componentes

- Riñón
- Vías Urinarias:
 - Uréteres
 - Vejiga
 - Uretra



Bibliografía

UDS. (19 de mayo de 2022). *UDS Antología de Morfoloía y función*. Obtenido de <https://plataformaeducativauds.com.mx/assets/docs/libro/LEN/025b89beb9846475bcdda90c3e8a9949-LC-LEN302.pdf>.