



Mi Universidad

NOMBRE DEL ALUMNO: Gladis Pérez Rodríguez

TEMA: Anatomía y fisiología del aparato musculo esqueletico

PARCIAL: 1° modulo

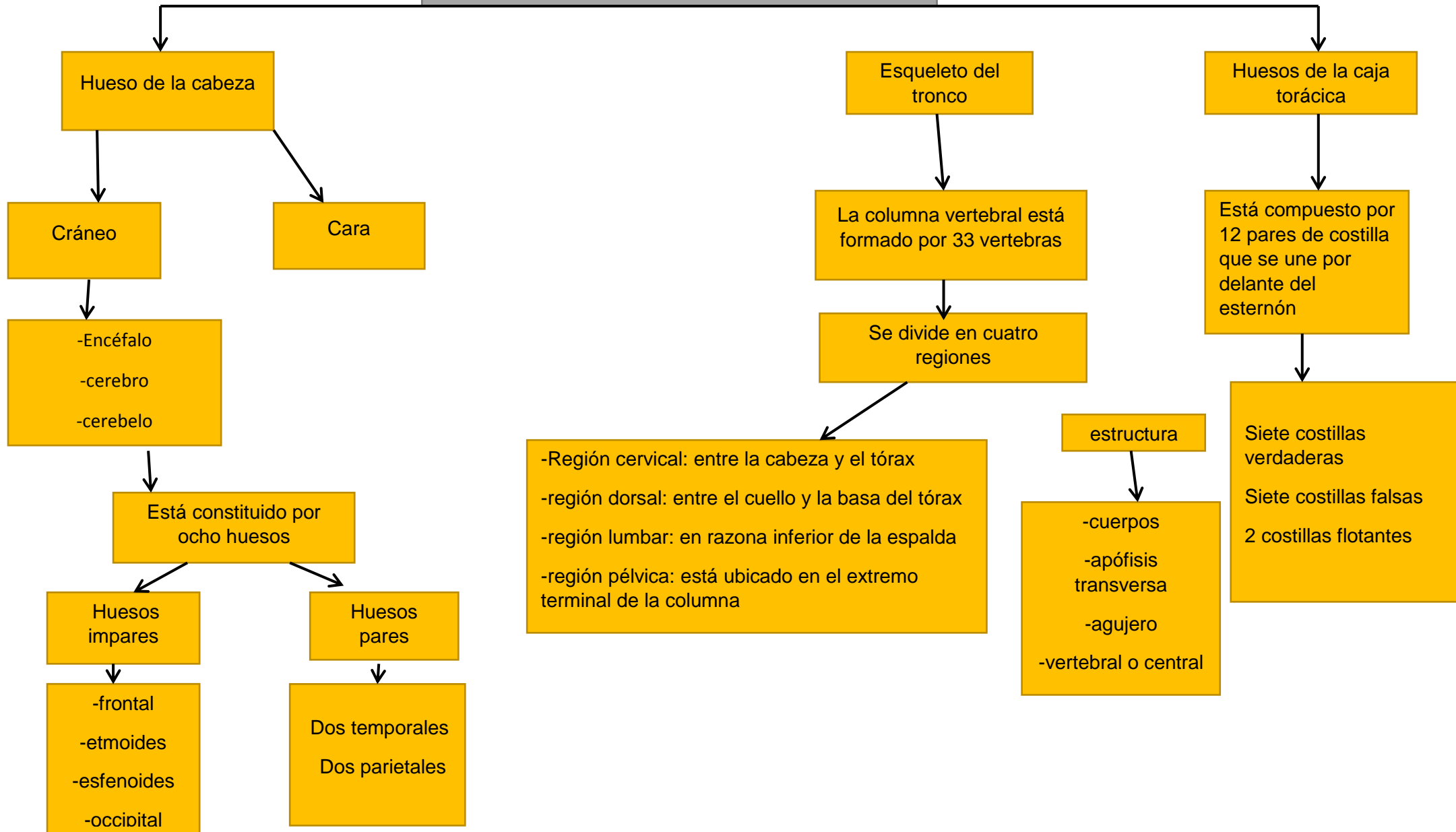
MATERIA: Médico quirúrgica

Nombre del profesor: Lic. Rubén Eduardo Domínguez

LICENCIATURA: LIC. ENFERMERIA

CUATRIMESTRE: 6to°cuatrimestre

ANATOMIA Y FISIOLOGIA DEL APARATO MUSCULO ESQUELETICO



ANATOMIA Y FISIOLOGIA DEL APARATO MUSCULO ESQUELETICO

Huesos de la cintura escapular miembros superiores

Cintura escapular está constituida por dos huesos

- la clavícula
- el omoplato o escapula

Extremidades superiores

- brazos: está formado por un hueso llamado humero
- antebrazos: presenta dos huesos el cubito interno, y el radio externo
- las manos: humero se articula con los huesos del el carpo

Cintura pélvica y miembros inferiores

Está formado por los huesos coxales

- pubis
- isquion
- ilion

Regiones de extremidades superiores

- Musculo: el hueso del musculo es el fémur, es el más largo y fuerte del cuerpo humano
- Piernas: está formada por dos huesos la tibia y el peroné
- Pies: está formado por los huesos del tarso, metatarso, y las falanges

Funciones de los huesos

- Dan forma al cuerpo
- soportan y protegen los tejidos blandos
- sirven de puntos de inserción a músculos
- les dan estabilidad a las articulaciones
- constituyen depósito de reserva de minerales

ANATOMOFISIOLOGIA DE LA VISTA

Glóbulo ocular

Está formado por tres capas

Esclerótica

Coroides

Retina

Anatomía de la nariz oído y garganta

El oído:

Se divide en:

Oído externo: está constituido por dos porciones: el pabellón auricular y el pae

Oído medio: está formado de espacios a eros, cavidad timpánica celdillas mastoideas trompa de eustaqui

Oído interno: estructuras que conforman: cóclea, vestíbulo, conducto auditivo intenso

Acueductos delmoldo interno

La nariz

Está conformada: por dos paredes laterales

Cavidad nasal

Se extienden desde las narinas hasta las coanas continuando desde ahí con la nasofaringe

Cavidades paranasales

Son prolongaciones de la cavidad nasal hacia los huesos vecinos del cráneo

La garganta

Donde la comida es ingerida y comienza el proceso digestivo con la masticación

faringe

Se divide en nasofaringe oro faringe hipo faringe

Laringe

Se divide en 3 : supra glotis glotis subglotis