



LICENCIATURA EN ENFERMERÍA.

9° CUATRIMESTRE

PRÁCTICAS PROFESIONALES

DIBUJOS - ANATOMÍA

E.L.E.: ALLYN GABRIELA FARFAN CÓRDOVA.

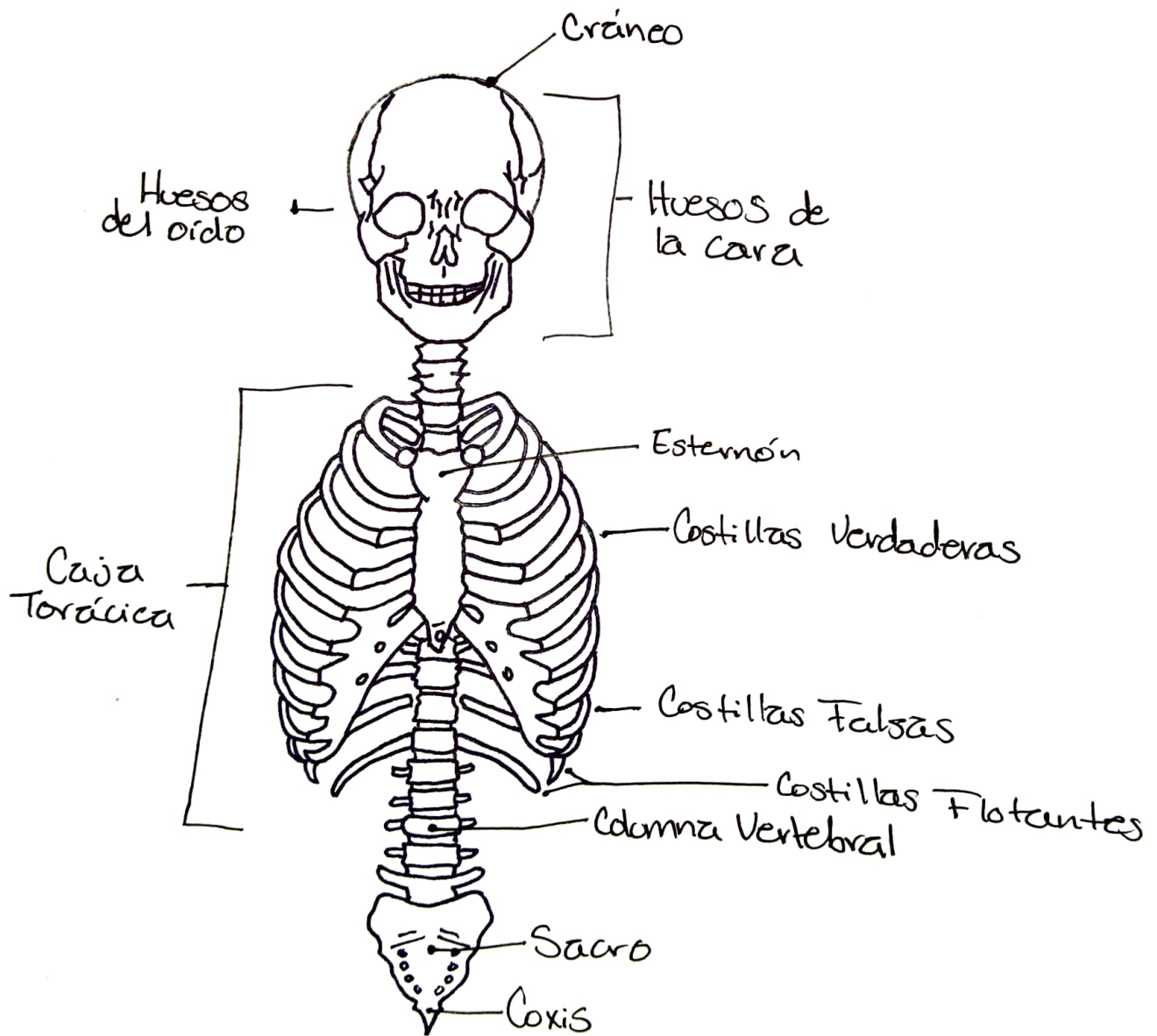
CATEDRÁTICO: L.E. MAURA DECKER RODRÍGEZ.

TAPACHULA, CHIAPAS DE CÓRDOVA Y ORDOÑEZ

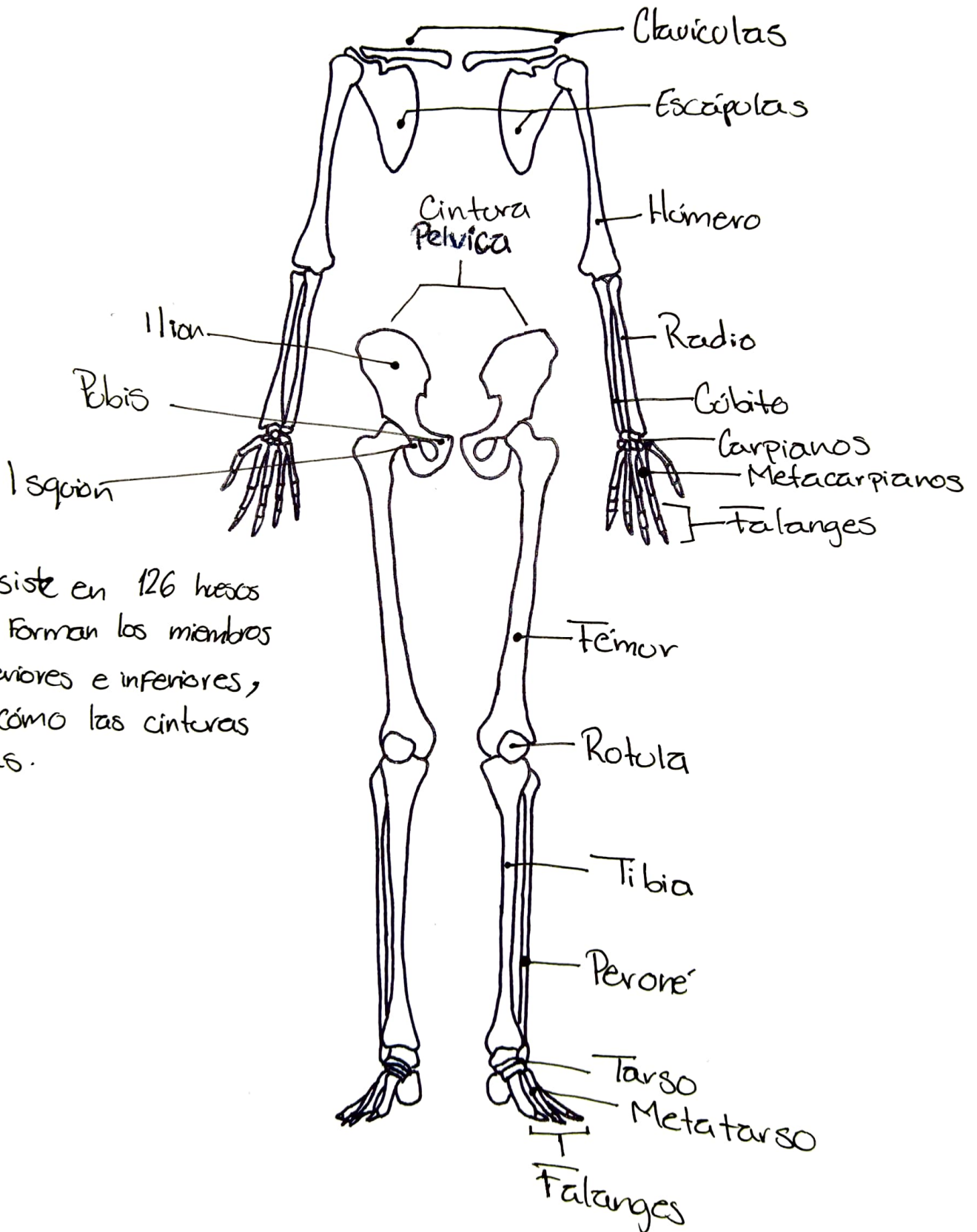
19 – MAYO - 2022

Esqueleto Axial

* Consiste en 80 huesos a lo largo del eje central del cuerpo humano.

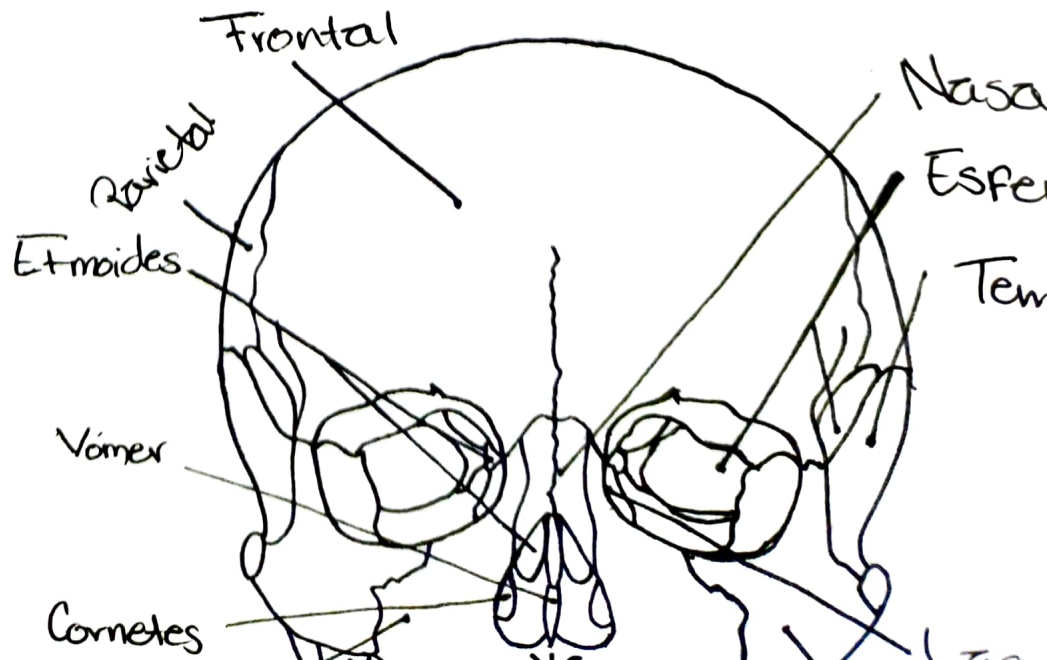
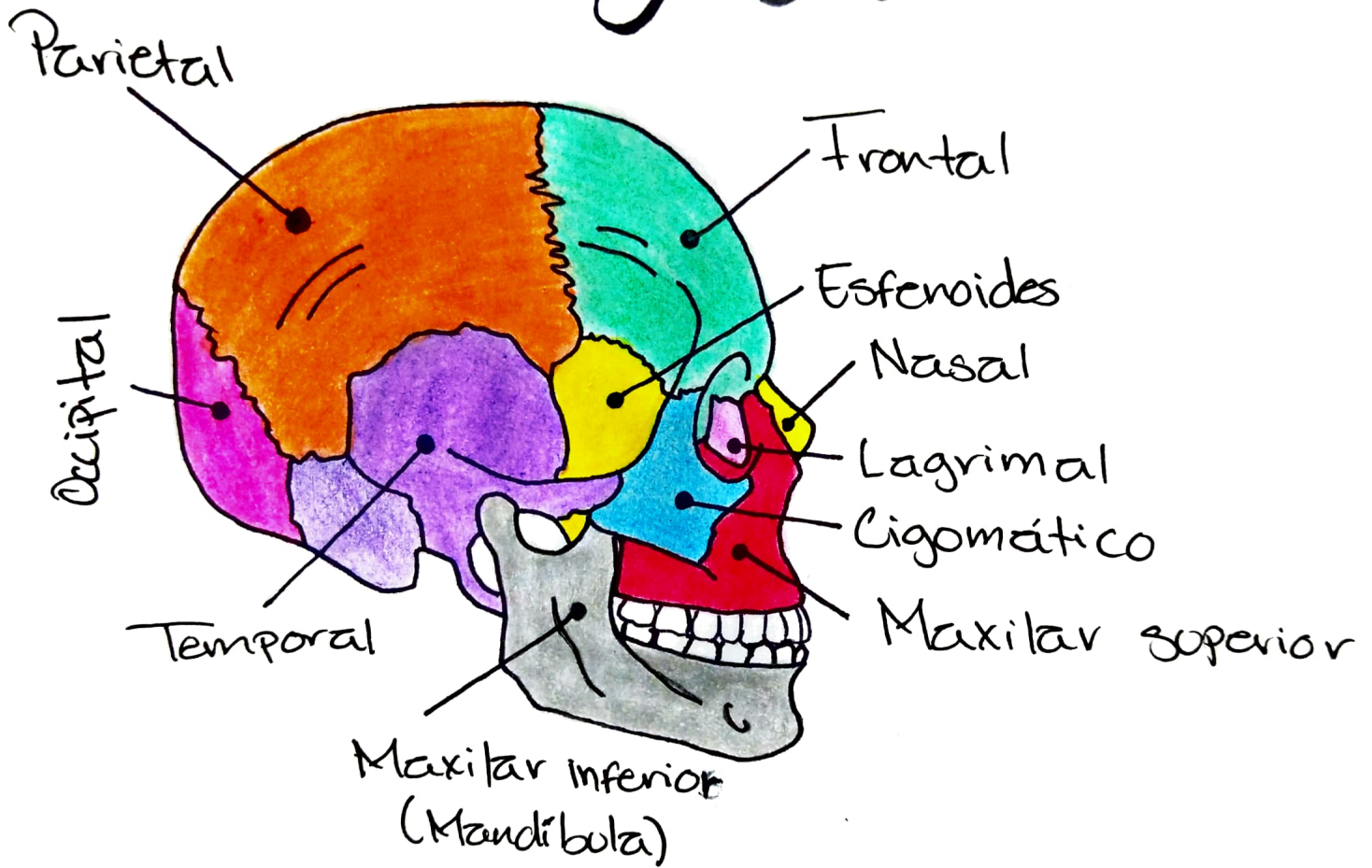


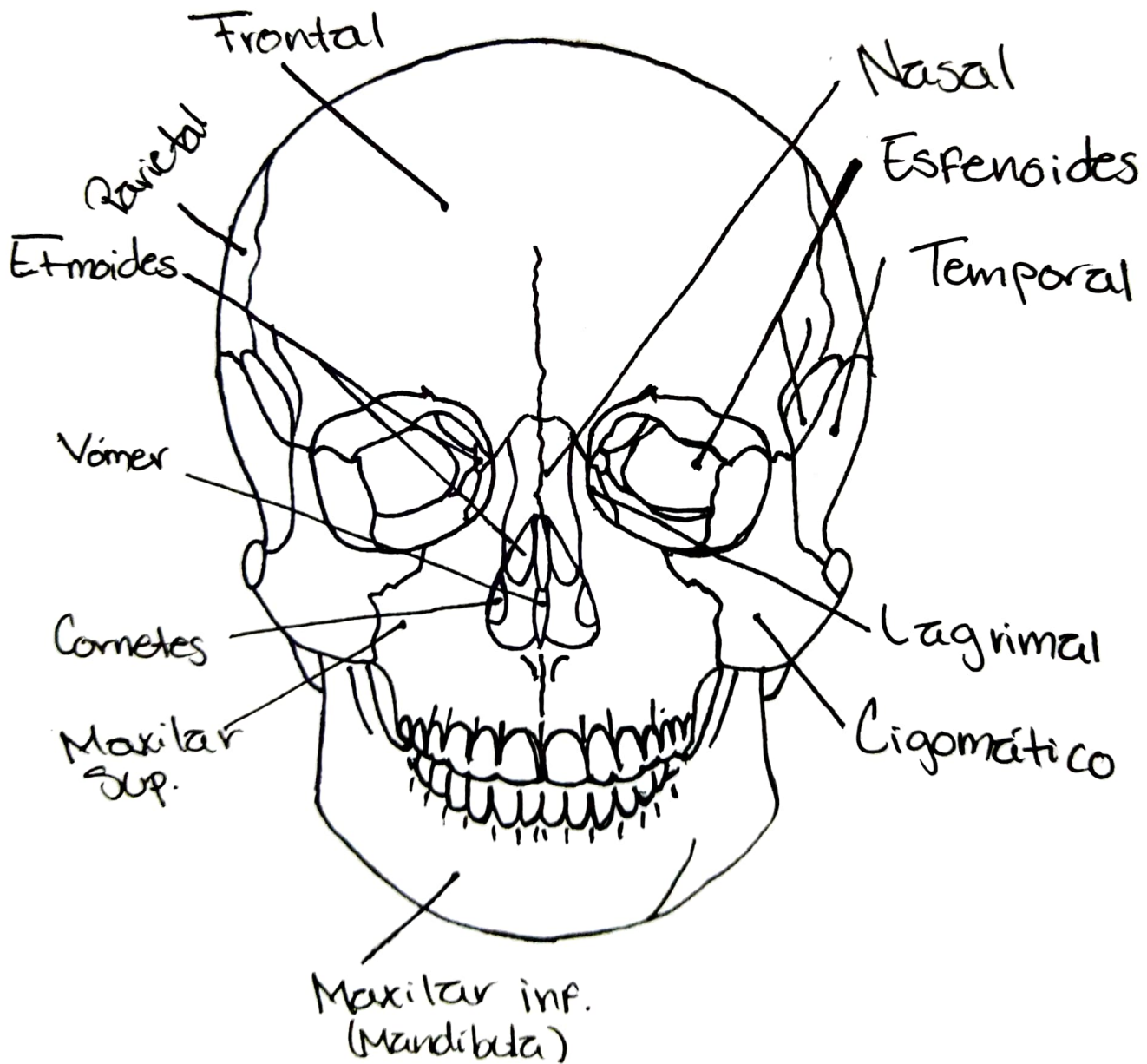
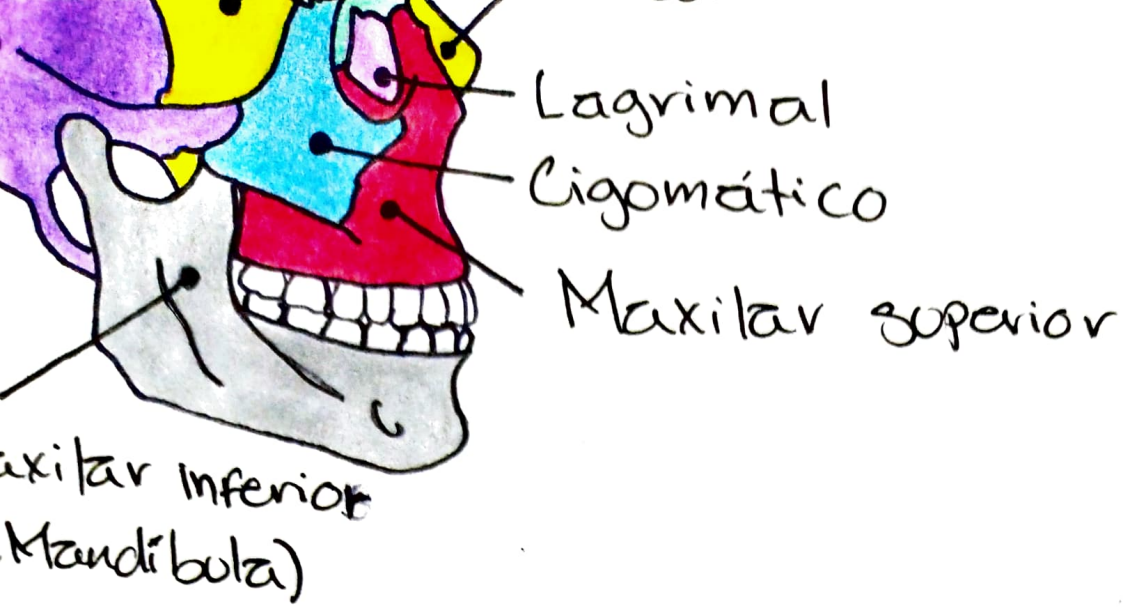
Esqueleto Apendicular



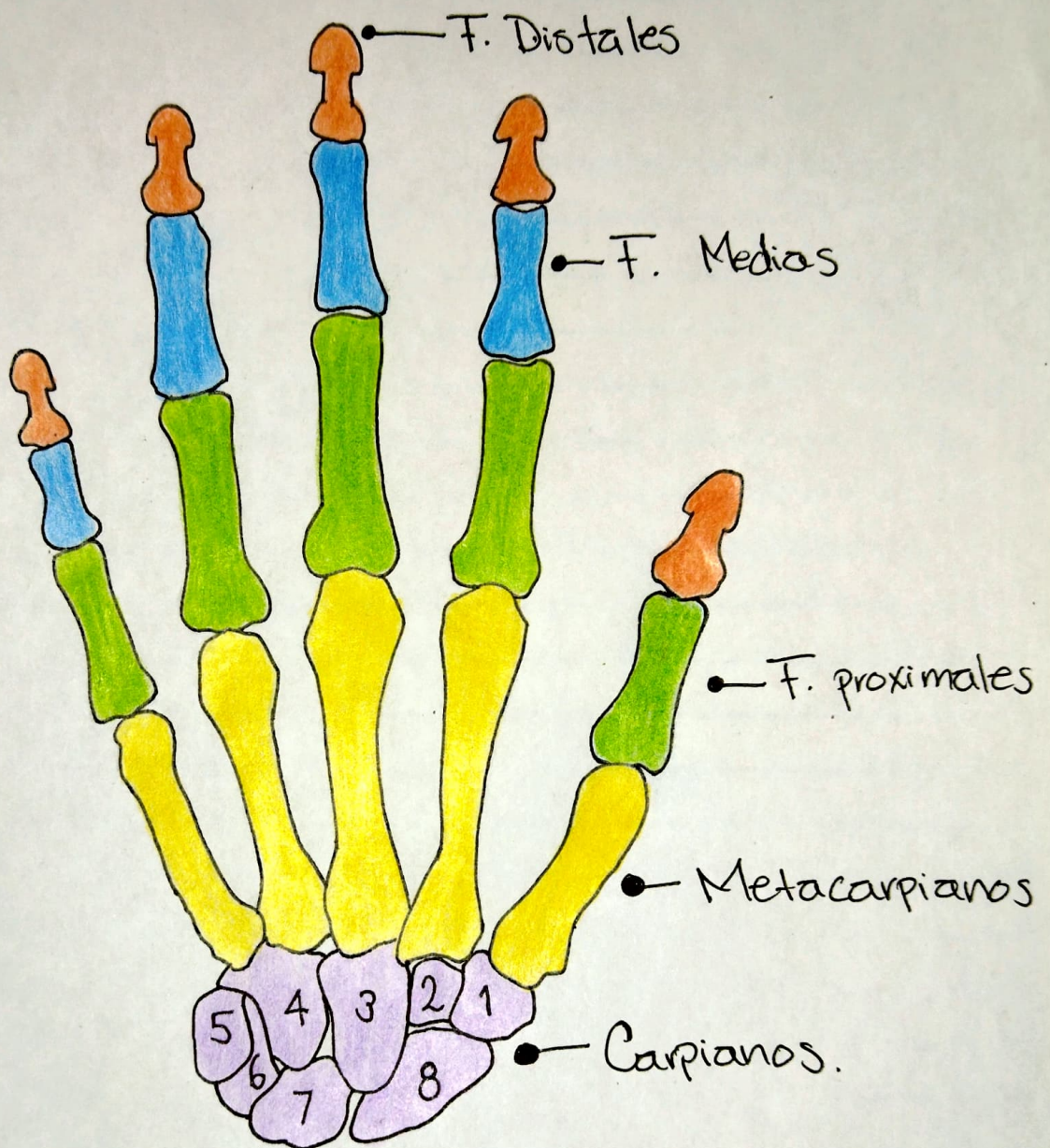
#Consiste en 126 huesos que forman los miembros superiores e inferiores, así como las cinturas óseas.

Huesos Del Cráneo Y Cara





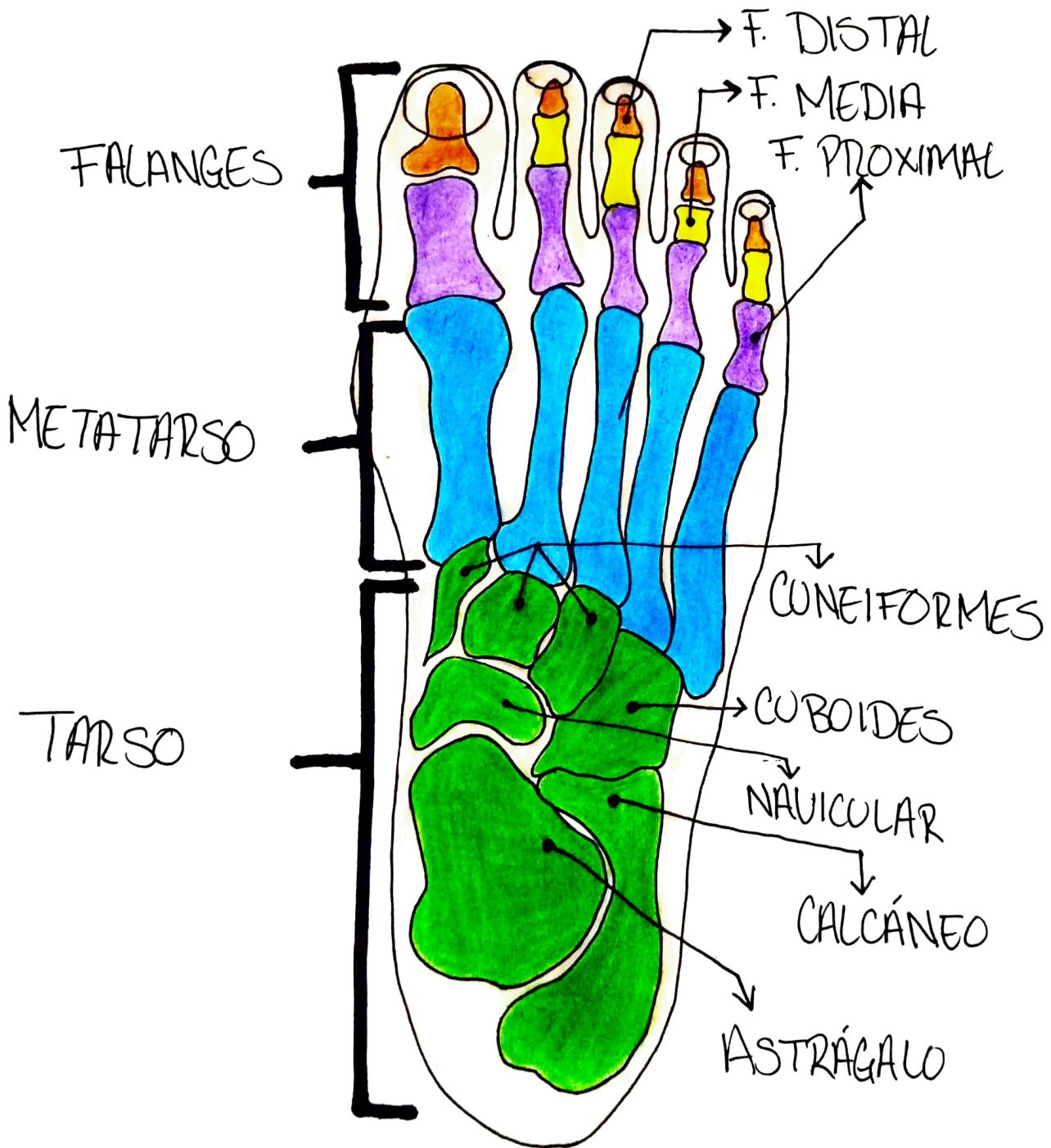
Huesos De La Mano



- Falanges distales
- Falanges medias
- Falanges proximales
- Metacarpianos
- Carpianos

- 1.- Trapecio.
- 2.- Trapezoide.
- 3.- Grande.
- 4.- Gancho.
- 5.- Pisiforme.
- 6.- Piramidal.
- 7.- Semilunar.
- 8.- Escafoide.

Huesos Del Pie



Columna Vertebral

