

# PRESENTACIÓN.



UNIVERSIDAD DEL SURESTE.

**CARRERA:** Lic. en Enfermería

**MATERIA:** Prácticas profesionales.

**ACTIVIDAD:** Ilustraciones del sistema esquelético y sus partes

**UNIDAD I:** Elementos de anatomía general y topografía.

**DOCENTE:** Maura Decker Pérez Rodríguez.

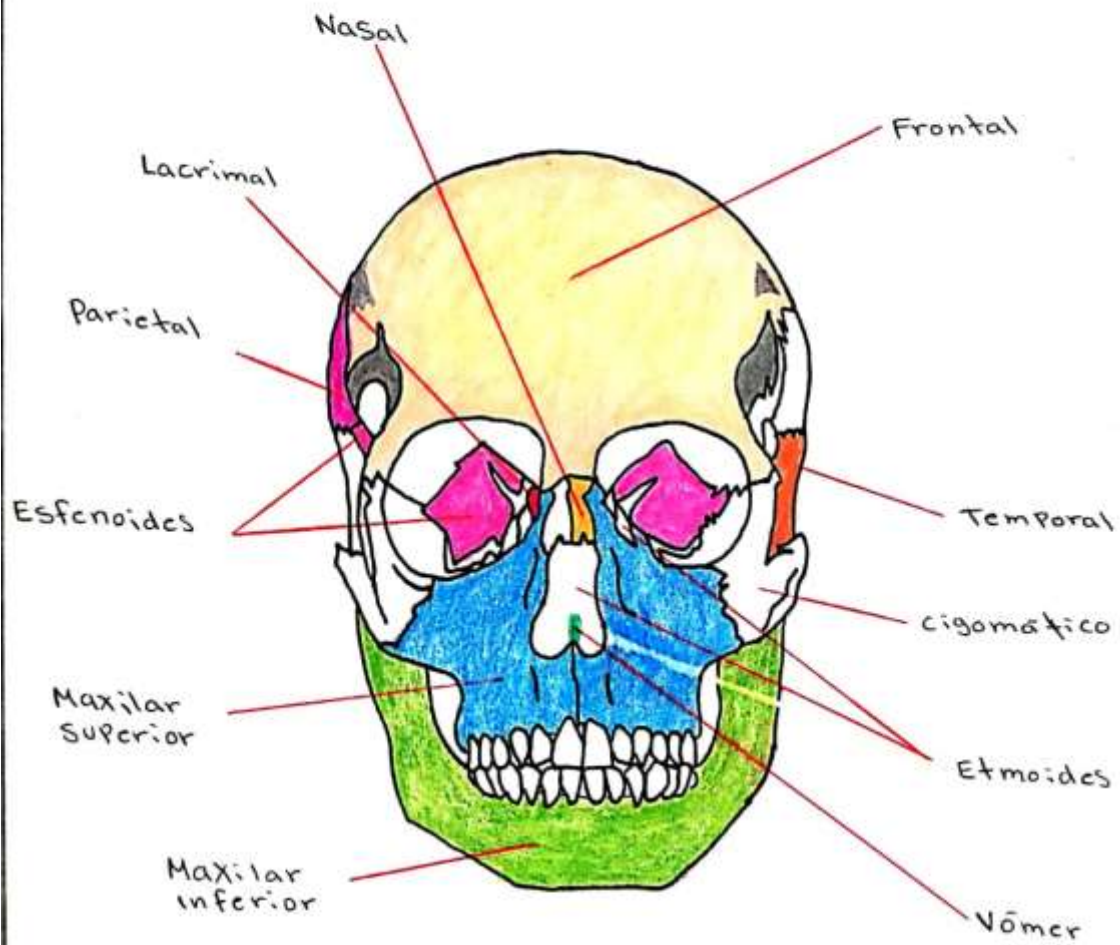
**ALUMNA:** Deyanira Santiago Pacheco.

**CUATRIMESTRE:** 9no.

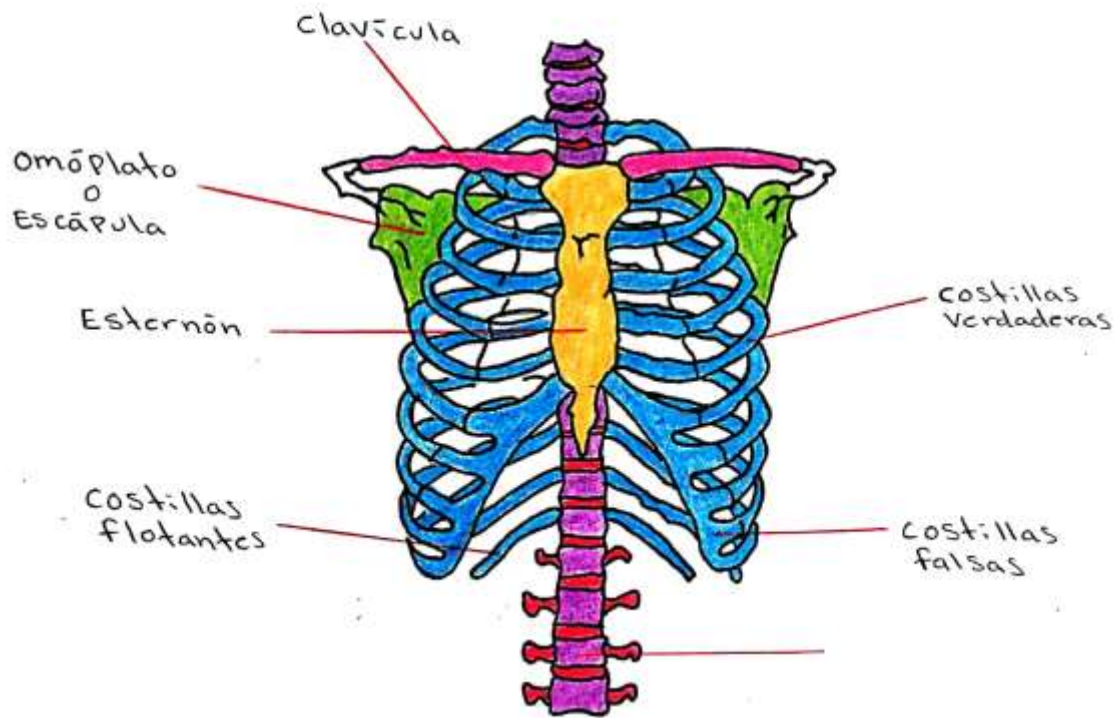
**MATRICULA:** 422419083.

**FECHA:** 19/05/22.

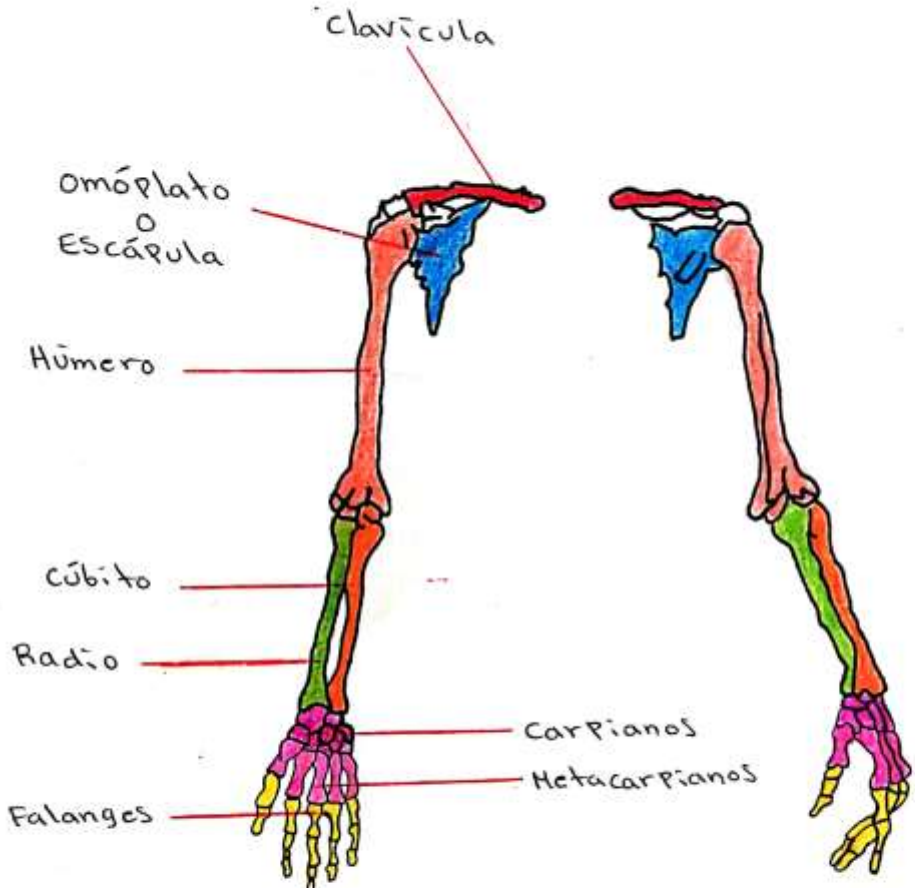
# HUESOS DE LA CARA



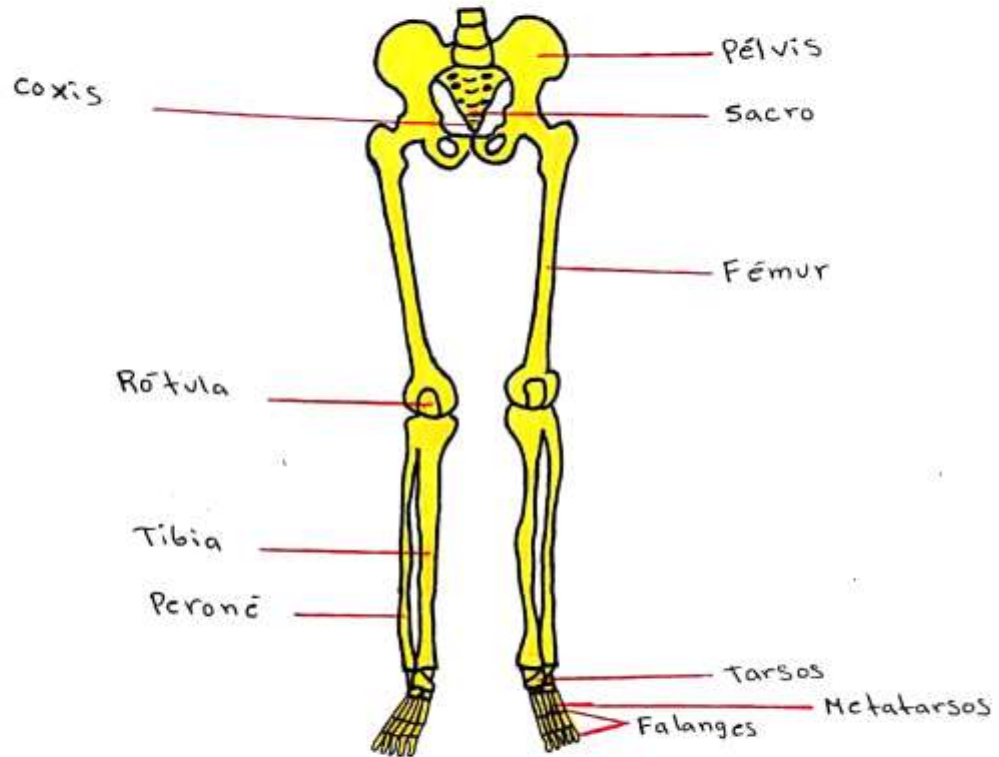
# CAJA TORÁCICA



# MIEMBROS SUPERIORES



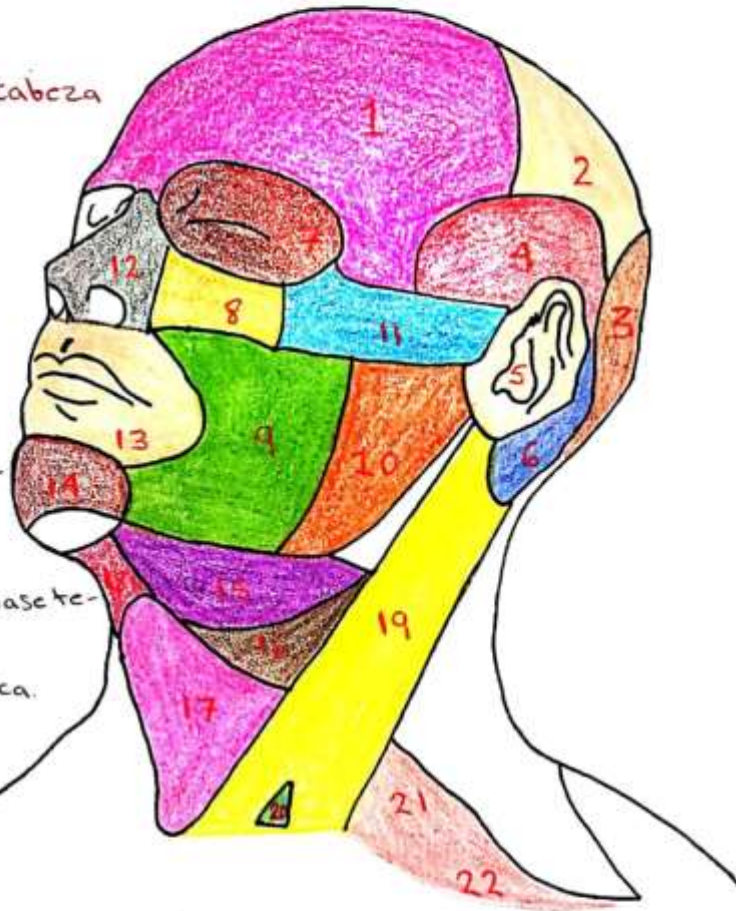
# MIEMBROS INFERIORES



# REGIONES DE LA CARA.

## Regiones de la cabeza

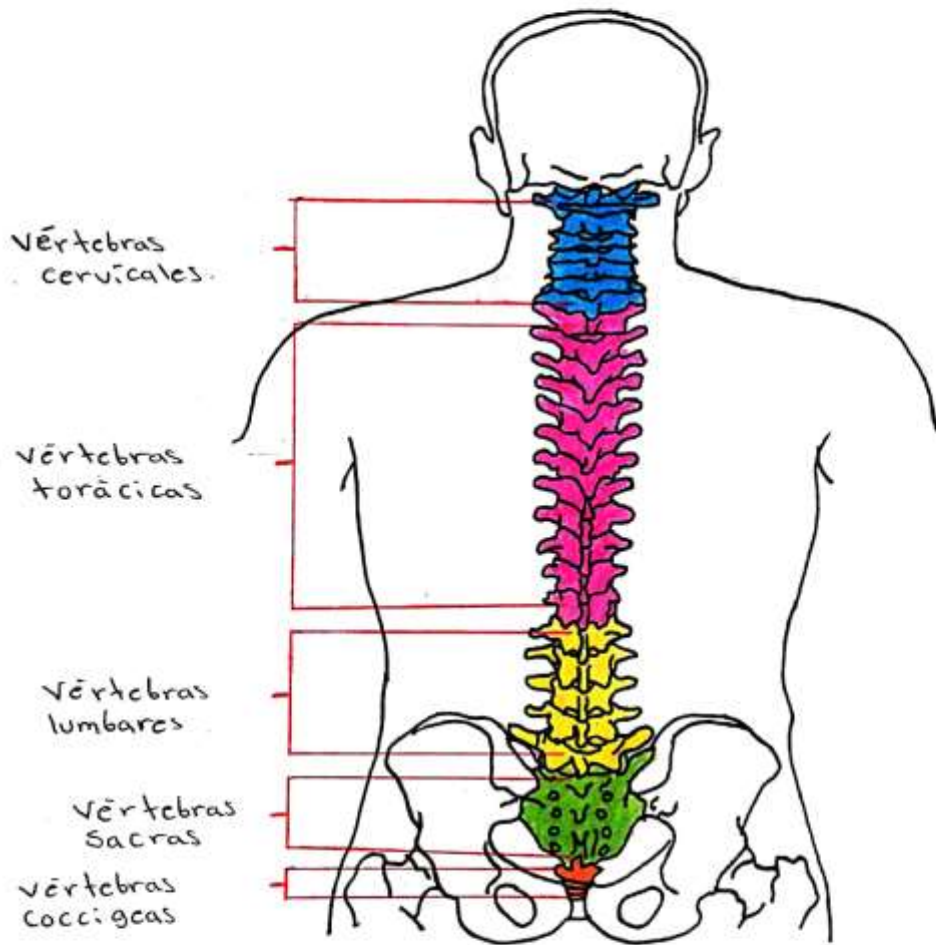
1. Región frontal.
2. Región parietal.
3. Región occipital.
4. Región temporal.
5. Región auricular.
6. Región mastoidea.
7. Región orbitaria.
8. Región infraorbitaria.
9. Región bucal.
10. Región parotidomastoi-  
rina.
11. Región cigomática.
12. Región nasal.
13. Región oral.
14. Región mentoniana.



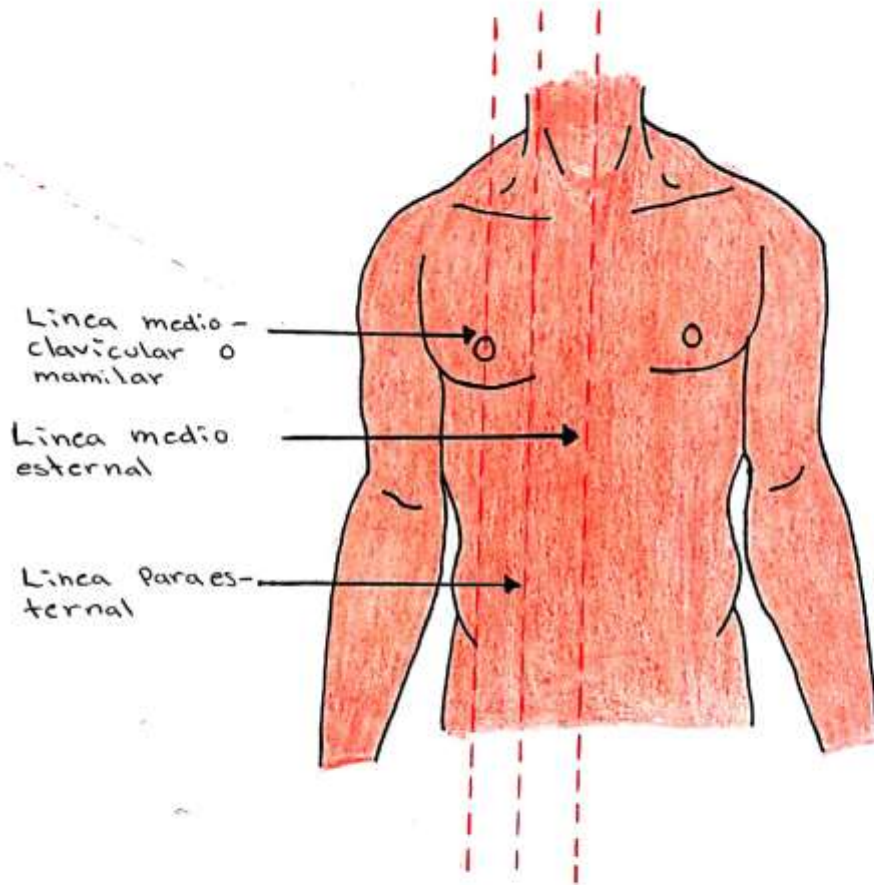
## Regiones del cuello

15. Trígono submandibular.
16. Trígono carotídeo.
17. Trígono muscular.
18. Trígono submental.
19. Región esternocleidomastoidea.
20. Fosa supraclavicular menor.
21. Trígono omoclavicular.
22. Fosa supraclavicular mayor.

# COLUMNA VERTEBRAL



# LINEAS DEL TORAX.





# TOPOGRAFÍA TORÁCICA.

Principales líneas  
y áreas de la  
cara anterior del  
tórax.

1. Línea axilar  
anterior.

2. Línea medioclavi-  
cular.

3. Línea medioester-  
nal.

4. Línea tercera  
costal.

5. Línea sexta  
costal.

SC: Área supracla-  
vicular.

IC: Área infraclavi-  
cular.

M: Área mamaria.

H: Hipo condri.o.

