

# UNIVERSIDAD DEL SUR



\*

- **ENFERMERÍA Y PRÁCTICAS ALTERNATIVAS DE SALUD**

- MAURA DECKER PÉREZ RODRÍGUEZ

-SALOMÉ CARRASCO GONZÁLEZ

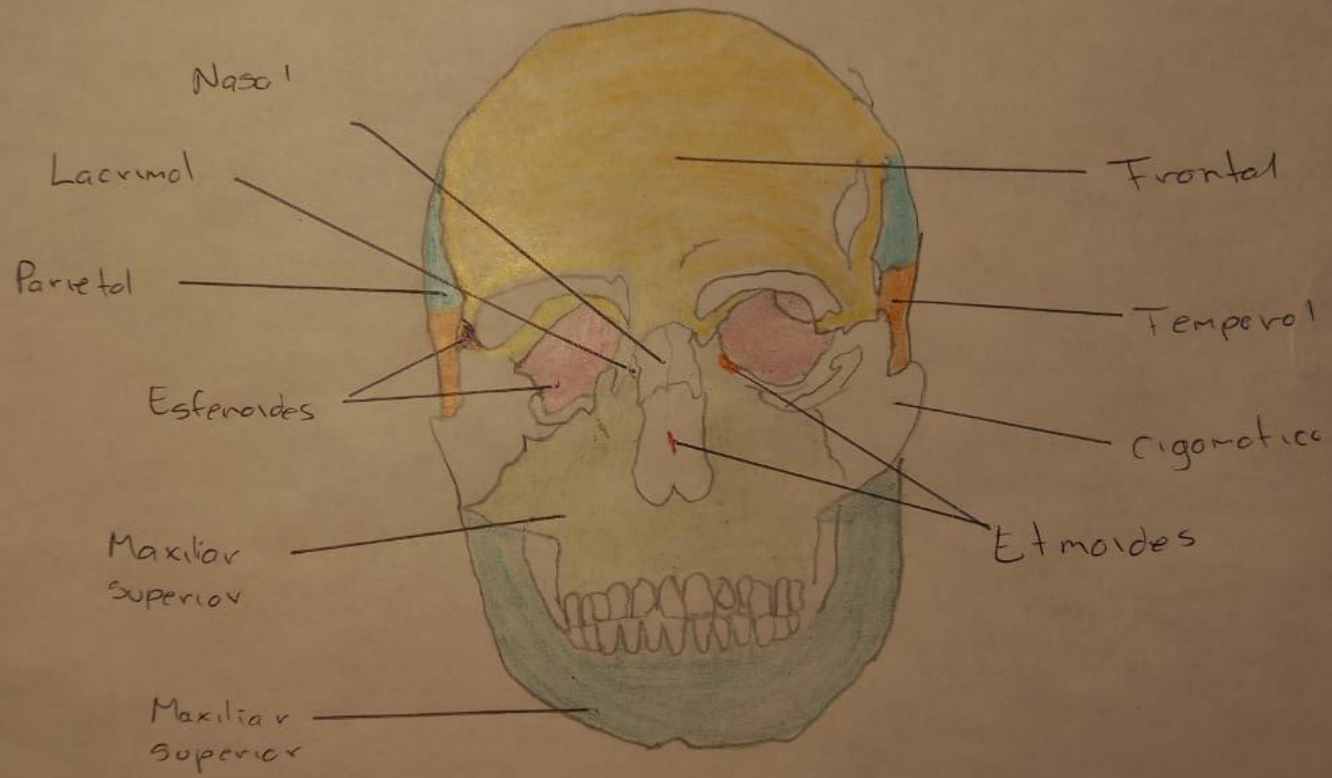
LIC. EN ENFERMERÍA

GRADO: 9<sup>a</sup> GRUPO: "A"

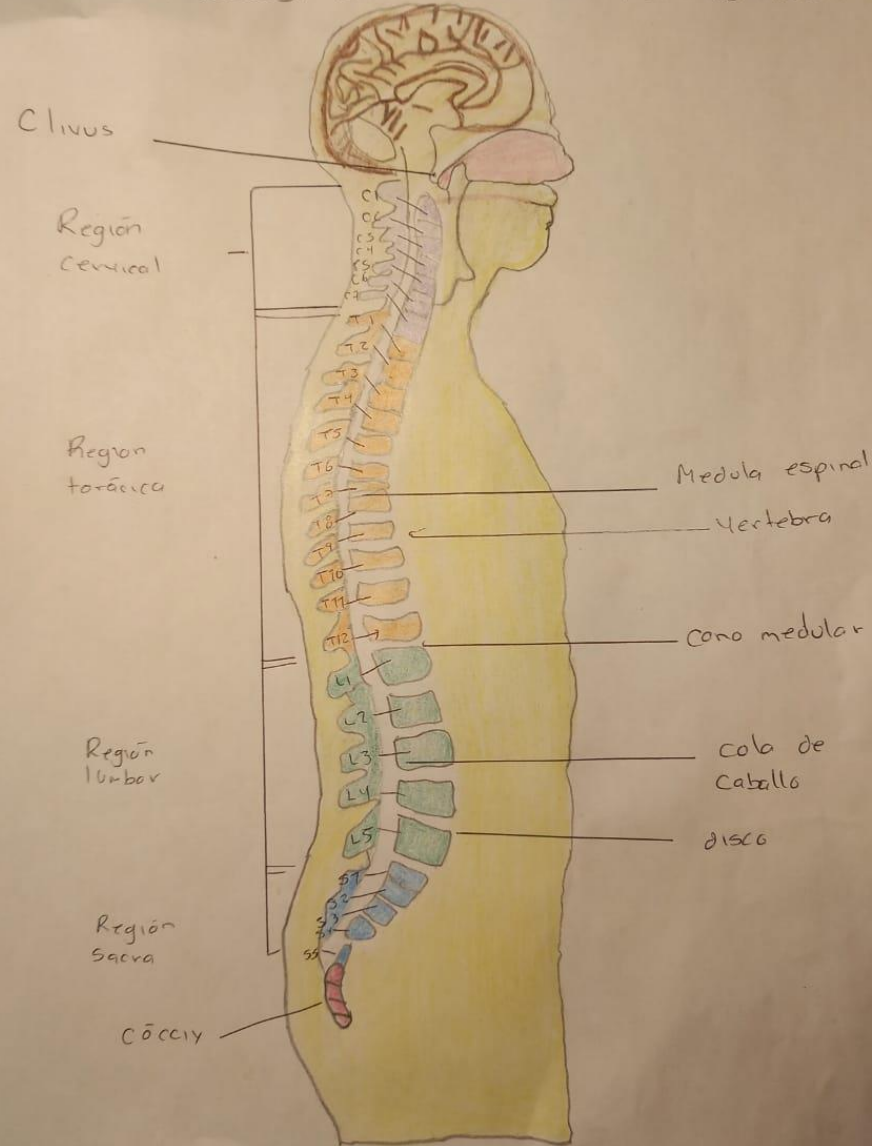
VIERNES 20 DE MAYO DEL 2022

TAPACHULA, CHIAPAS

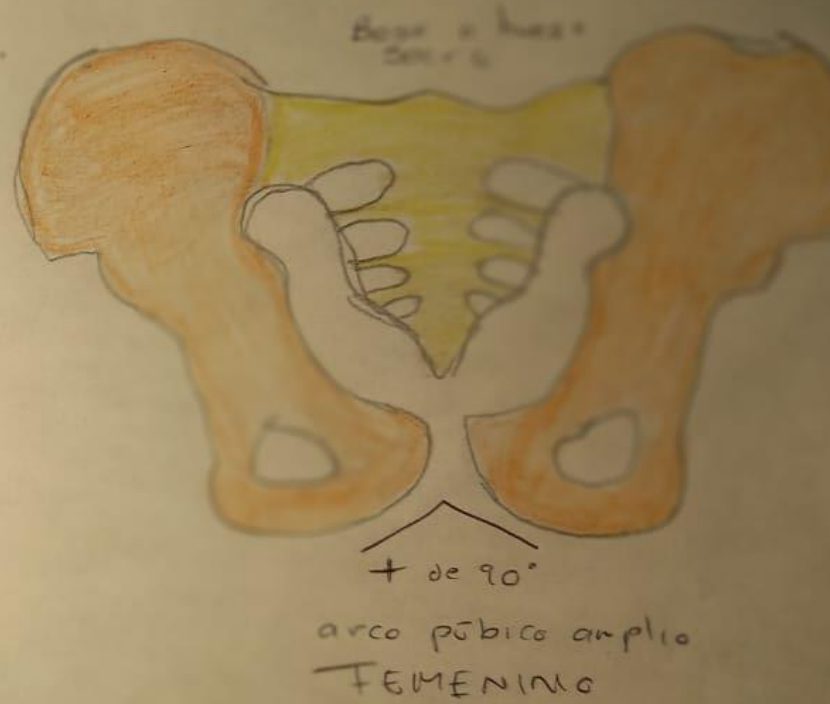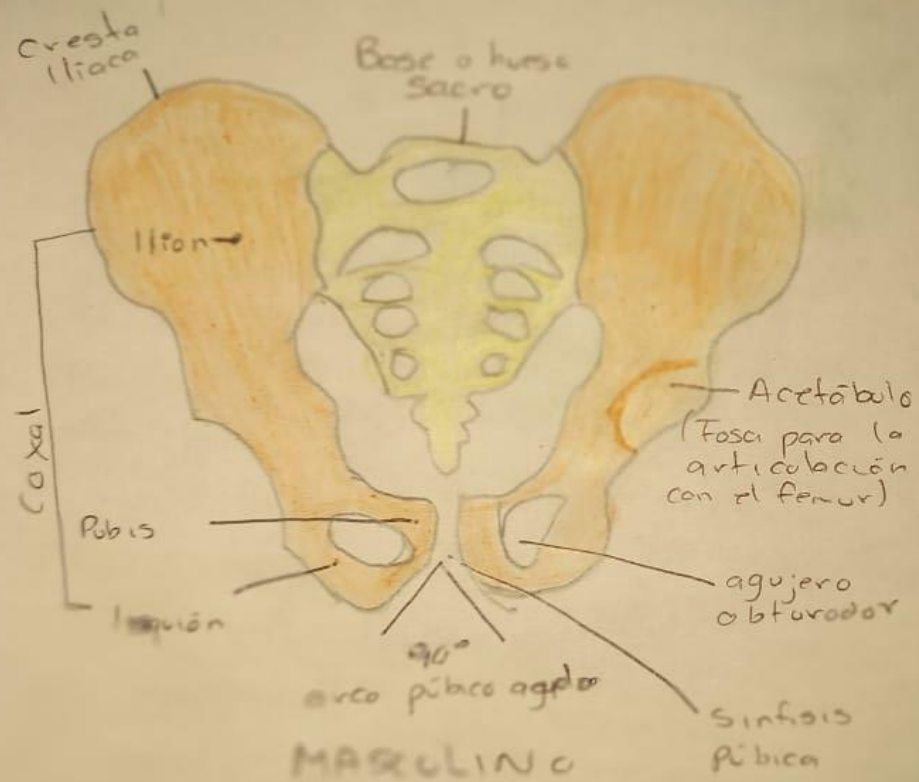
# Huesos faciales



# Huesos de la columna vertebral

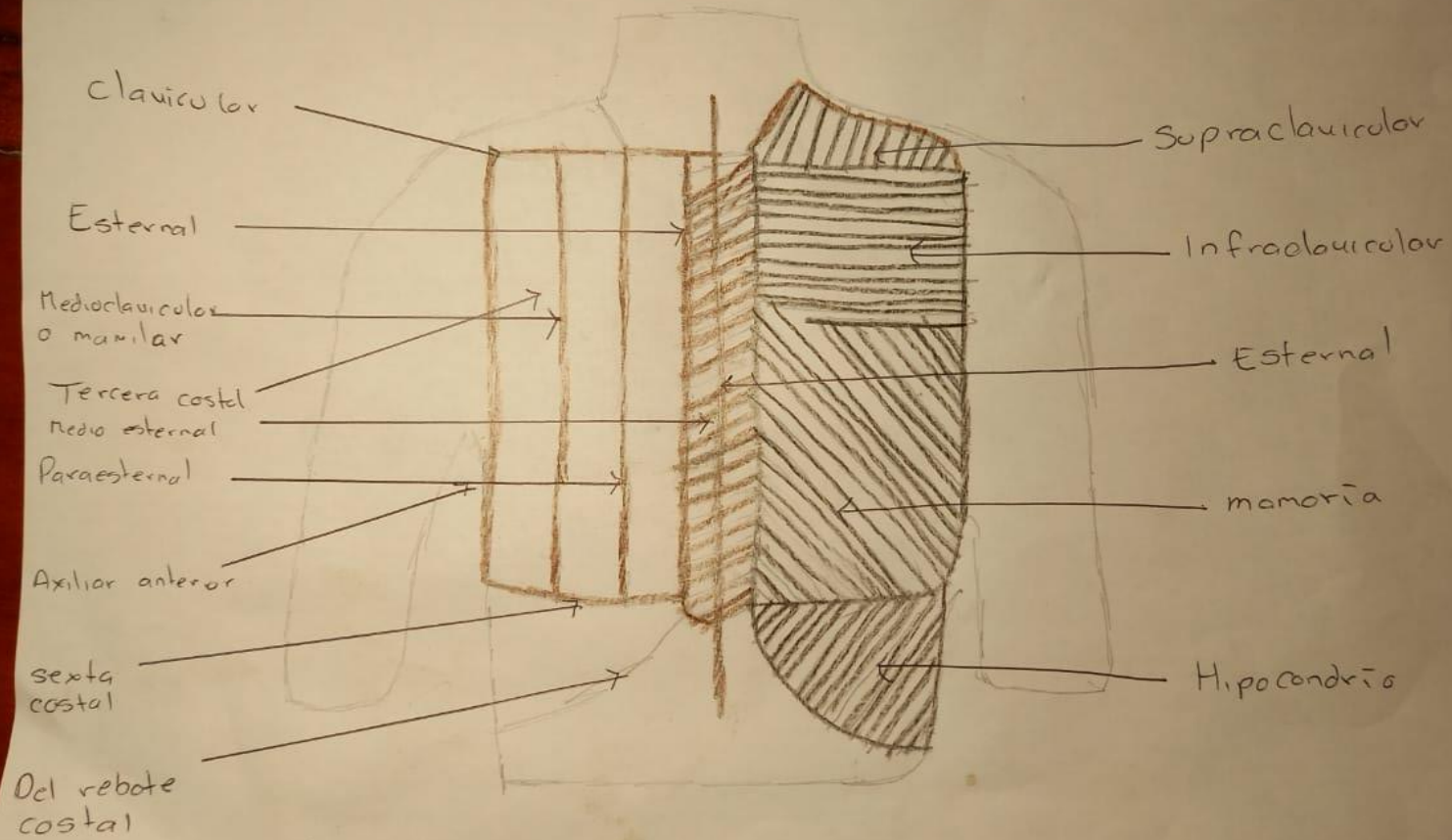


# Pelvis masculina y pelvis femenina

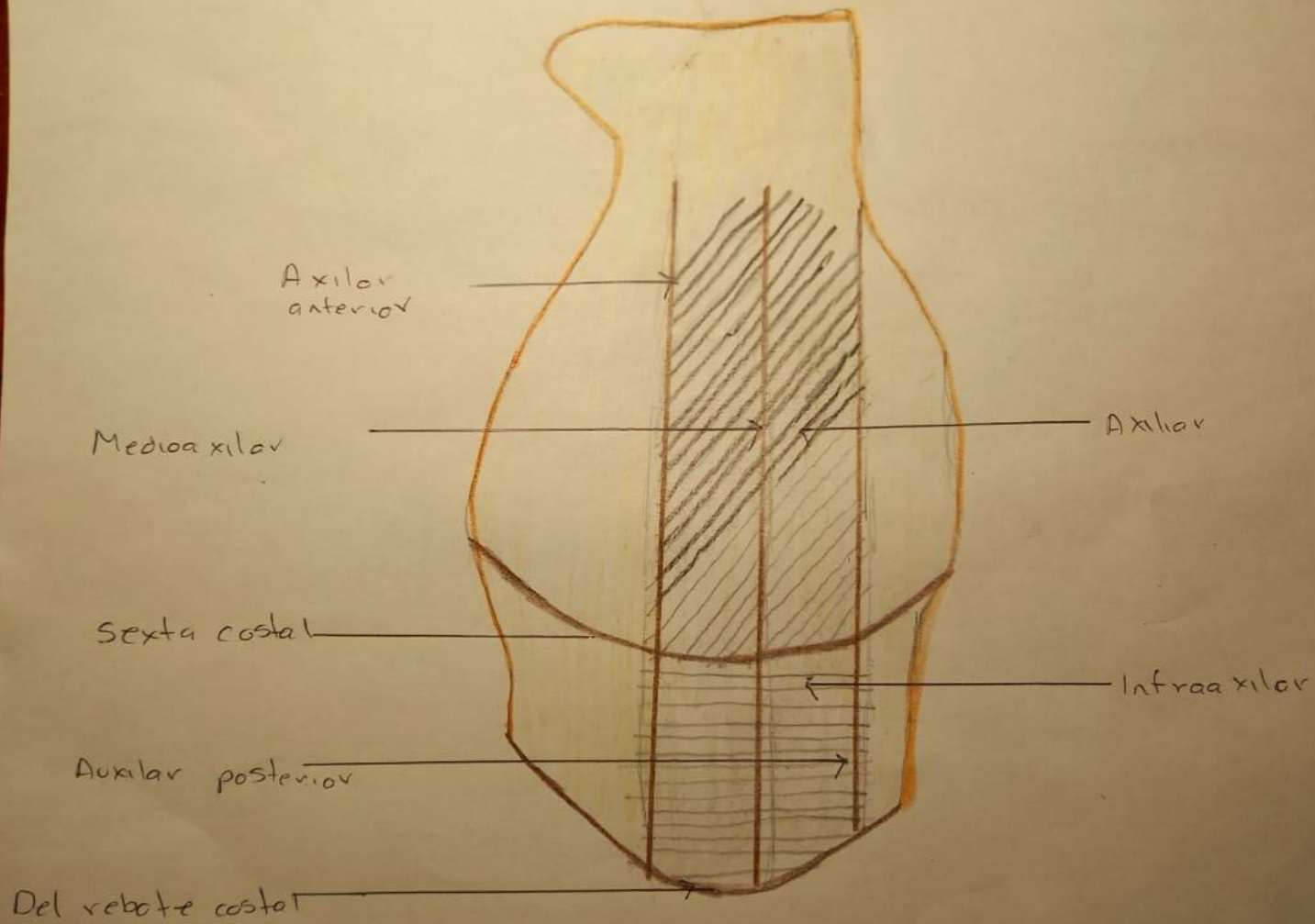


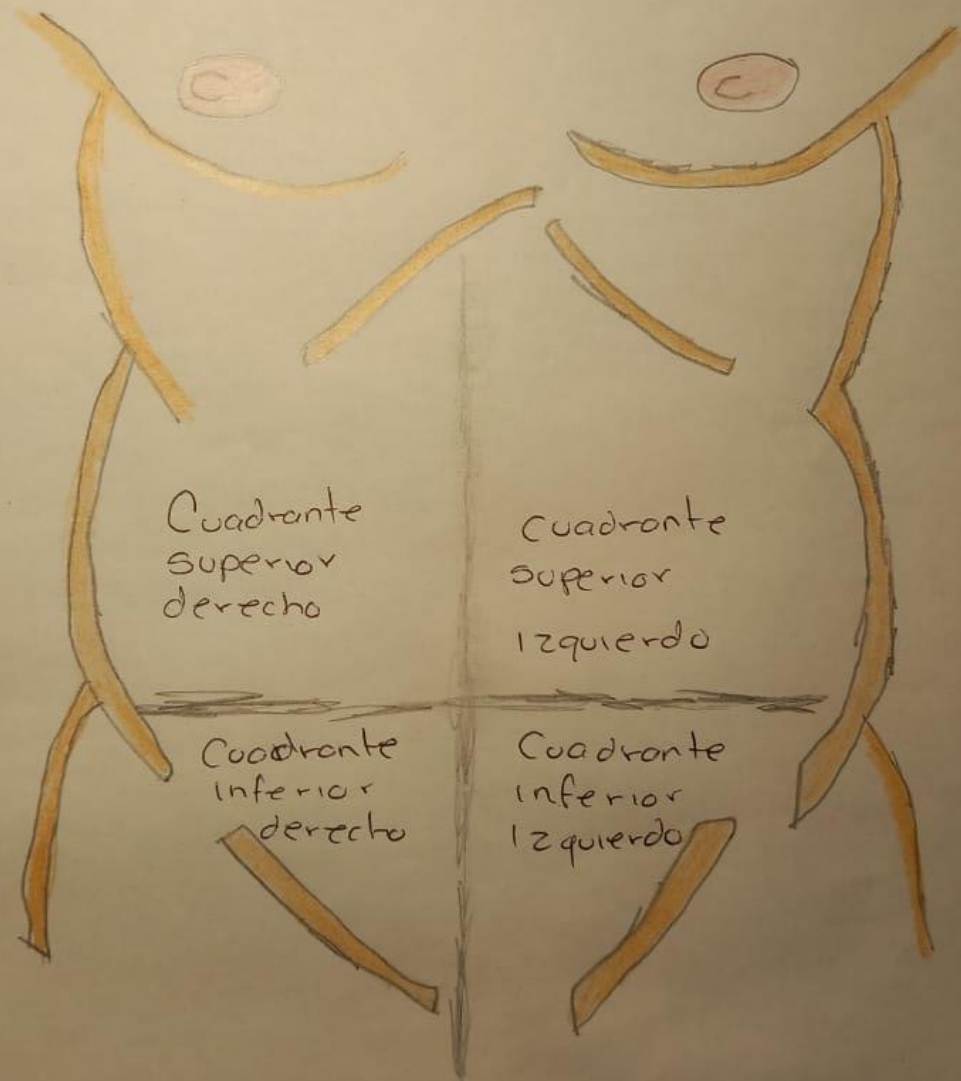
# Lineas

# Regiones









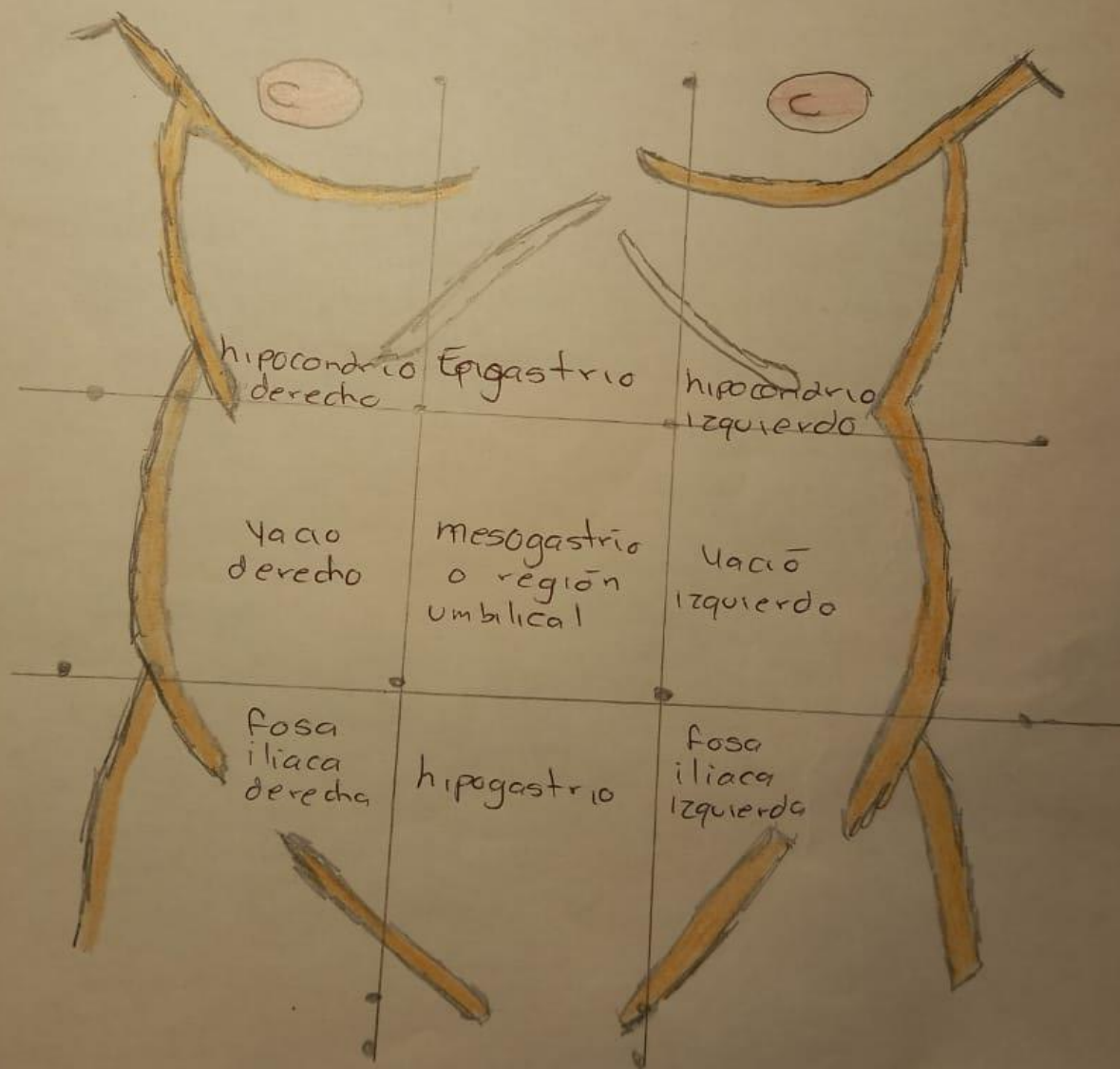
Cuadrante  
Superior  
derecho

Cuadrante  
Superior  
Izquierdo

Cuadrante  
inferior  
derecho

Cuadrante  
inferior  
Izquierdo

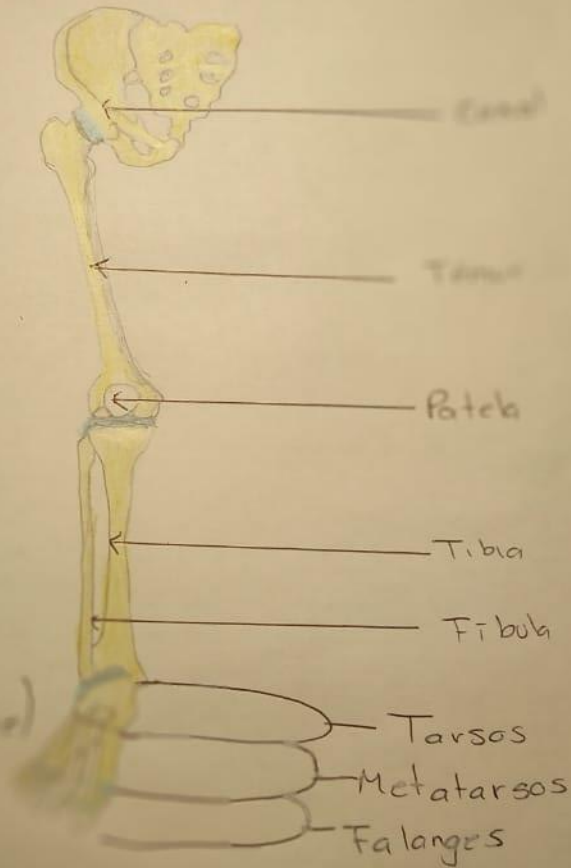




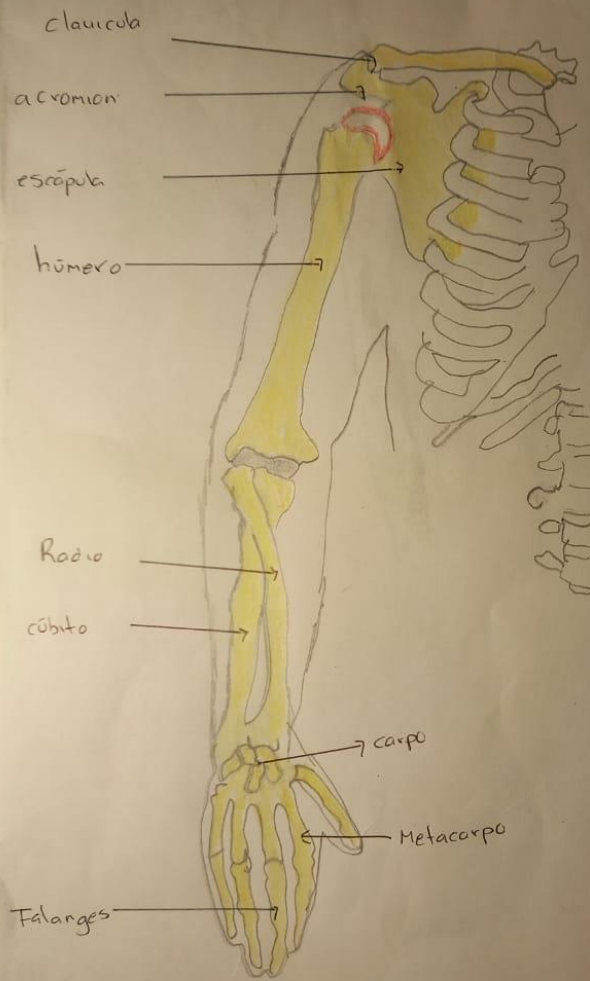
# Huesos de la pierna

Cada una de las extremidades inferiores posee 31 huesos:

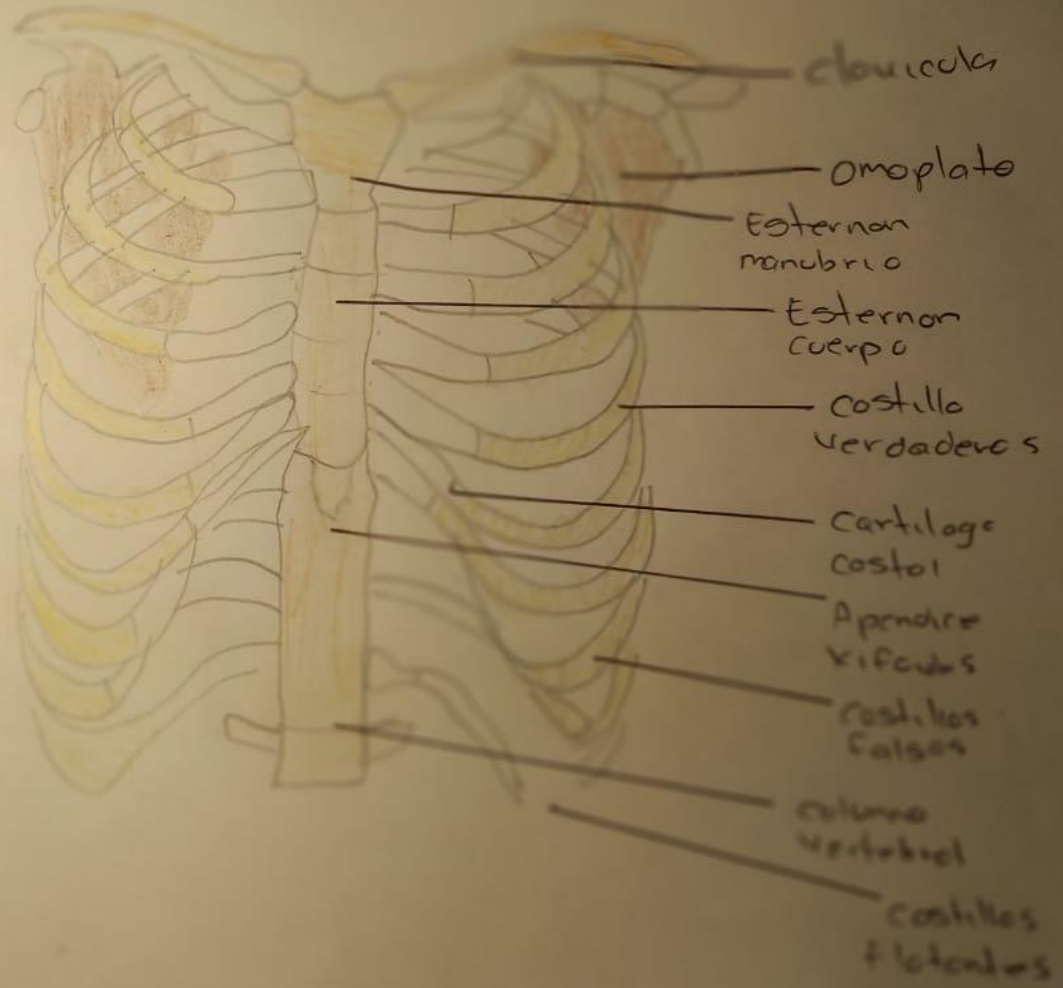
- Coxal (nalga)
- Fémur (muslo)
- Rótula + tibia + fibula (pierna)
- Tarsos (punta pie)
- Metatarsos (punta pie)
- Falanges (punta pie)



# Extremidades superior



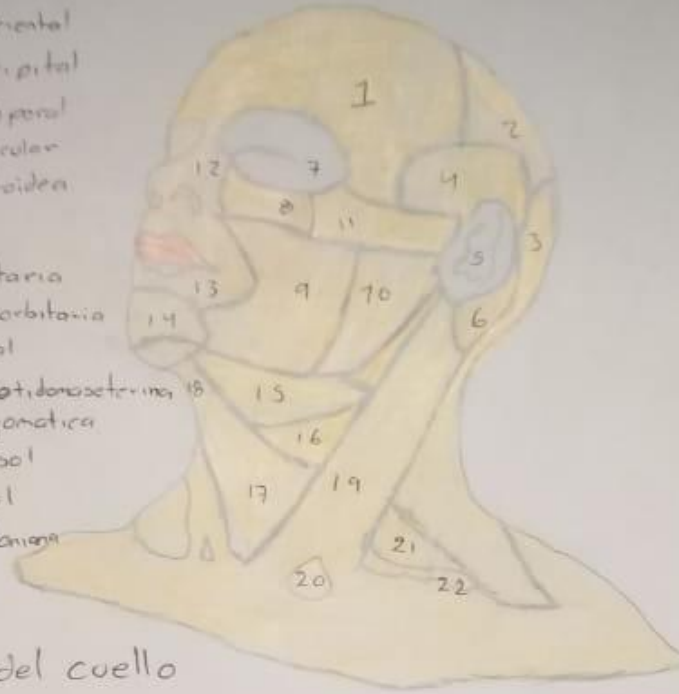
# Huesos del tórax



## Regiones de la cabeza

- 1- Región frontal
- 2- Región parietal
- 3- Región occipital
- 4- Región temporal
- 5- Región auricular
- 6- Región mastoidea

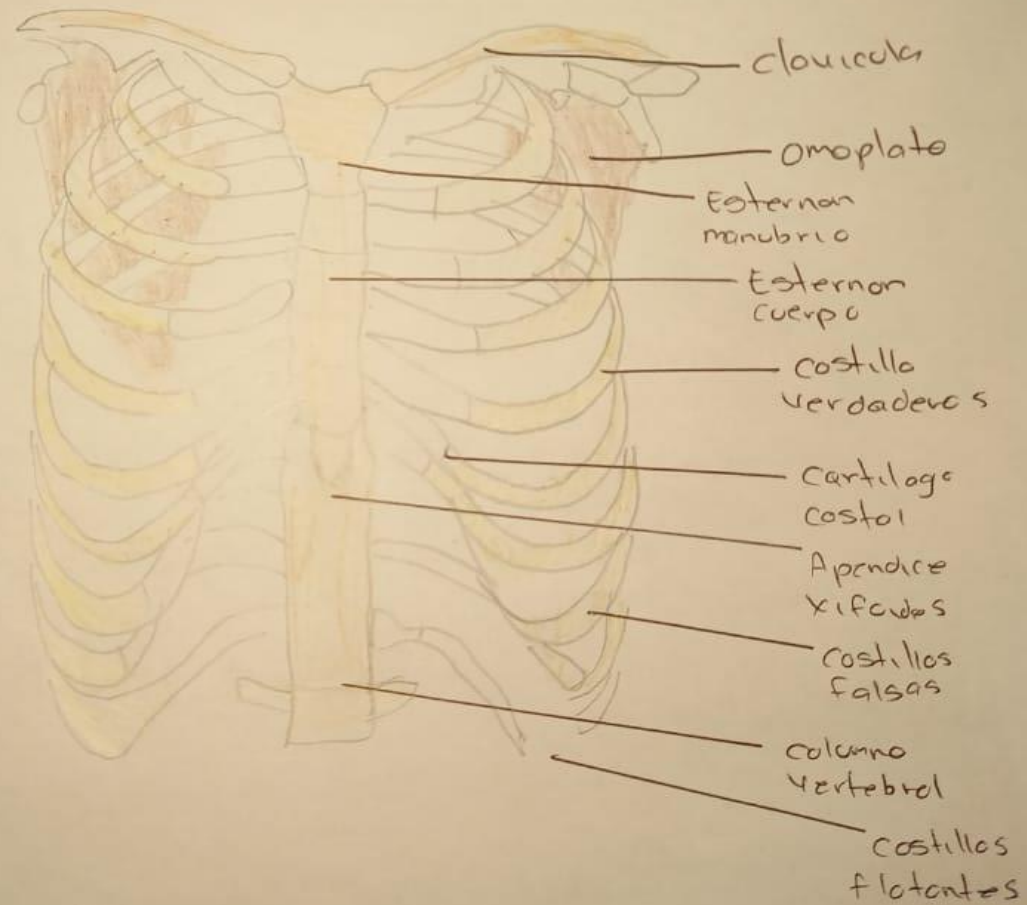
- 7- Región orbitaria
- 8- Región infraorbitaria
- 9- Región bucal
- 10- Región paratidoroaseterina
- 11- Región cigomática
- 12- Región nasal
- 13- Región oral
- 14- Región mentoniana



## Regiones del cuello

- 15- Trigono submandibular
- 16- Trigono carotideo
- 17- Trigono muscular
- 18- Trigono submental
- 19- Región esternocleido mastoidea
- 20- Fosa supraclavicular menor
- 21- Trigono omoclavicular
- 22- Fosa supraclavicular mayor

# Huesos del torax



# Regiones de la cabeza

