

INDICADORES DE DIRECCIÓN:

ANTERIOR. DELANTE  
CAUDAL. HACIA LOS PIES  
CRANEAL. HACIA LA CABEZA  
DEXTRO. A LA DERECHA  
DISTAL. ALEJADO DEL CUERPO  
DORSAL. EN EL LADO POSTERIOR  
EXTERNO. FUERA  
INFERIOR. ABAJO  
INTERNO. ADENTRO  
LATERAL. HACIA EL LADO  
MEDIAL. HACIA EL CENTRO  
PALMAR. HACIA LA PALMA DE LA MANO  
PLANTAR. HACIA LA PLANTA DE LOS PIES  
POSTERIOR. ATRÁS  
PROFUNDO. EN LA PROFUNDIDAD  
SINIESTRO. IZQUIERDA  
SUPERFICIAL. EN LA SUPERFICIE  
SUPERIOR. ARRIBA  
VENTRAL. HACIA EL VIENTRE

ORDEN SISTEMÁTICO:

ANTERIOR-POSTERIOR DORSAL-VENTRAL DORSAL-PALMAR/PLANTAR EXTERNO-INTERNO  
CAUDAL-CRANEAL LATERAL-MEDIAL PROFUNDO-SUPERFICIE  
DEXTRO-SINIESTRO  
DISTAL-PROXIMAL

Nombre: Noemi Concepción Puerto Antonio

# TERMINOLOGÍA

LÁMIN.

NG 12

1. Ilumina los cuatro planos corporales en colores claros.
2. Ilumina las orientaciones anatómicas (flechas) en colores brillantes u oscuros para enfatizarlos.
3. El cuerpo en si no debe iluminarse.

Se ha desarrollado un conjunto preciso de términos y planos para describir posiciones, relaciones y orientaciones dentro del cuerpo humano. Con objeto de evitar confusión, siempre deben estar relacionados con la *posición anatómica normal*: de pie, con las palmas de las manos hacia adelante.

Los planos son líneas fijas de referencia que dividen al cuerpo (o lo seccionan) para facilitar el visualizar una estructura. Puede obtenerse una perspectiva tridimensional al estudiar una región desde los planos de referencia sagital, transversal y frontal.

Los términos *posición* y *orientación* describen la situación de un órgano con relación a otro, generalmente a lo largo de uno de los tres planos corporales principales.

## PLANOS CORPORALES MEDIANO.

Plano que corre por la línea media y que divide el cuerpo en mitad derecha e izquierda.

## SAGITAL.

Plano que divide al cuerpo en partes desiguales izquierda y derecha y es paralelo al plano mediano. Los términos interno o medial y externo o lateral se relacionan con este plano.

## CORONAL, FRONTAL.

Plano que divide al cuerpo en partes anterior y posterior iguales o desiguales. Se utilizan los términos anterior y posterior en relación con este plano.

## TRANSVERSAL, HORIZONTAL.

El plano horizontal divide al cuerpo en dos partes: la superior y la inferior (caudal). Las secciones transversales son perpendiculares al eje longitudinal del cuerpo o de otra estructura y no necesariamente horizontales.

## ORIENTACIONES/ POSICIONES ANATÓMICAS. CRANEAL, SUPERIOR.

Estos términos se refieren a una estructura que se encuentra más cerca de la cabeza o más arriba que otra, dentro del cuerpo.

## CAUDAL, INFERIOR.

Estos términos se refieren a una estructura que se encuentra más cerca de los pies o más abajo que otra, dentro del cuerpo.

## ANTERIOR, VENTRAL.

Estos términos se refieren a una estructura que se encuentra por delante de otra, dentro del cuerpo.

## POSTERIOR, DORSAL.

Estos términos se refieren a una estructura que se encuentra por detrás de otra, dentro del cuerpo.

## MEDIAL.

Este término se refiere a una estructura que se encuentra más cerca del plano mediano que otra, dentro del cuerpo.

## LATERAL.

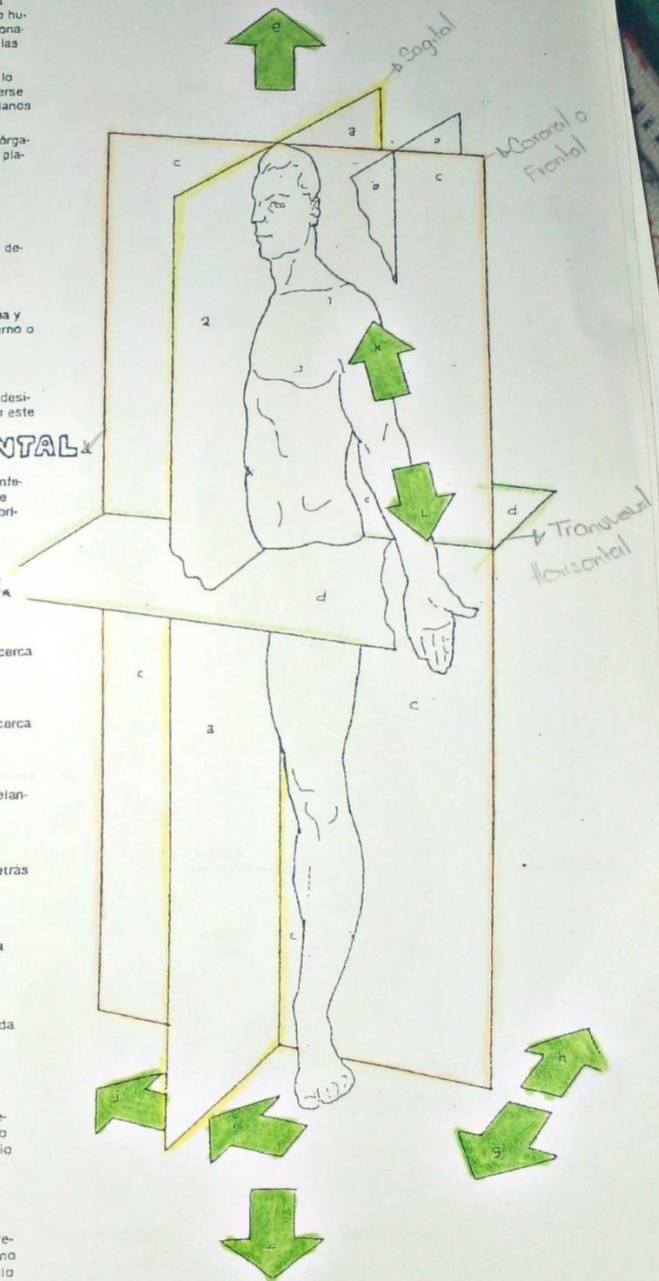
Este término se refiere a una estructura que se encuentra más alejada del plano mediano con respecto a otra, dentro del cuerpo.

## PROXIMAL.

Se emplea solamente en relación a los miembros, este término se refiere a que una estructura se encuentra más cerca del plano mediano o de la raíz del miembro que otra dentro de éste. Tal estructura, por lo general, será superior con respecto a la otra.

## DISTAL.

Se emplea únicamente en relación a los miembros, este término se refiere a una estructura que se encuentra más alejada del plano mediano o de la raíz del miembro que otra dentro de éste. Tal estructura, por lo general, será inferior con respecto a la otra.



Arriba  
Cabeza

Abajo  
Pies

Noemi Concepción puerto Antena

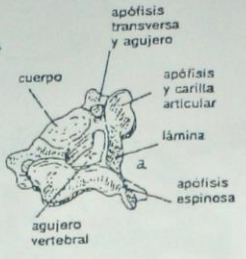


# SISTEMA ESQUELÉTICO VERTEBRAS Y COLUMNA VERTEBRAL.

- NC a
1. Ilumine las 7 vértebras cervicales y cada vértebra individual en las dos posiciones, lateral y posterior.
  2. Haga lo mismo para las vértebras torácicas y lumbares, así como para el sacro y el cóccix. Evite los agujeros intervertebrales ( ) que se ven en las regiones torácica y lumbar de la columna, en la vista lateral. También evite los 8 agujeros del sacro, en la vista posterior de la columna.
  3. Ilumine los discos intervertebrales.
  4. No ilumine el cráneo.

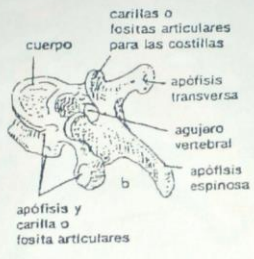
## 7 CERVICALES.

Este grupo flexible de vértebras cervicales, sostienen el cráneo y el cuello. Mantienen la cabeza en posición erecta y desarrollan y mantienen su curvatura. La primera y segunda vértebras son únicas en su forma, así como la séptima a causa de su apófisis espinosa prominente. Los agujeros de C1-C6 transmiten las arterias vertebrales a la base del cerebro. La serie de agujeros vertebrales forman el canal para la médula espinal.



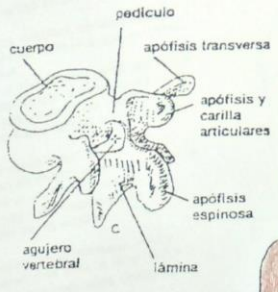
## 12 TORÁCICAS.

Este grupo más bien rígido de vértebras torácicas sostienen el tórax junto con las veinticuatro costillas con las cuales se articulan. Su prominente encorvamiento se desarrolla en la vida fetal. Las vértebras torácicas se caracterizan por sus apófisis espinosas delgadas y largas, cuerpo en forma acorazonada y carillas para la articulación costal.



## 5 LUMBARES.

Las vértebras lumbares, cuadriláteras y gruesas, las más grandes de la columna vertebral, cargan una gran parte del peso del cuerpo y equilibran el torso en el sacro. La curvatura lumbar es el resultado de caminar y de estar de pie en posición erecta. Este grupo de vértebras es bastante móvil; cuando se flexiona al incorporarse desde el suelo, se ejerce gran presión en sus discos, lo que puede conducir a una ruptura. Esto puede ocasionar lesión en los nervios espinales que pasan de la médula a través de los agujeros intervertebrales.



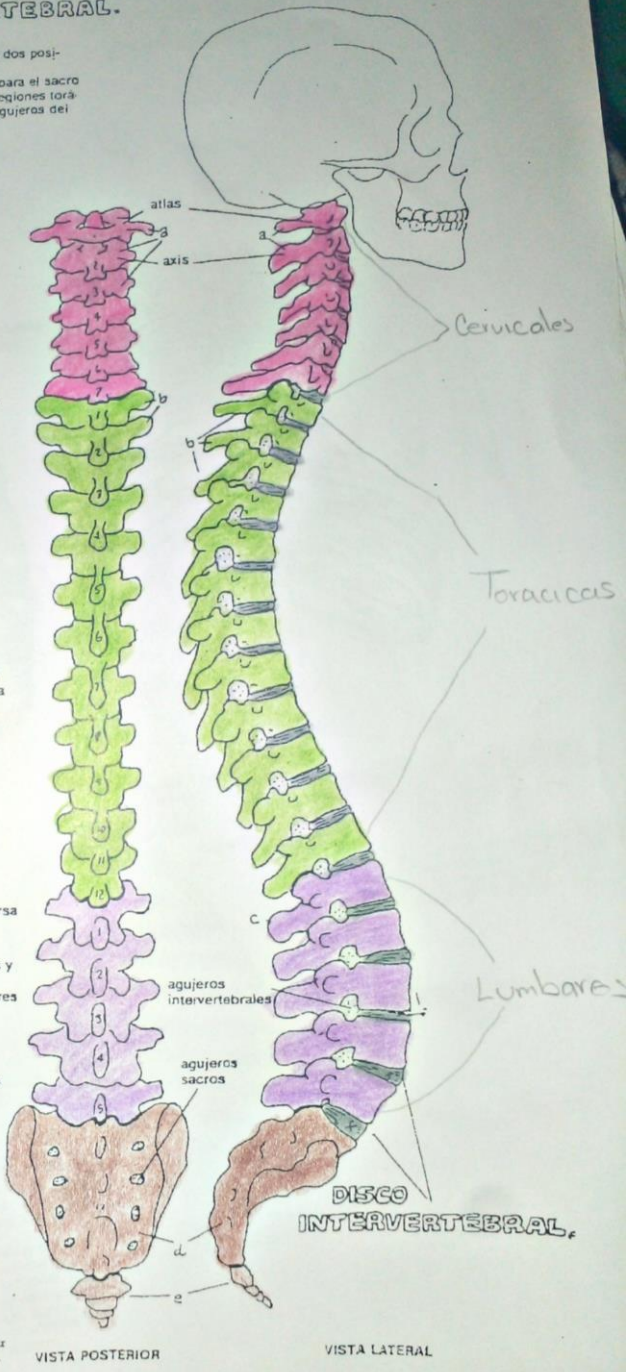
## SACRO

Se funden cinco vértebras sacras para formar este hueso. Transmite el peso corporal a la articulación de la cadera a través de su articulación con la cintura pélvica.

## CÓCCIX

Consistiendo de dos a cuatro vértebras cocciáceas fusionadas, el cóccix funcionalmente insignificante, representa una cola rudimentaria, herencia de nuestros ancestros.

LÁMINA



Noemi Concepción Puerto Antonio



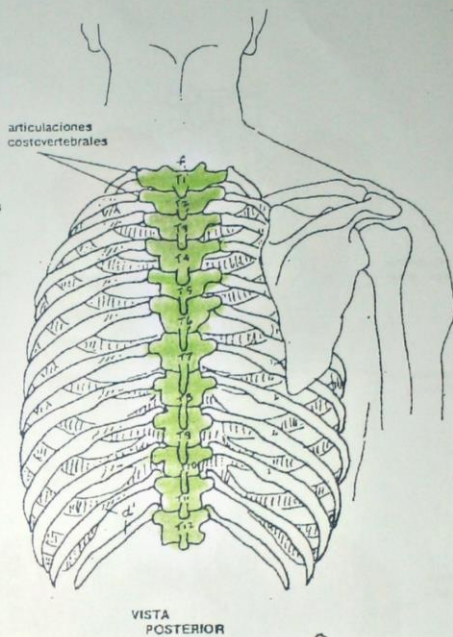
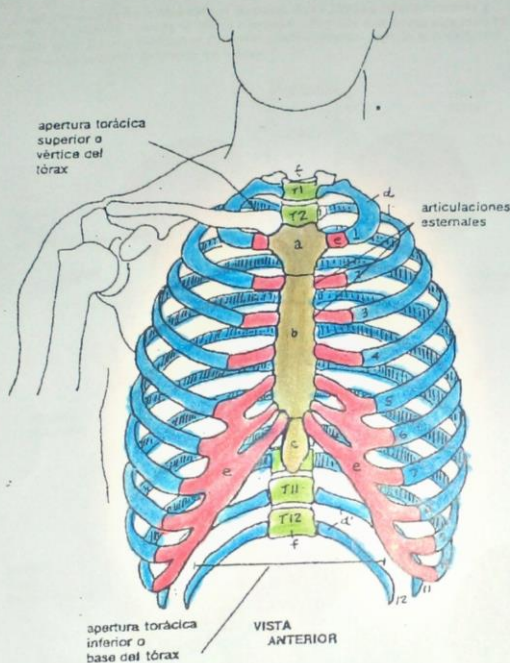
**DIAGRAMA ESQUELETICO/ TORAX.**

**ESTERNÓN:-**  
**MANUBRIO.**  
**CUERPO.**  
**APÉNDICE XIFOIDES.**

**12 COSTILLAS:**  
**7 VERDADERAS.**  
**5 FALSAS.**  
**(2 FLOTANTES)**

**12 CARTÍLAGOS**  
**COSTALES.**  
**12 VERTEBRAS**  
**TORÁCICAS.**

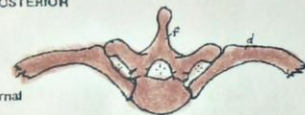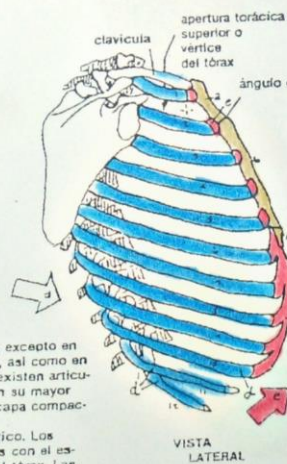
**LÁMINA**  
 véanse también 1



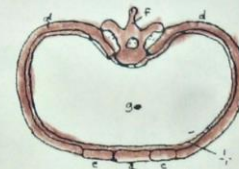
- NC 7
1. Ilumine las tres partes del esternón en las vistas frontal y lateral.
  2. Coloree los cartílagos costales en las mismas vistas, como arriba. Ilumine la flecha que muestra su dirección hacia arriba.
  3. Con un color ilumine cuidadosamente cada costilla, siguiéndola alrededor por la zona sombreada. Ilumine las costillas con un color en todas las vistas incluyendo la flecha que señala su dirección hacia abajo.
  4. Ilumine las 12 vértebras torácicas en la vista posterior y anterior en el mismo color que en la lámina 13. No las ilumine en la vista lateral.
  5. Coloree también los dos diagramas de la esquina inferior derecha de la lámina.

El tórax es un conjunto de estructuras más o menos móviles, esenciales para la respiración y que albergan órganos tan delicados como los pulmones y el corazón.

El **esternón** está constituido por una fusión de huesos, excepto en la unión entre el cuerpo y el apéndice xifoideo, donde existen articulaciones fibrocartilaginosas. El esternón, constituido en su mayor parte por hueso trabeculado cubierto por una delgada capa compacta de hueso, contiene médula roja y es un lugar convectivo. Los **cartílagos costales**, que unen la mayoría de las costillas con el esternón, aumentan en forma importante la flexibilidad del tórax. Las **costillas superiores (verdaderas)** se unen directamente por medio de sus propios cartílagos; de las otras cinco (**falsas**), las tres primeras se unen con el séptimo cartílago costal y las dos últimas (**flotantes**) terminan en la musculatura de la pared del abdomen.



Cada costilla típica forma una articulación en bisagra con dos vértebras adyacentes y su disco: el cuerpo y la apófisis transversa de una vértebra (como se muestra aquí), y el cuerpo de la vértebra superior.



**CAVIDAD TORÁCICA.**

La cavidad torácica está rodeada en su mayor parte por un conjunto discontinuo de hueso y cartílago. El piso de la cavidad es el diafragma muscular torácico; por arriba, el tórax se continúa con el cuello. **Nótese hasta donde las vértebras torácicas se proyectan dentro de la cavidad torácica.**

*Abemi Concepción Puerto Antonio*

**SISTEMA ESQUELÉTICO/ MIEMBRO INFERIOR**  
**PELVIS Y CINTURÓN PÉLVICO.**  
**2 ILEON. 2 ISQUIÓN. 2 PUBIS. SACRO. Y CÓCCIX.**

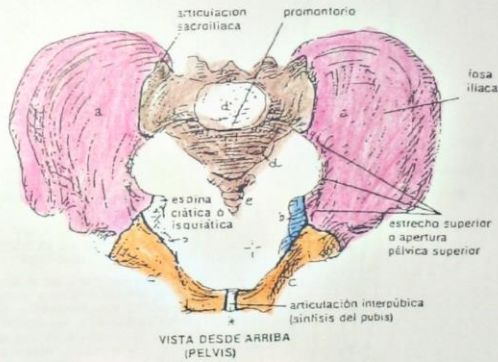
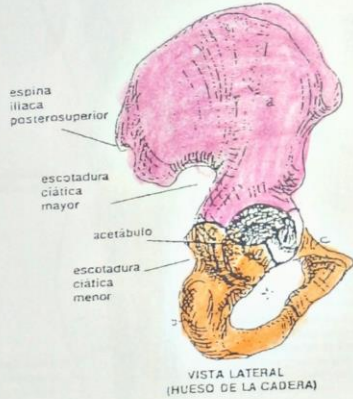
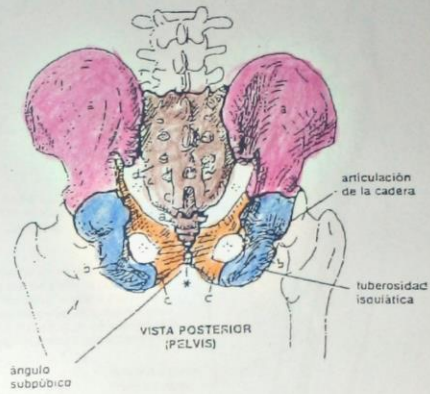
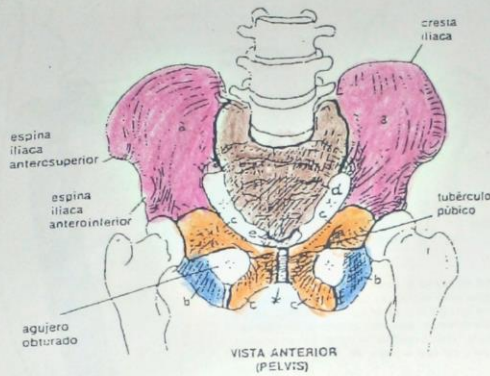
LÁMINA 19

véanse también 13, 15, 20

NC 6

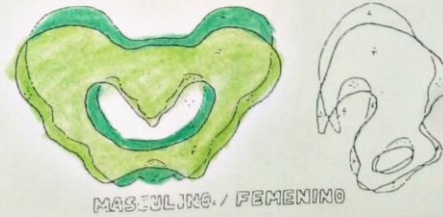1. Ilumine los diferentes huesos que tienen letra, evitando los espacios marcados con (+), utilice los mismos colores para el sacro y el cóccix que los usados en la lámina 13.

2. Seleccione un color nuevo para el diagrama de la esquina inferior derecha y, con mucho cuidado, ilumine la pelvis masculina, dibujada con líneas delgadas. Para hacer esto, ilumine primero el contorno; posteriormente ilumine el área dentro de éste. Deje la pelvis femenina en blanco.



El cinturón pélvico está constituido por los dos huesos de la cadera que se unen uno con otro en la articulación interpúbica. La pelvis es un tazón formado por los dos huesos de la cadera, el sacro y el cóccix. Tiene una abertura por arriba y otra en la parte de abajo. Los dos huesos de la cadera, cada uno en forma de propela, forman juntos un arco de soporte con el sacro, dirigiendo el peso corporal hacia el hueso del muslo y manteniendo la línea de gravedad que pasa frente al sacroiliaco y por detrás de las articulaciones de las caderas. A diferencia de los huesos del brazo con respecto al cinturón escapular, los huesos del muslo encuentran una sólida seguridad en los acetábulos de los huesos de la cadera, dentro de los cuales balancean el peso corporal.

La pelvis mantiene las vísceras pélvicas en su cavidad, la cual se continúa con la cavidad abdominal. Las pelvis masculina y femenina difieren considerablemente una de otra, principalmente, porque la cavidad femenina es más redondeada y más ancha en todas sus dimensiones. Esta pelvis más grande puede acomodar más fácilmente al feto en desarrollo, especialmente en su paso por el canal del parto en la apertura pélvica.



Naemi Concepción Puerto Antonio



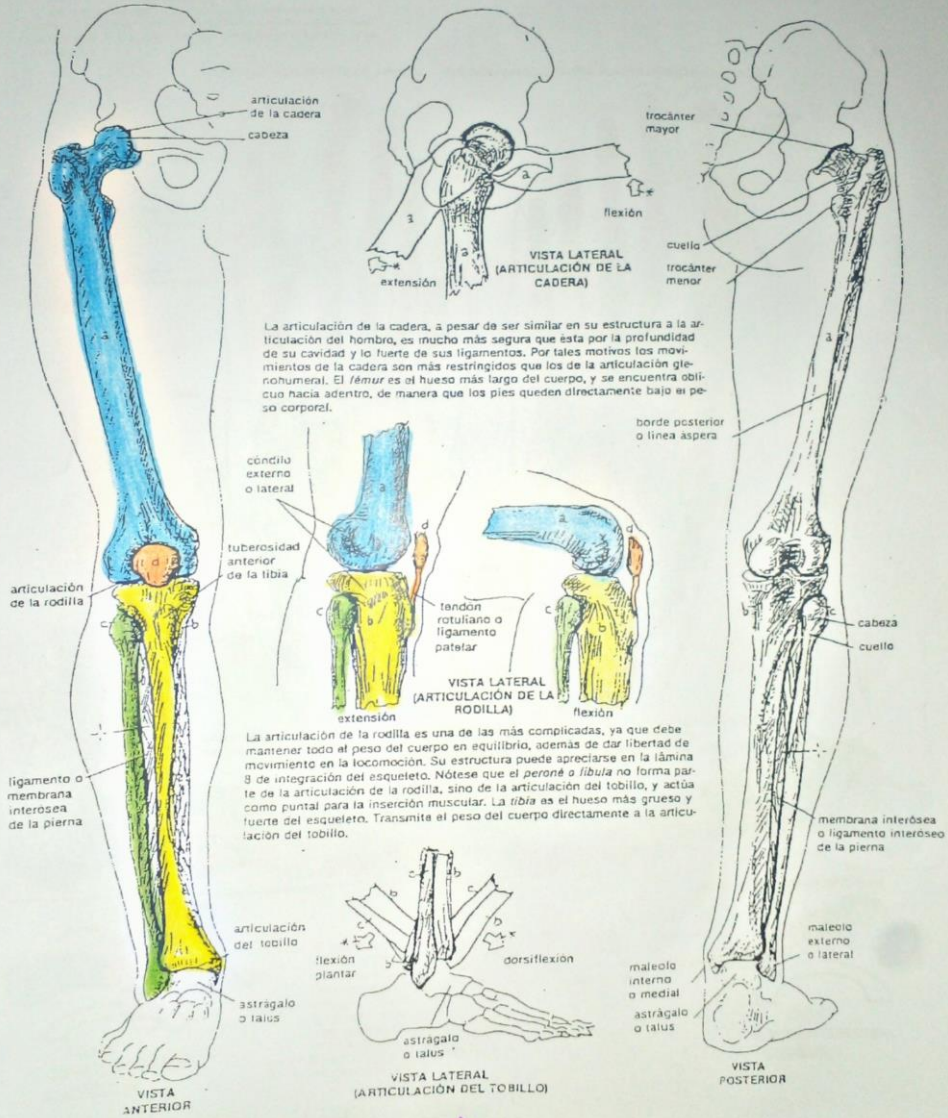
**SISTEMA ESQUELÉTICO/MIEMBRO INFERIOR**  
**MUSLO: FÉMUR. PIERNA: TIBIA. PERONÉ. RÓTULA.**

LÁMINA 2C

véanse también 8, 15, 19, 21

NC 4

1. Ilumine estos tres huesos y la rótula.
2. En los dos diagramas que demuestran los movimientos articulares de la cadera y tobillo, la posición normal de los huesos es vertical, ilumine los huesos que se encuentren en movimiento, es decir fuera de su posición anatómica normal, ilumínelos de un tono un poco más claro, a fin de poder distinguirlos.



La articulación de la cadera, a pesar de ser similar en su estructura a la articulación del hombro, es mucho más segura que esta por la profundidad de su cavidad y lo fuerte de sus ligamentos. Por tales motivos los movimientos de la cadera son más restringidos que los de la articulación glenohumeral. El fémur es el hueso más largo del cuerpo, y se encuentra oblicuo hacia adentro, de manera que los pies queden directamente bajo el peso corporal.

La articulación de la rodilla es una de las más complicadas, ya que debe mantener todo el peso del cuerpo en equilibrio, además de dar libertad de movimiento en la locomoción. Su estructura puede apreciarse en la lámina 8 de integración del esqueleto. Nótese que el peroné o fibula no forma parte de la articulación de la rodilla, sino de la articulación del tobillo, y actúa como puntal para la inserción muscular. La tibia es el hueso más grueso y fuerte del esqueleto. Transmite el peso del cuerpo directamente a la articulación del tobillo.

NOSEM Concepción Puerto Antuña

SISTEMA ESQUELÉTICO/ MIEMBRO INFERIOR  
HUESOS DEL PIE.

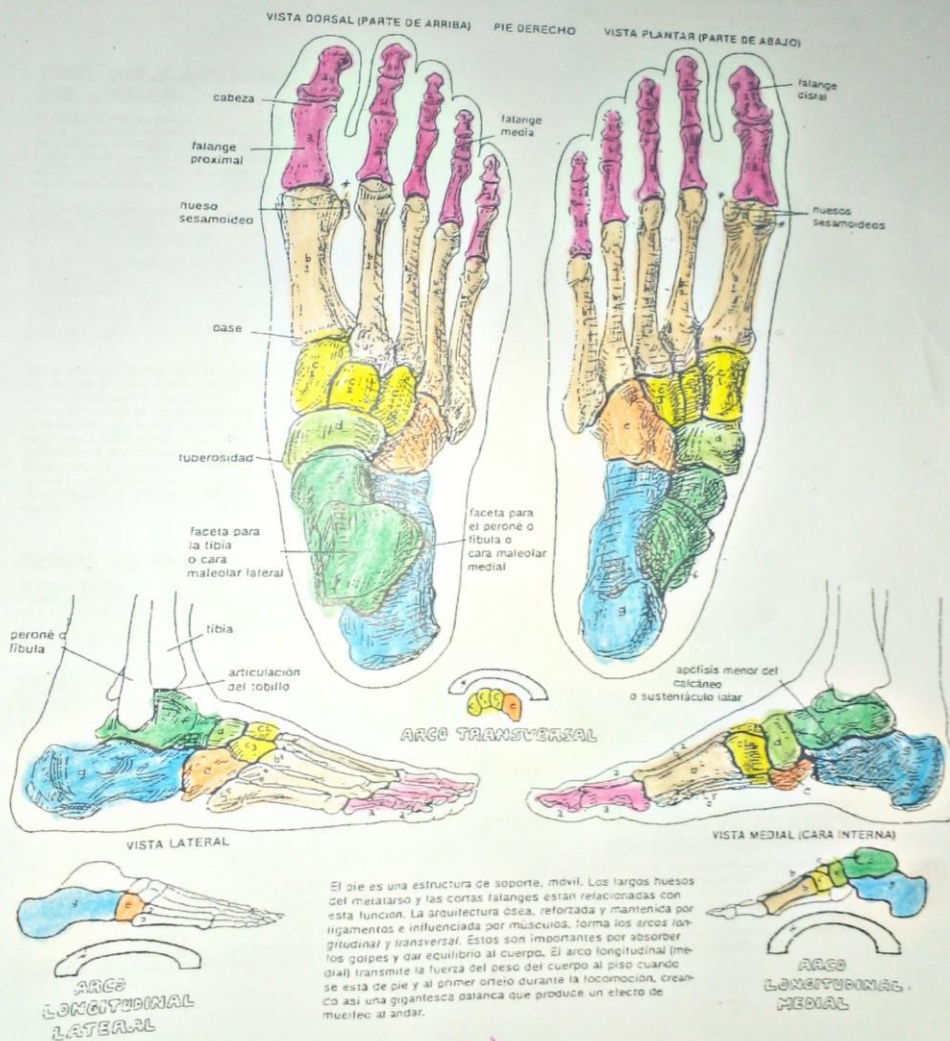
LÁMINA 21

véase también 20, 17

14 FALANGES. 5 METATARSIAIOS.  
5 CUNEIFORMES. ESCAPOIDES.  
CUBOIDES. ASTRÁGALO, CALCÁNEO.

NC 7

1. Ilumine las cuatro vistas del pie.
2. De los pequeños esquemas que se encuentran en el centro y extremos inferiores sólo ilumine los huesos que tienen letra. Estos son los que contribuyen a formar los arcos del pie.



Noemi Concepción Puerto Antonio



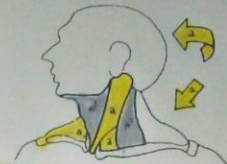
# SISTEMA MUSCULAR EL CUELLO.

LAMINA 26

NC 5

1. Ilumine el esternocleidomastoideo (a) y las flechas direccionales en el esquema superior derecho y en el esquema principal. Coloree también el título más brillante.
2. Ilumine los músculos suprahioides en un color y el hueso hioides de otro seguido los músculos del triángulo posterior con otro color. Coloree asimismo sus títulos.
3. Ilumine los dos triángulos del diagrama superior derecho (1, 2) de color gris así como sus títulos en la porción izquierda de la lámina y en la esquina inferior derecha.

El **cuello** es un área extremadamente complicada desde cualquier punto de vista, y la estructura muscular no es la excepción. Aquí se muestran los músculos más superficiales del cuello, localizados en dos áreas triangulares divididas por el músculo esternocleidomastoideo. No se muestran los músculos profundos que sujetan el cráneo y las vértebras cervicales, la mayoría de los músculos profundos de la espalda y cuello ni los músculos intrínsecos de la laringe y la lengua.



## ESTERNOCLEIDOMASTOIDEO.

El esternocleidomastoideo es un músculo importante en la rotación, flexión y aun extensión de la cabeza. Este músculo es una estructura clave ya que separa los triángulos anterior y posterior del cuello. La arteria carótida interna, la vena yugular interna y el nervio vago corren en lo profundo de estos músculos.

## TRIÁNGULO ANTERIOR DEL CUELLO.

El **triángulo anterior** está limitado por arriba por la mandíbula, el músculo esternocleidomastoideo lateralmente y el plano mediano del cuello. También se han nombrado subdivisiones triangulares dentro de esta área. Esta región tiene muchos nervios y vasos importantes.

### MÚSCULOS SUPRAHIODEOS.

**ESTILOHIODEO.**  
**DIGÁSTRICO.**  
**MILOHIODEO.**  
**HIOGLOSO.**

Los **músculos suprahioides** generalmente unen el hueso hioides con el piso de la lengua y la mandíbula. Tienen influencia en los movimientos de la lengua y del hueso hioides en la deglución, y junto con los músculos infrahioides, estabilizan el hueso hioides. Vasos y nervios que van a la lengua y a la glándula salival submaxilar se encuentran localizados en esta región.

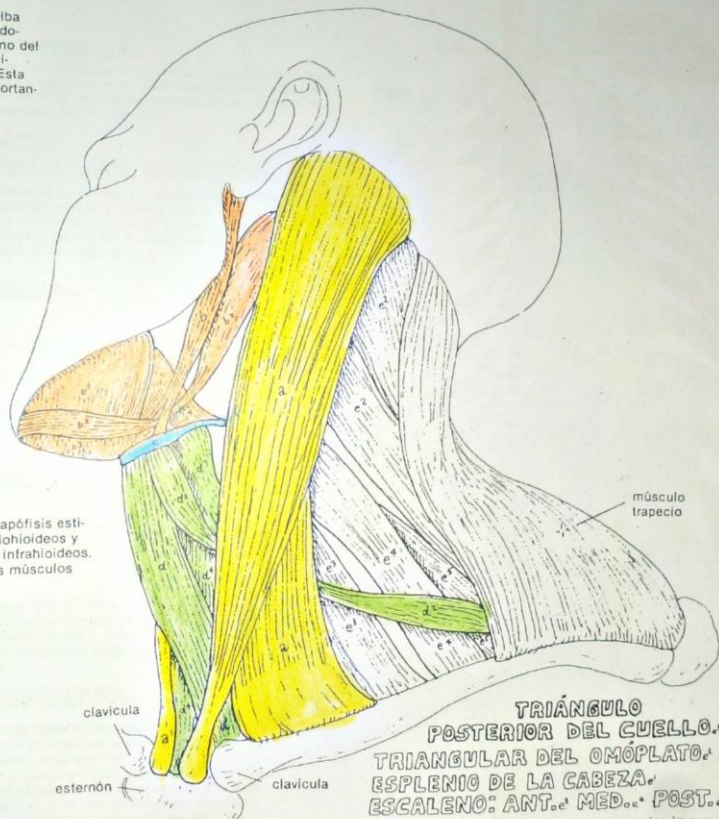
### HUESO HIODES.

El **hueso hioides** está suspendido de las apófisis estiloides del cráneo por los ligamentos estilohioides y es estabilizado por los músculos supra e infrahioides. Proporciona un sitio de inserción para los músculos que actúan en la lengua y la laringe.

### MÚSCULOS INFRAHIODEOS.

**ESTERNOHIODEO.**  
**OMOHIOIDEO.**  
**TIROHIODEO.**  
**ESTERNOTIROIDEO.**

Los **músculos infrahioides** parten generalmente del esternón, del cartilago tiroideo de la laringe o de la escápula (omo) y se insertan en el hueso hioides. Estos músculos resisten la elevación del hueso hioides durante la deglución y actúan deprimiendo la laringe durante la vocalización. Existen vasos y nervios importantes que cruzan esta área incluyendo aquellos que van a nutrir la glándula tiroidea.



## TRIÁNGULO POSTERIOR DEL CUELLO. TRIANGULAR DEL OMÓPLATO. ESPLENIO DE LA CABEZA. ESCALENO: ANT. MED. POST.

El **triángulo posterior** se encuentra cruzado por vasos y nervios importantes que van al miembro superior. Su borde posterior lo constituye el músculo trapecio; el borde anterior es el músculo esternocleidomastoideo y su base es la clavícula. Los músculos de esta región se inician en el cráneo y las vértebras cervicales, y se dirigen a las costillas (escalenos), a la escápula (omohiideo y triangular del omóplato) y a las espaldas de las vértebras cervicales torácicas.

Concepción Puerto Antonio



**SISTEMA MUSCULAR/ EL TORSO**  
**MÚSCULOS PROFUNDOS DE LA ESPALDA Y CUELLO.**

LÁMINA 27

veanse tambien 13, 14

NC 18

1. Ilumina los diferentes músculos que se enumeran abajo. Nótese que los músculos más profundos se encuentran representados en el lado izquierdo de la columna vertebral.
2. Ilumine los músculos suboccipitales y de la base del cráneo y áreas relacionadas que se encuentran en el esquema inferior izquierdo.
3. Ilumine tanto los músculos intercostales externos como su título en la parte derecha del esquema.

Los **músculos profundos de la espalda** sirven para estabilizar los múltiples huesos de la columna vertebral (músculos cortos que se extienden a una o dos vértebras); influyen en la postura de la espalda y las curvaturas de la columna vertebral; y extienden (músculos largos), flexionan lateralmente (músculos largos y cortos) y rotan (músculos cortos) todas las costillas y las espinas vertebrales. Estos llenan en su mayoría el canal entre el ángulo de las costillas posteriores de nervios espinales) y no de plexos nerviosos. Estos músculos se encuentran por debajo de los músculos del miembro superior que se originan en la espalda.

**SERRATOS POSTERIORES: SUPERIOR, INFERIOR.**

Estos músculos por ser sumamente delgados a menudo son pasados por alto durante la disección, y su función no está muy clara. A pesar de que se insertan en las costillas, su efecto en la respiración es mínimo. Estos son los músculos más superficiales de los músculos profundos de la espalda.

**ESPLENIOS: DE LA CABEZA. DEL CUELLO.**

Estos músculos también se conocen como músculos "en venda", específicamente refiriéndose al de la cabeza, que recubre y mantiene en su lugar músculos más profundos del cuello. Son movilizados importantes de la cabeza, extendiéndola y rotándola en conjunción con el esternocleidomastoideo del lado opuesto.

**ERECTOR ESPINAL: EPIESPINOSO, DORSAL LARGO, ILIOCOSTAL.**

Estos son los movilizados principales de la espalda y la fuente más probable de espasmos musculares y dolor en la parte baja de la espalda. Son músculos gruesos, cuadriláteros de la región lumbar que se dividen en haces gruesos (espinales, etc.) hacia las costillas, vértebras superiores, cuello y cabeza en su ascenso. Extienden y flexionan lateralmente la columna vertebral.

**TRANSVERSOESPINOSO: SEMIESPINALES: DE LA CABEZA. CERVICAL; TORÁCICO.**

**MULTÍFIDO, ROTATORIOS, ELEVADORES.**

Los músculos de este grupo son, en su mayor parte, rotadores de la columna, ya que generalmente van de la apófisis transversa de una vértebra a la espina de la vértebra superior, o pueden extenderse a 3 ó 4 vértebras. Los **semiespinales** son los músculos más grandes de este conjunto, extienden la columna vertebral.

**INTERTRANSVERSOS.**

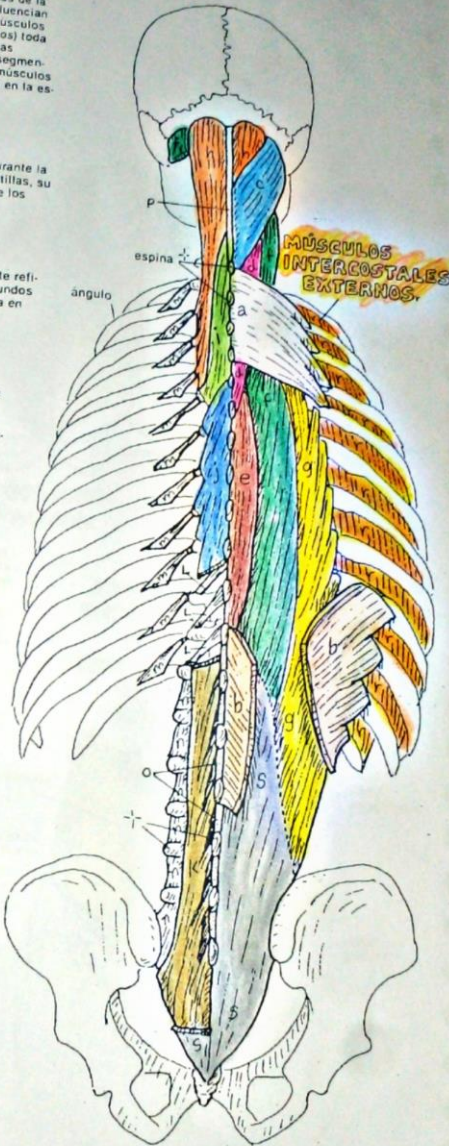
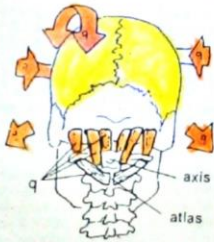
Estos son músculos muy pequeños que se encuentran por debajo de los músculos más grandes, extienden (*interespinales*) y flexionan lateralmente la columna vertebral.

**FASCIA NUCAL.**

Es un ligamento en forma de vela, cuyo "mástil" es la línea media del hueso occipital y cuyo "botaván" lo constituyen las espinas de las vértebras cervicales. "Navega" en el canal de la curvatura cervical y sirve de inserción a los músculos posteriores del cuello en la parte plana de la "vela". Este ligamento resiste la flexión pasiva de la cabeza.

**MÚSCULOS SUBOCCIPITALES.**

Estos pequeños músculos se encuentran en lo profundo de la parte posterior del cuello, rotan el atlas (vértebra C1) sobre el axis (vértebra C2) (el cráneo se mueve junto con el atlas). También extienden el cráneo sobre el atlas. Se les considera músculos posturales más que movilizados.



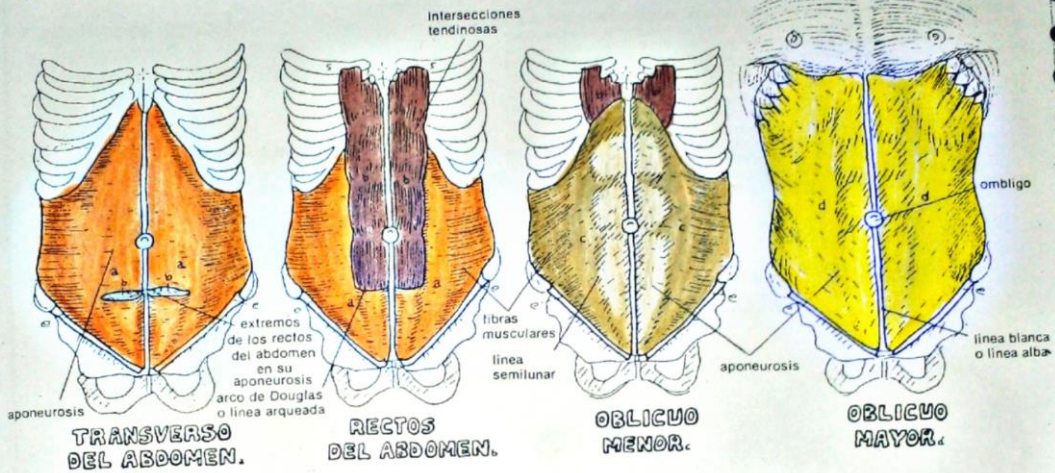
Noemi Concepción Puerto Antonio



**SISTEMA MUSCULAR/EL TORSO**  
**MÚSCULOS DE LA PARED ABDOMINAL ANTERIOR.**  
**Y DE LA REGIÓN INGUINAL.**

NC 8

1. Ilumine las capas de músculos abdominales. En a, c y d, note que la porción central de cada músculo es una aponeurosis que contribuye a recubrir el recto del abdomen. La membrana o aponeurosis debe ser iluminada de un tono más claro que el utilizado para la porción muscular. Esta porción muscular está indicada por un sombreado más oscuro. En el esquema inferior derecho se muestran los cuatro músculos y la aponeurosis que los recubre.
2. Las intersecciones tendinosas horizontales del recto del abdomen también deben ir de un color más claro.
3. En todos los esquemas la línea blanca debe dejarse sin iluminar.
4. Ilumine en el esquema inferior derecho, el músculo del cremáster del mismo color que el oblicuo menor o interno del cual es una extensión.
5. Ilumine el resto de las estructuras de la región inguinal.

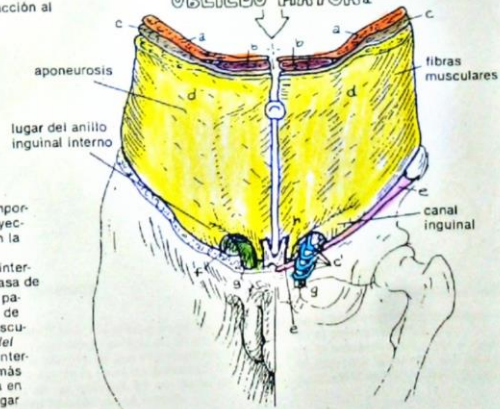


En general, los músculos de la pared anterior del abdomen son similares a los músculos intercostales de la pared torácica en cuanto a orientación se refiere. El músculo más profundo es el *transverso del abdomen*, que corresponde al músculo intercostal más interno. El *recto del abdomen* encierra las fibras más bajas del recto; después forma parte de la capa posterior de la aponeurosis del mismo. El *recto del abdomen* surge en segmentos divididos o conectados por tendones planos, cuenta con un recubrimiento al que contribuyen las aponeurosis de los otros 3 músculos abdominales, y es un flexor dudosos de la columna vertebral. Las fibras de los *oblicuos menor o interno* y *mayor o externo* están orientadas a unos 90° uno del otro y corresponden a los músculos intercostales internos y externos, respectivamente. Estos músculos tienen una acción importante en la compresión del contenido abdominal, como al hacer un esfuerzo, y contribuyen a la flexión y rotación del torso. Todos estos músculos entran en acción al hacer el movimiento de incorporarse con objeto de quedar sentado.

**REGIÓN INGUINAL.**  
**LIGAMENTO INGUINAL.**  
**MÚSCULO DEL CREMÁSTER.**  
**ORIFICIO INGUINAL EXTERNO.**  
**CORDÓN ESPERMÁTICO.**  
**LIGAMENTO FUNIFORME DEL PENE.**

La *región inguinal* es la porción media e inferior de la pared abdominal y es importante, ya que el cordón espermático atraviesa la pared oblicuamente en su trayecto desde la cavidad pélvica hacia el escroto. Esto crea un defecto potencial en la pared abdominal a nivel de su trayecto hacia el canal inguinal. Bajo presión, pueden herniarse asas de intestino o grasa intraabdominal a través del anillo interno, causando ciertas molestias. Esto es potencialmente peligroso, ya que un asa de intestino con sus vasos puede quedar atrapada y estrangulada en el canal. Al pasar el cordón espermático (conducto espermático, vasos sanguíneos) a través de la pared abdominal, toma una capa representativa de cada uno de los tres músculos. Estos contribuyen al recubrimiento del cordón espermático. El *músculo del cremáster*, uno de los recubrimientos, es una extensión del oblicuo menor o interno y tiene un ligero efecto elevador sobre el cordón y el testículo, un efecto más fácilmente visible en los niños. La región inguinal de la mujer está construida en forma similar, excepto que un ligamento fibroso pasa a través del canal en lugar de un conducto y vasos.

**APONEUROSIS DE LOS RECTOS DEL ABDOMEN.**  
**APONEUROSIS DE TRANSVERSOS DEL ABDOMEN.**  
**OBLICUO MENOR.**  
**OBLICUO MAYOR.**



Noemí Concepción Puerto Antonio



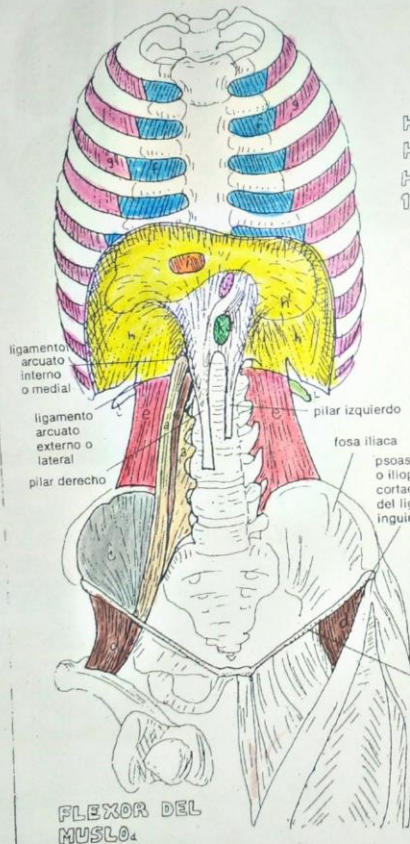
**SISTEMA MUSCULAR/ EL TORSO**  
**MÚSCULOS DE LA PARED POSTERIOR DEL ABDOMEN.**  
**DIAPHRAGMA TORÁCICO Y MÚSCULOS INTERCOSTALES.**

- NC 12  
 1. Ilumine los músculos de la pared posterior del abdomen (a-e) tanto en la vista anterior como posterior.  
 2. Ilumine los músculos intercostales y el diafragma. Para separar el músculo del diafragma de su tendón, ilumine de tono más claro el área del tendón central (h).  
 3. Ilumine las otras estructuras con letra (i-l), utilizando el color rojo para k y k' y azul para i e i'.


**PSOAS ILIACO:**  
**PSOAS MAYOR.**  
**PSOAS MENOR.**  
**ILIACO.**  
**CUADRADO LUMBAR.**  
**INTERCOSTAL INTERNO.**  
**INTERCOSTAL EXTERNO.**  
**DIAPHRAGMA.**  
**CENTRO FRÉNICO.**

Los *músculos intercostales* ocupan el espacio entre las costillas y son músculos importantes en la respiración. Ellos cambian las dimensiones (volumen) de la cavidad torácica y por lo tanto crean cambios de presión dentro de ella. La porción anterior de los músculos intercostales externos es membranosa y transparente; a través de ella pueden verse los músculos intercostales internos (i). El *diafragma* es un gran músculo que sella herméticamente la parte inferior de la cavidad torácica. Se contrae durante la inspiración, se relaja al expirar y es el músculo principal de la respiración (véase la lámina 77 en Mecánica de la respiración). El diafragma se origina en el apéndice xifoides, las seis costillas inferiores y las vértebras lumbares, las porciones derecha e izquierda se insertan una con otra en el centro mediante el *centro frénico* o *centro tendinoso*. La arteria principal del corazón al abdomen (*aorta*), la vena principal que va hacia el corazón desde el abdomen y porciones inferiores (*vena cava inferior*), y el *esófago* pasan a través de orificios individuales (*hiatos*) en el diafragma.

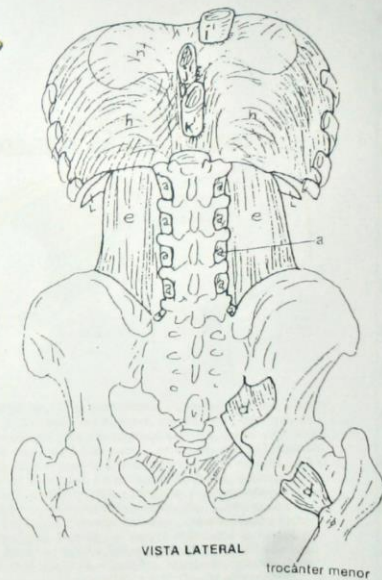VISTA POSTERIOR



HIATO DE LA VENA CAVA. VENA CAVA INFERIOR.  
 HIATO DEL ESÓFAGO. ESÓFAGO.  
 HIATO AÓRTICO. AORTA.  
 12: COSTILLA.



VISTA ANTERIOR



VISTA LATERAL

El psoas iliaco o iliopsoas es el flexor principal de la articulación de la cadera. Puede tener cierta acción en el equilibrio del torso al permanecer sentado. De pie, existe evidencia de que el psoas iliaco contrarresta la tendencia del torso a caer hacia atrás de la línea de gravedad, la que pasa un poco por detrás de las articulaciones de las caderas. Es sin duda, un músculo postural importante que alinea el miembro inferior con el tronco.

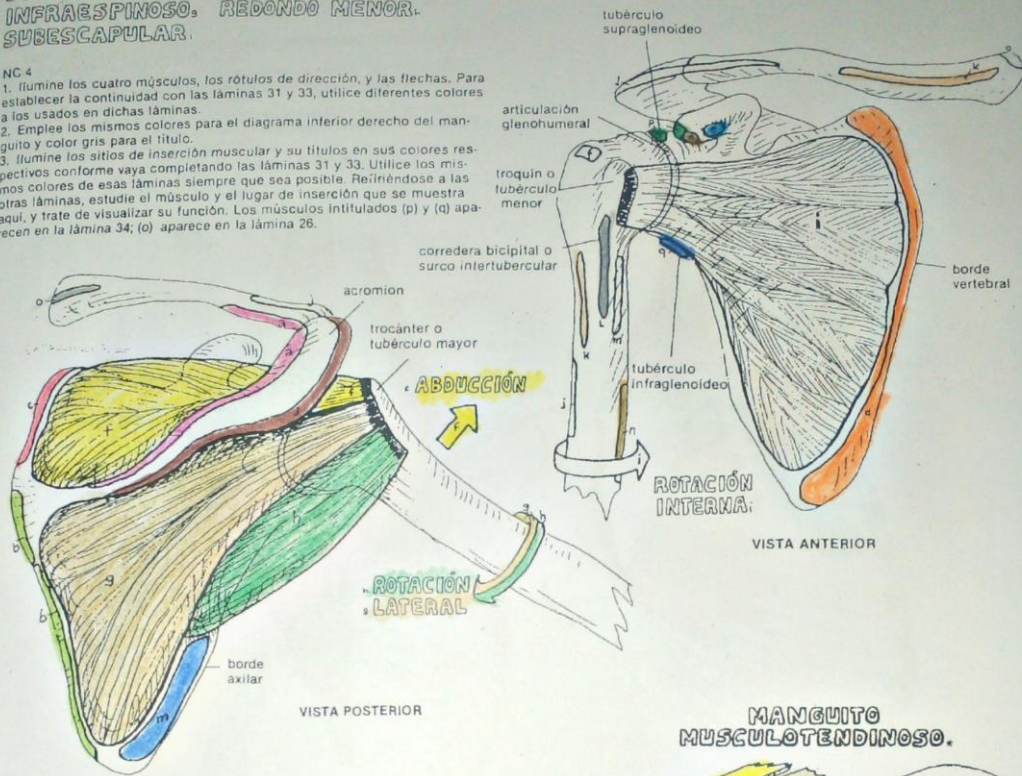
Noemi concepción puerto Antonio



**SISTEMA MUSCULAR/ MIEMBRO SUPERIOR**  
**MÚSCULOS DEL MANGUITO MUSCULOTENDINOSO.**  
**SUPRAESPINOSO.**  
**INFRAESPINOSO.**  
**REDONDO MENOR.**  
**SUBESCAPULAR.**

NC 4

1. Ilumine los cuatro músculos, los rótulos de dirección, y las flechas. Para establecer la continuidad con las láminas 31 y 33, utilice diferentes colores a los usados en dichas láminas.
2. Emplee los mismos colores para el diagrama inferior derecho del manguito y color gris para el título.
3. Ilumine los sitios de inserción muscular y su títulos en sus colores respectivos conforme vaya completando las láminas 31 y 33. Utilice los mismos colores de esas láminas siempre que sea posible. Refiriéndose a las otras láminas, estudie el músculo y el lugar de inserción que se muestra aquí, y trate de visualizar su función. Los músculos intitulados (p) y (q) aparecen en la lámina 34; (o) aparece en la lámina 26.



**INSERCIÓNES MUSCULARES:**

**TRAPECIO.**  
**ROMBOIDES.**  
**ELEVADOR DE LA ESCÁPULA.**  
**SERRATO MAYOR.**  
**PECTORAL MENOR.**

**DELTOIDES.**  
**PECTORAL MAYOR.**  
**DORSAL ANCHO.**  
**REDONDO MAYOR.**  
**CORACOBRAQUIAL.**

**ESTERNOCLEIDOMASTOIDEO.**

**BICEPS BRAQUIAL.**  
**TRÍCEPS BRAQUIAL.**

La cavidad de la articulación glenohumeral es demasiado plana para ofrecer seguridad a la cabeza del húmero, de ahí que tenga que estar reforzada por músculo para dar soporte activo y, a pesar de ello, permitir una buena movilidad. Los cuatro músculos que la refuerzan surgen de la escápula y cruzan la articulación al nivel de ésta para ir a insertarse cerca de la cabeza. La escápula está asegurada por los cinco músculos de la estabilización escapular y ofrece una plataforma estable de donde se originan estos músculos. Como puede verse, los músculos forman un "manguito" musculotendinoso alrededor de la cabeza humeral. Dos de los cuatro músculos (g, h) son rotadores laterales; (f) es un rotador interno o medial, de ahí que sea común nombrar a este grupo de músculos, manguito rotador; (i) es un abductor de la articulación glenohumeral. Con la articulación, segura contra dislocación, los múltiples músculos que dan movimiento al brazo pueden actuar para proporcionar una movilidad ilimitada. Los orígenes y/o inserciones de todos los movilizados de la articulación del hombro pueden visualizarse en esta lámina en su relación con el manguito musculotendinoso. El dibujo de la derecha (que debe ser iluminado gris\*) es un concepto esquemático de los cuatro tendones que actúan en el manguito.

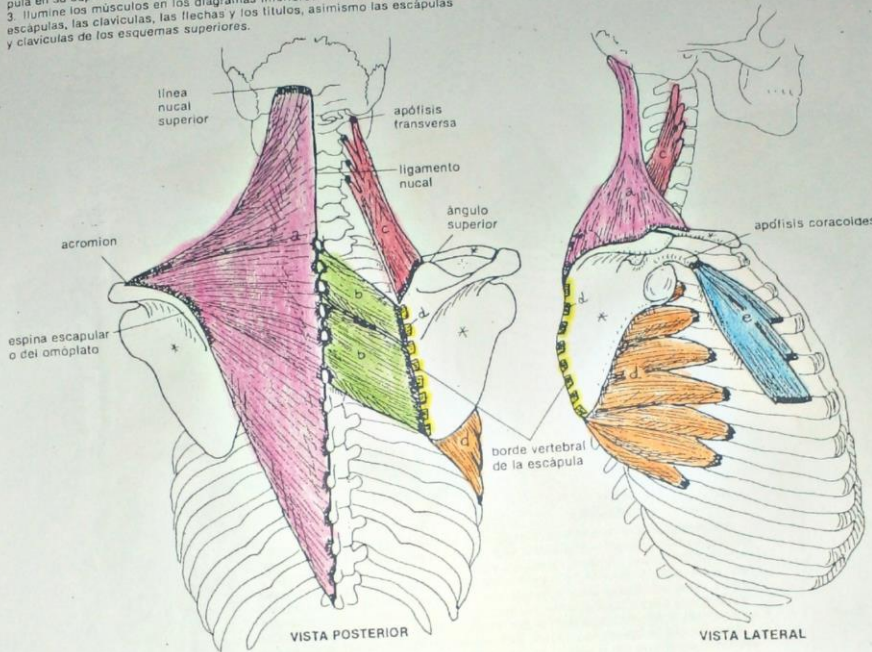
Noem Concepción Puerto Antena



**SISTEMA MUSCULAR/ MIEMBRO SUPERIOR**  
**MÚSCULOS DE LA ESTABILIZACIÓN ESCAPULAR.**  
**TRAPECIO. ROMBOIDES. ELEVADOR DE LA ESCÁPULA.**  
**SERRATO MAYOR. PECTORAL MENOR.**

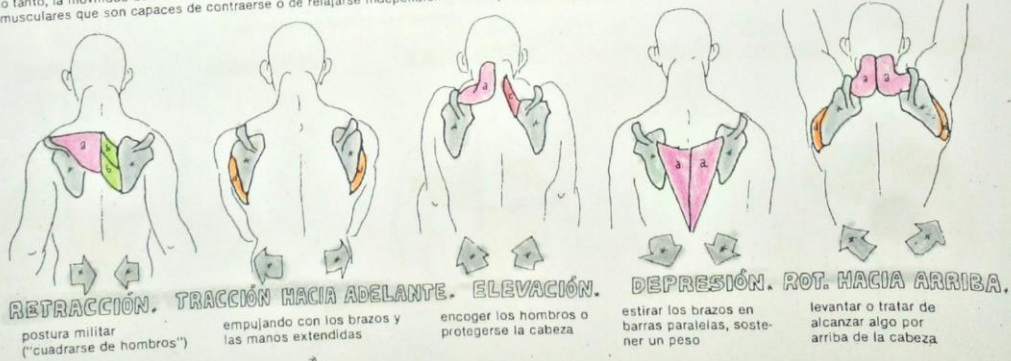
NC 5

1. Esta lámina y las dos siguientes deben considerarse juntas, utilizando diferentes colores para cada músculo.
2. Ilumine los cinco músculos. Incluya el borde cortado del serrato mayor o anterior, el cual presenta una inserción en el borde vertebral de la escápula en su superficie anterior o costal.
3. Ilumine los músculos en los diagramas inferiores. Coloree de gris las escápulas, las clavículas, las flechas y los títulos, asimismo las escápulas y clavículas de los esquemas superiores.



Los músculos que usted está iluminando en esta lámina son los responsables del soporte de la escápula y de la clavícula. La única unión ósea que tienen estos huesos con el esqueleto axial se da en la articulación esternoclavicular, de ahí que requieran de un soporte. Consecuencia de esta ternoclavicular muscular del cinturón escapular es la movilidad escapular y estabilidad. Dentro de un músculo existen grupos musculares que son capaces de contraerse o de relajarse independien-

temente. De ahí que, como puede observarse en los diagramas inferiores, las fibras medias del trapecio son retractores efectivos, mientras que las fibras superiores elevan y ayudan en la rotación de la escápula, y las fibras inferiores son depresoras de la misma. El pectoral menor ayuda al serrato anterior en la tracción del omoplato hacia adelante, como cuando se empuja una pared; también ayuda en la depresión del hombro y la rotación hacia abajo de la escápula.



Neemi concepción puerto Antonio

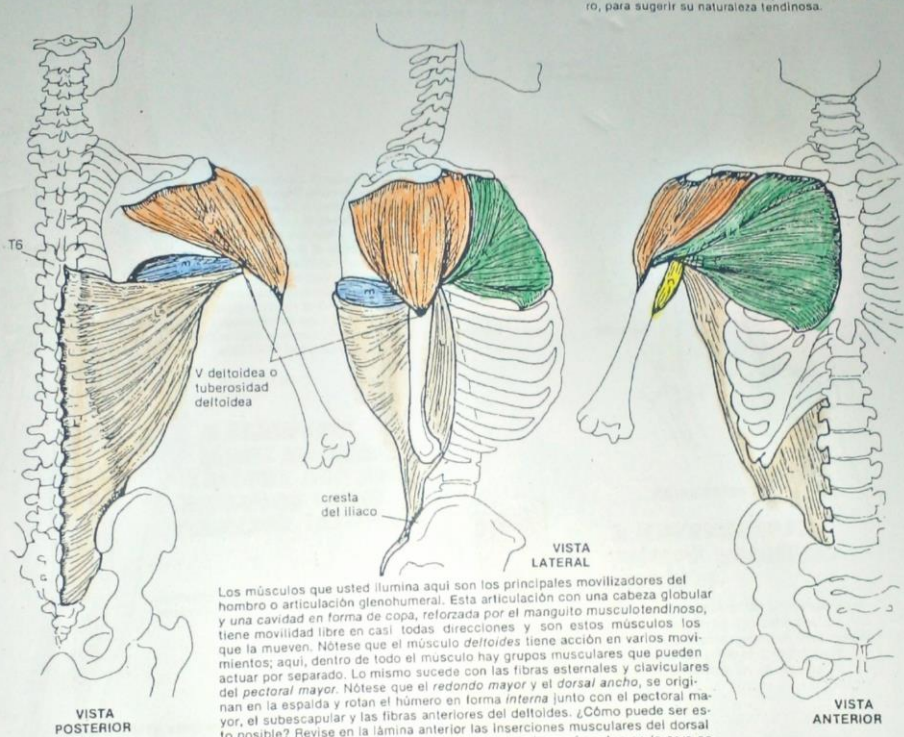
**SISTEMA MUSCULAR / MIEMBRO SUPERIOR**  
**MÚSCULOS QUE ACTÚAN EN LA ARTICULACIÓN DEL HOMBRO.**

LAMINA 33

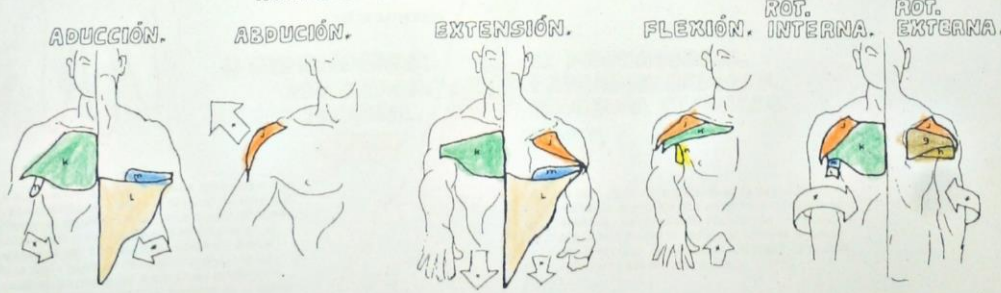
véanse también 15, 31, 32

**DELTOIDES, PECTORAL MAYOR,**  
**DORSAL ANCHO, REDONDO MAYOR,**  
**CORACOBRAQUIAL.**

1. Ilumine estos cinco músculos y los esquemas inferiores.
2. En el diagrama de rotación lateral, nótese la presencia del infraespinoso (g) y del redondo menor (h). Utilice el mismo color que en las láminas anteriores.
3. La fascia o aponeurosis del dorsal ancho (l') debe iluminarse con el mismo color, pero en tono más claro, para sugerir su naturaleza tendinosa.



Los músculos que usted ilumina aquí son los principales movilizados del hombro o articulación glenohumeral. Esta articulación con una cabeza globular y una cavidad en forma de copa, reforzada por el manguito musculotendinoso, tiene movilidad libre en casi todas direcciones y son estos músculos los que la mueven. Nótese que el músculo *deltoides* tiene acción en varios movimientos; aquí, dentro de todo el músculo hay grupos musculares que pueden actuar por separado. Lo mismo sucede con las fibras esternales y claviculares del *pectoral mayor*. Nótese que el *redondo mayor* y el *dorsal ancho*, se originan en la espalda y rotan el húmero en forma interna junto con el *pectoral mayor*, el *subescapular* y las fibras anteriores del *deltoides*. ¿Cómo puede ser esto posible? Revise en la lámina anterior las inserciones musculares del *dorsal ancho* y el *redondo mayor* y verá que estos músculos se insertan en la cara anterior del húmero. Justo bajo la axila, cruzan desde la espalda hacia el frente del húmero, entre el húmero mismo y la cara lateral de la pared del tórax. Esto los hace rotadores internos, y no rotadores laterales como podría suponerse de primera intención. En los esquemas inferiores, el *biceps braquial* (flexor débil de la articulación del hombro) y el *triceps braquial* (extensor débil de la articulación del hombro) no se muestran.



Noemi Concepción Puerto Antonio

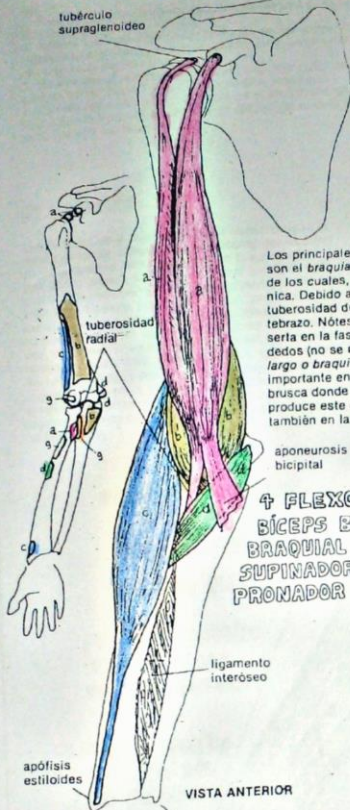


**SISTEMA MUSCULAR  
MÚSCULOS QUE ACTÚAN EN EL ANTEBRAZO.**

véanse también 15, 16, 32, 35

NC 8

1. Ilumine los cuatro flexores, luego sus inserciones en el diagrama de la izquierda.
2. Haga lo mismo con los extensores, sombreando el tendón del tríceps con un tono claro.
3. Ilumine los dos supinadores, los dos pronadores y las flechas direccionales. La inserción del supinador se incluye en el diagrama de inserciones de los flexores.



Los principales flexores de la articulación del codo son el *braquial anterior* o *braquial* y el *bíceps braquial*, de los cuales, el primero tiene la mejor ventaja mecánica. Debido a la manera de inserción del bíceps en la tuberosidad del radio, también es un supinador del antebrazo. Nótese la aponeurosis bicipital, la cual se inserta en la fascia profunda del flexor común de los dedos (no se muestra) en el antebrazo. El *supinador largo* o *braquiorradial* ha mostrado tener una acción importante en la flexión del codo y en la extensión brusca donde contrarresta la fuerza centrífuga que produce este movimiento. El *pronador redondo* ayuda también en la flexión del codo.

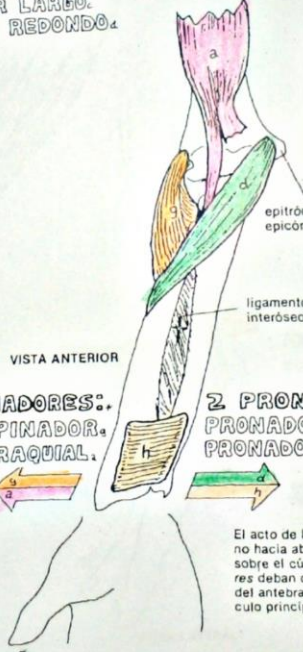
- 4 FLEXORES:**  
**BÍCEPS BRAQUIAL.**  
**BRAQUIAL ANTERIOR.**  
**SUPINADOR LARGO.**  
**PRONADOR REDONDO.**



- 2 SUPINADORES:**  
**SUPINADOR.**  
**BÍCEPS BRAQUIAL.**

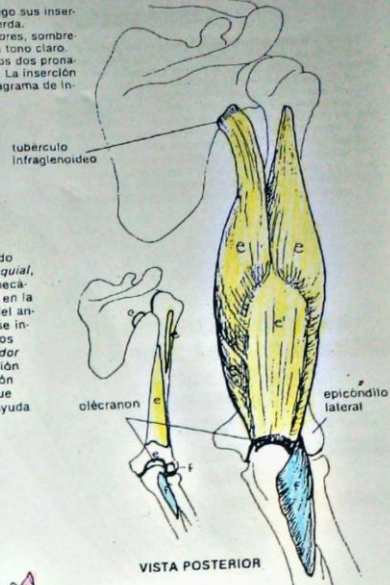


La supinación es una acción de gran poder, utilizada cuando se aprieta la tapa de un bote o al ajustar un tornillo con un desarmador. El *supinador corto* o *supinador* que se origina en el epicóndilo del húmero y la superficie lateral, de la parte superior del cúbito o ulna (no se muestra), envuelve las superficies posterior y lateral del radio para ir a insertarse en el borde lateral de este hueso.



- 2 PRONADORES:**  
**PRONADOR REDONDO.**  
**PRONADOR CUADRADO.**

El acto de la pronación lleva la palma de la mano hacia abajo. Ya que es el radio el que rota sobre el cúbito, resulta lógico que los *pronadores* deban cruzar al radio por la parte anterior del antebrazo. El *pronador cuadrado* es el músculo principal en esta acción.



- 2 EXTENSORES:**  
**TRÍCEPS BRAQUIAL.**  
**ANCONEO.**

El extensor principal del antebrazo es el *tríceps braquial* de tres cabezas. El *ancóneo* menor, ayuda en esta función. El *tríceps*, así como el *bíceps* puede sentirse fácilmente en ud. mismo.

Naomi Concepción Puerto Antonio

**SISTEMA MUSCULAR/ MIEMBRO SUPERIOR**  
**MÚSCULOS QUE ACTÚAN EN LA MUÑECA, MANO Y DEDOS.**

LAMINA 35

véanse también 15, 16, 34, 36

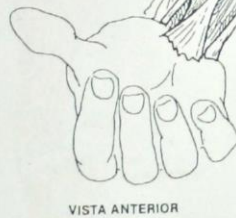NC 14

1. Esta lámina y la siguiente deben considerarse y, de ser posible, iluminarse juntas.
2. Ilumine los títulos del flexor profundo de los dedos (n) el cual es demasiado profundo para ser mostrado, pero cuyos tendones se iluminarán en la siguiente lámina.
3. Nótese que el nombre del músculo segundo radial aparece denominado como "breve" y se ilumina de diferente color.
4. Coloree los músculos que actúan en el pulgar, incluyendo la flecha que representa el flexor largo del pulgar, el cual se muestra en la vista de los flexores.

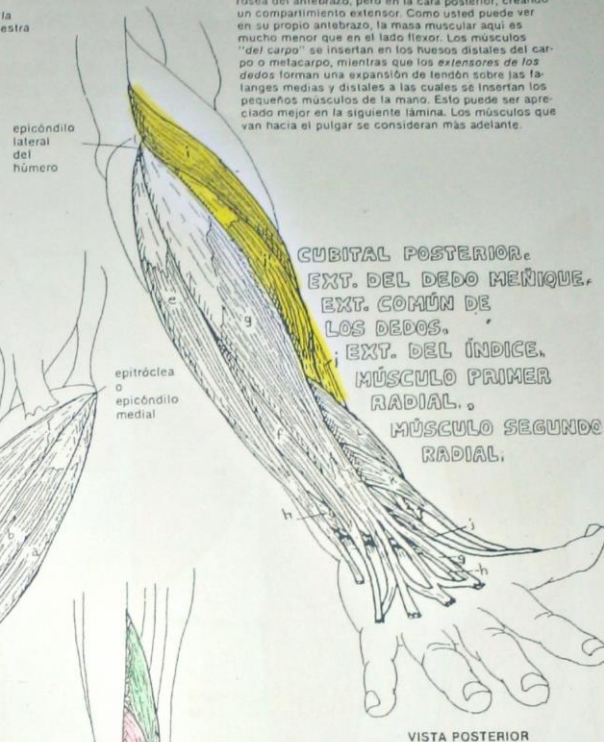
**FLEXORES.**

Los flexores de la muñeca y de los dedos ocupan la mayor parte del compartimiento anterior del antebrazo, originándose como un grupo, en la epitróclea o epicóndilo medial, la porción superior del radio y el cubito, y la membrana interósea. Cruzando la articulación de la muñeca, los músculos del "carpo" van a insertarse en los huesos carpianos distales o los metacarpianos, mientras que los dos flexores de los dedos, uno inmediatamente por debajo del otro compartiendo el mismo túnel y recubrimiento, llegan hasta las falange distal y media. El palmar menor o largo, el cual no existe en un 10% de la población, emerge con el tejido conectivo de la palma (aponeurosis). Véase la siguiente lámina para la continuación de los flexores de los dedos.

CUBITAL ANTERIOR.  
 PALMAR MENOR.  
 PALMAR MAYOR.  
 FLEXOR COMÚN SUPERFICIAL DE LOS DEDOS.  
 FLEXOR COMÚN PROFUNDO DE LOS DEDOS.

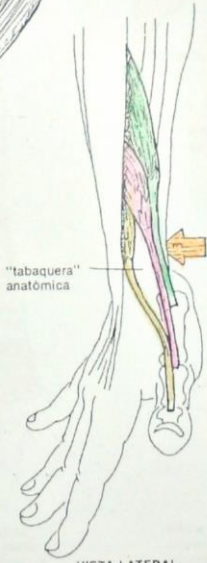


VISTA ANTERIOR



CUBITAL POSTERIOR.  
 EXT. DEL DEDO MENIQUE.  
 EXT. COMÚN DE LOS DEDOS.  
 EXT. DEL ÍNDICE.  
 MÚSCULO PRIMER RADIAL.  
 MÚSCULO SEGUNDO RADIAL.

VISTA POSTERIOR



VISTA LATERAL

**EXTENSORES.**

Los extensores surgen del epicóndilo lateral y las porciones superiores de los huesos y la membrana interósea del antebrazo, pero en la cara posterior, creando un compartimiento extensor. Como usted puede ver en su propio antebrazo, la masa muscular aquí es mucho menor que en el lado flexor. Los músculos "del carpo" se insertan en los huesos distales del carpo o metacarpo, mientras que los extensores de los dedos forman una expansión de tendón sobre las falanges medias y distales a las cuales se insertan los pequeños músculos de la mano. Esto puede ser apreciado mejor en la siguiente lámina. Los músculos que van hacia el pulgar se consideran más adelante.

**ACTUANDO EN EL PULGAR.**

Estos cuatro músculos actúan sobre el pulgar en conjunción con los músculos intrínsecos que se dibujan en la siguiente lámina. El flexor largo del pulgar es un miembro del compartimiento flexor, localizado a un lado del flexor profundo de los dedos; su tendón se ve mejor en la siguiente lámina. Los dos extensores del pulgar y el abductor crean una pequeña depresión en la piel de la base del pulgar, en la parte lateral: la "tabaquera" anatómica. Estos cuatro músculos se insertan en la base del metacarpiano y las dos falanges, como se muestra.

EXT. LARGO DEL PULGAR.  
 EXT. CORTO DEL PULGAR.  
 ABDUCTOR LARGO DEL PULGAR.  
 FLEXOR LARGO DEL PULGAR.

Noemi Concepción Puerto Antonio



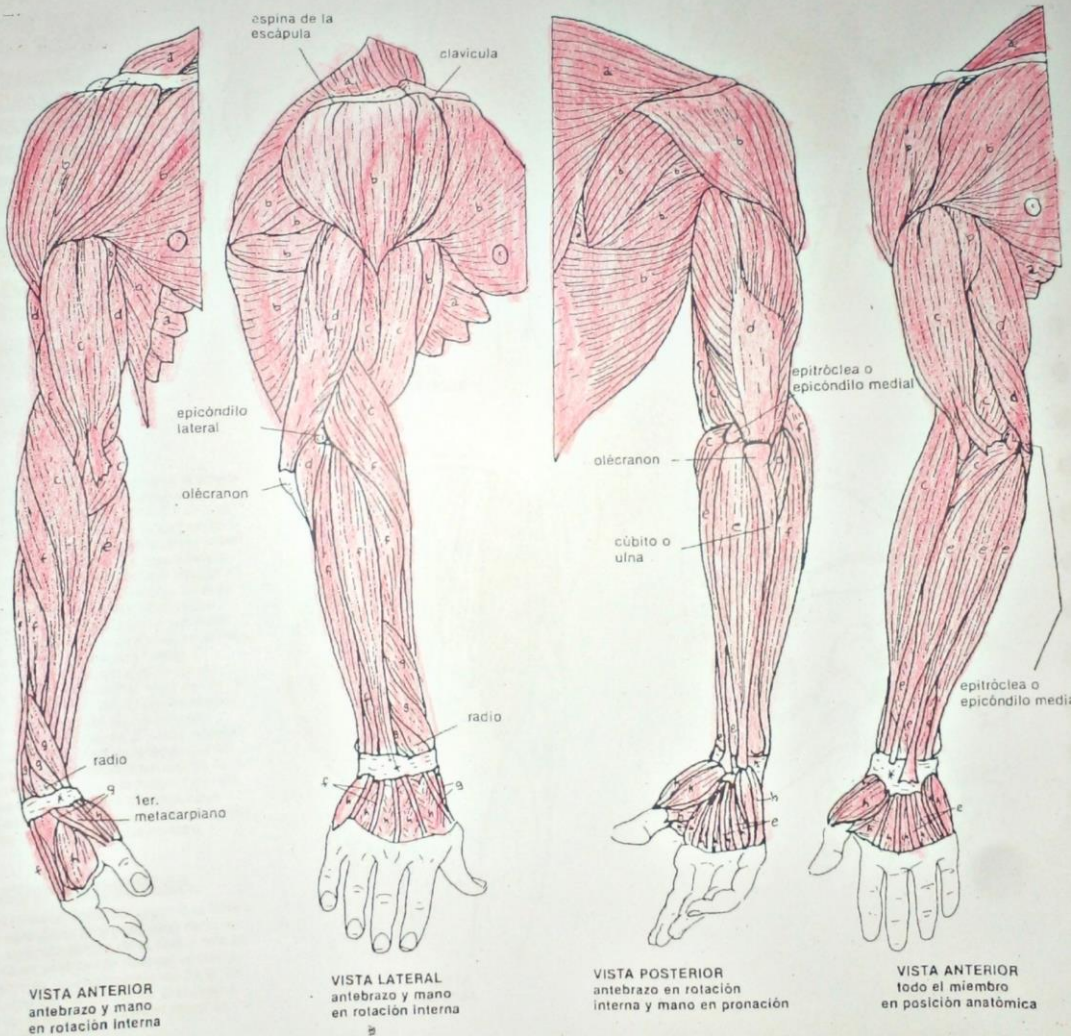
**SISTEMA MUSCULAR/MIEMBRO SUPERIOR  
RESUMEN DE LOS GRUPOS MUSCULARES.**

LAMINA 37

NC 8

1. Ilumine los músculos de cada grupo funcional de un solo color.
2. Los músculos que se muestran son los músculos superficiales del miembro superior, muchos de los cuales puede ver o sentir en usted mismo. No se muestran los músculos más profundos que se encuentran por debajo de aquéllos.

MÚSCULOS QUE ACTÚAN EN LA ESCÁPULA.  
 MÚSCULOS QUE ACTÚAN EN LA ARTICULACIÓN DEL HOMBRO.  
 FLEXORES DE LA ARTICULACIÓN DEL CODO.  
 EXTENSORES DE LA ARTICULACIÓN DEL CODO.  
 FLEXORES DE LA MUÑECA, MANO Y DEDOS.  
 EXTENSORES DE LA MUÑECA, MANO Y DEDOS.  
 MÚSCULOS DEL ANTEBRAZO QUE ACTÚAN EN EL PULGAR.  
 MÚSCULOS DE LA MANO.



Neemí Concepción Posito Antonio

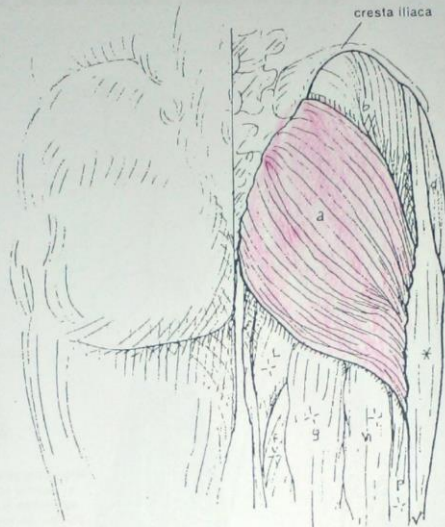**SISTEMA MUSCULAR/ MIEMBRO INFERIOR**  
**MÚSCULOS DE LA REGIÓN GLÚTEA.**

LAMINA 38

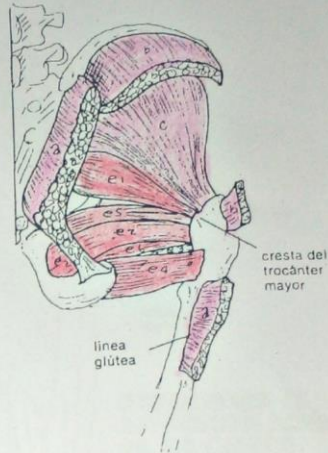
veanse también 19, 39, 40, 41

- NC 5  
 1. Ilumine ésta y las siguientes tres láminas juntas, pero con colores diferentes.  
 2. Ilumine los cuatro primeros músculos. Incluya las inserciones y las flechas de movimiento del diagrama inferior derecho.  
 3. Ilumine los seis rotadores laterales profundos. Utilice el mismo color para los seis músculos y sus inserciones y flechas en el diagrama antes mencionado.  
 4. Ilumine el tracto ilirotibial de color gris.  
 5. Le recomendamos no iluminar el resto de músculos con letra que se encuentran en el muslo. Las letras corresponden a músculos de las siguientes láminas y sólo se encuentran en ésta para referencia.

- GLÚTEO MAYOR.
- GLÚTEO MEDIO.
- GLÚTEO MENOR.
- TENSOR DE LA FASCIA LATA.
- 6 ROTADORES LATERALES PROFUNDOS:
- PIRIFORME.
- OBTURADOR INTERNO.
- OBTURADOR EXTERNO.
- CUADRADO CRURAL.
- GÉMINO SUPERIOR.
- GÉMINO INFERIOR.



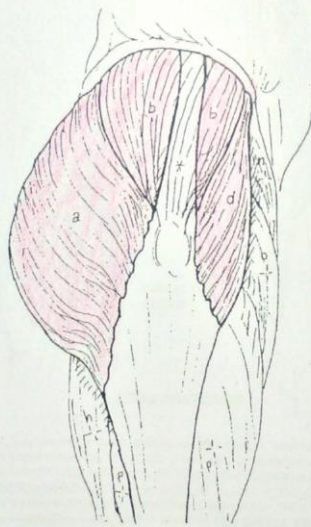
VISTA POSTERIOR



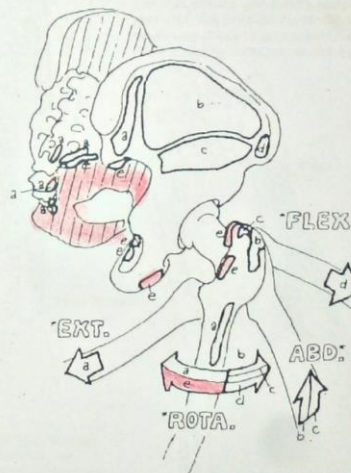
Los músculos de la nalga trabajan la articulación de la cadera y como puede verse, son responsables por la extensión, abducción y rotación del fémur. El tensor de la fascia lata, a pesar de ser parte del compartimiento flexor del muslo, es considerado también parte de la región glútea debido a sus inserciones y a su inervación. El estudio cuidadoso del diagrama inferior derecho, después de iluminado, le permitirá entender la función de los músculos glúteos. El *glúteo medio* es un estabilizador de la cadera muy importante y un músculo postural, ya que mantiene el nivel de las caderas al caminar o correr. El *glúteo mayor*, a menudo de un grosor de 2.5 cm más, juega un papel importante al correr o escalar. Existe una cantidad variable de grasa en la fascia por debajo de esta región, lo que da diferente forma a la nalga. Los *rotadores laterales profundos* corresponden hasta cierto grado al manguito musculotendinoso de la articulación del hombro.

**TRACTO ILIOTIBIAL.**

El *tracto ilirotibial* corre del iliaco a la tibia y ayuda a estabilizar la articulación de la rodilla. El músculo *tensor de la fascia lata* (d) se inserta en esta banda fibrosa, tensándola. El tracto es un engrosamiento de la fascia profunda del muslo. Se ha diseccionado a nivel de la nalga para visualizar mejor la musculatura.



VISTA LATERAL



Noemi Concepción Puerto Antonio



**SISTEMA MUSCULAR / MIEMBRO INFERIOR**  
**MÚSCULOS DE LA PARTE POSTERIOR DEL MUSLO.**

**SEMI-MEMBRANOSO.**  
**SEMI-TENDINOSO.**  
**BÍCEPS CRURAL.**

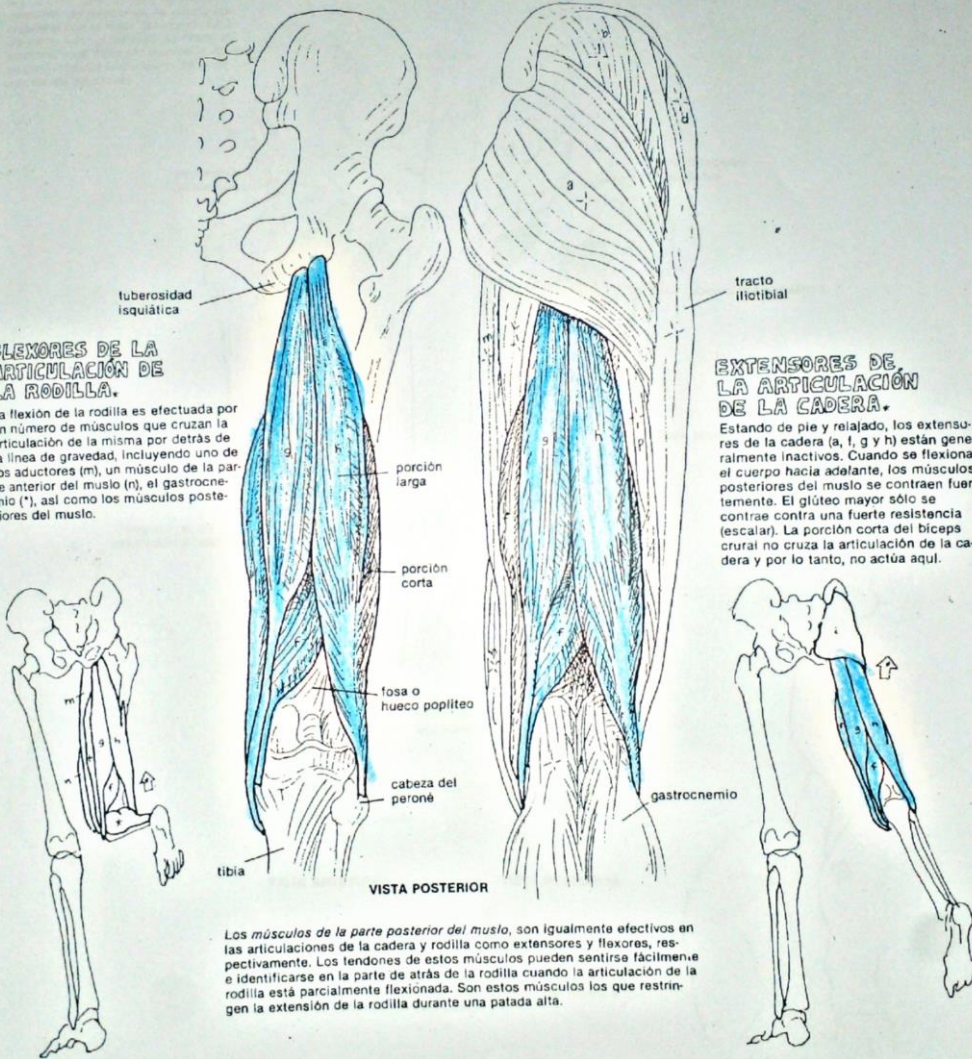
- NC 3  
 1. Ilumine los tres músculos, así como los diagramas inferiores.  
 2. Ilumine los otros músculos con los colores utilizados en el muslo en láminas anteriores a esta. En el diagrama de flexores, nótese que los gemelos o músculo gastrocnemio de la pierna deben iluminarse de color gris.  
 3. No ilumine los otros músculos que llevan letra, ya que se encuentran en esta lámina sólo para referencia. Las letras corresponden a músculos de las láminas 38, 40 y 41.

**FLEXORES DE LA ARTICULACIÓN DE LA RODILLA.**

La flexión de la rodilla es efectuada por un número de músculos que cruzan la articulación de la misma por detrás de la línea de gravedad, incluyendo uno de los aductores (m), un músculo de la parte anterior del muslo (n), el gastrocnemio (\*), así como los músculos posteriores del muslo.

**EXTENSORES DE LA ARTICULACIÓN DE LA CADERA.**

Estando de pie y relajado, los extensores de la cadera (a, f, g y h) están generalmente inactivos. Cuando se flexiona el cuerpo hacia adelante, los músculos posteriores del muslo se contraen fuertemente. El glúteo mayor sólo se contrae contra una fuerte resistencia (escalar). La porción corta del bíceps crural no cruza la articulación de la cadera y por lo tanto, no actúa aquí.



Los músculos de la parte posterior del muslo, son igualmente efectivos en las articulaciones de la cadera y rodilla como extensores y flexores, respectivamente. Los tendones de estos músculos pueden sentirse fácilmente e identificarse en la parte de atrás de la rodilla cuando la articulación de la rodilla está parcialmente flexionada. Son estos músculos los que restringen la extensión de la rodilla durante una patada alta.

Noemi Concepción Puerto Antonio



**SISTEMA MUSCULAR/ MIEMBRO INFERIOR  
MÚSCULOS DE LA PARTE INTERNA DEL MUSLO (ADUCTORES).**

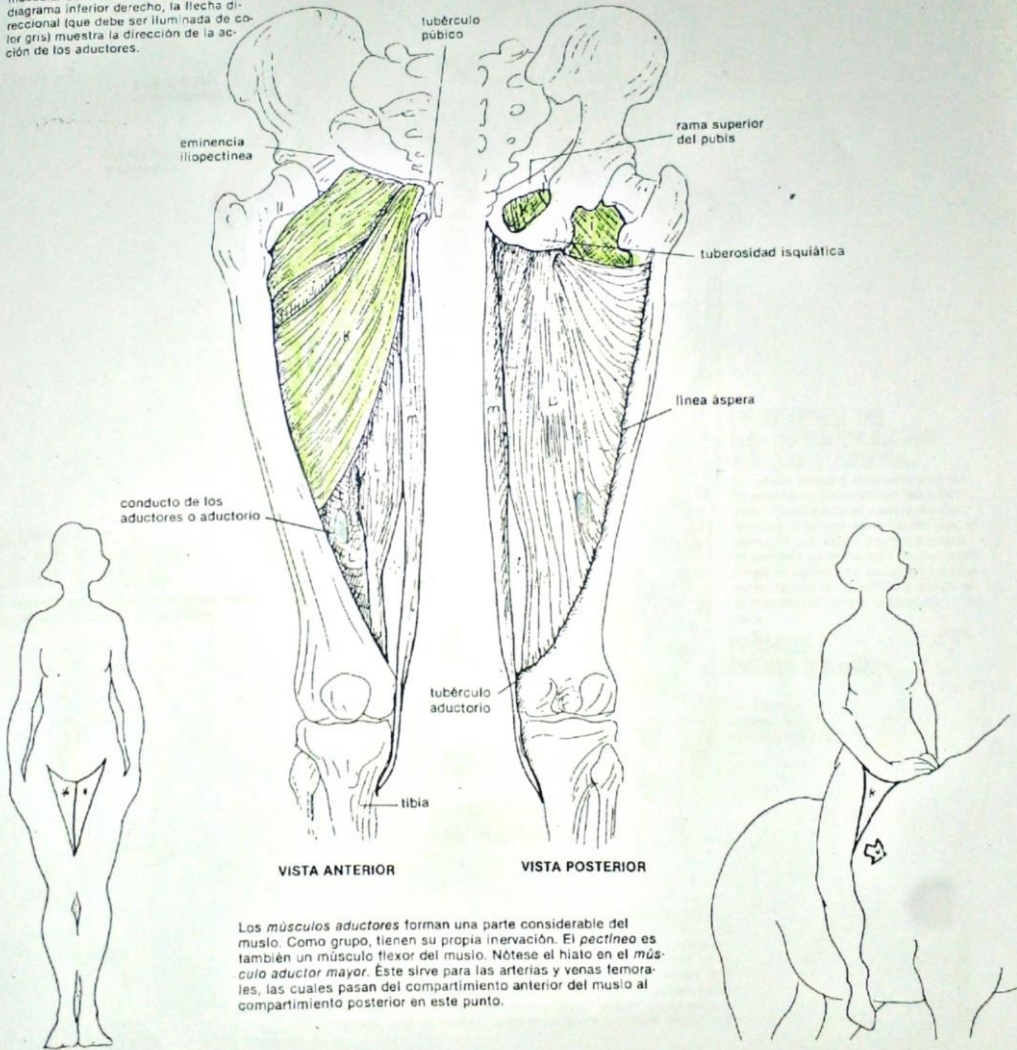
LÁMINA 40

véanse también 38, 39, 41

**PECTÍNEO.  
ADUCTOR MENOR.  
ADUCTOR MEDIANO.  
ADUCTOR MAYOR.  
RECTO INTERNO.**

NC 5

1. Ilumine los cinco músculos siguientes.
2. En las figuras de las esquinas inferiores, ilumine las masas de los aductores de color gris. Estos diagramas muestran las relaciones de este grupo muscular con el resto del muslo. En el diagrama inferior derecho, la flecha direccional (que debe ser iluminada de color gris) muestra la dirección de la acción de los aductores.



Los *músculos aductores* forman una parte considerable del muslo. Como grupo, tienen su propia inervación. El *pectíneo* es también un músculo flexor del muslo. Nótese el hiato en el *músculo aductor mayor*. Este sirve para las arterias y venas femorales, las cuales pasan del compartimiento anterior del muslo al compartimiento posterior en este punto.

Noemi Concepción Pezto Antonio



MÚSCULOS DE LA PARTE ANTERIOR DEL MUSLO.

véanse también 28, 38, 39, 40, 89

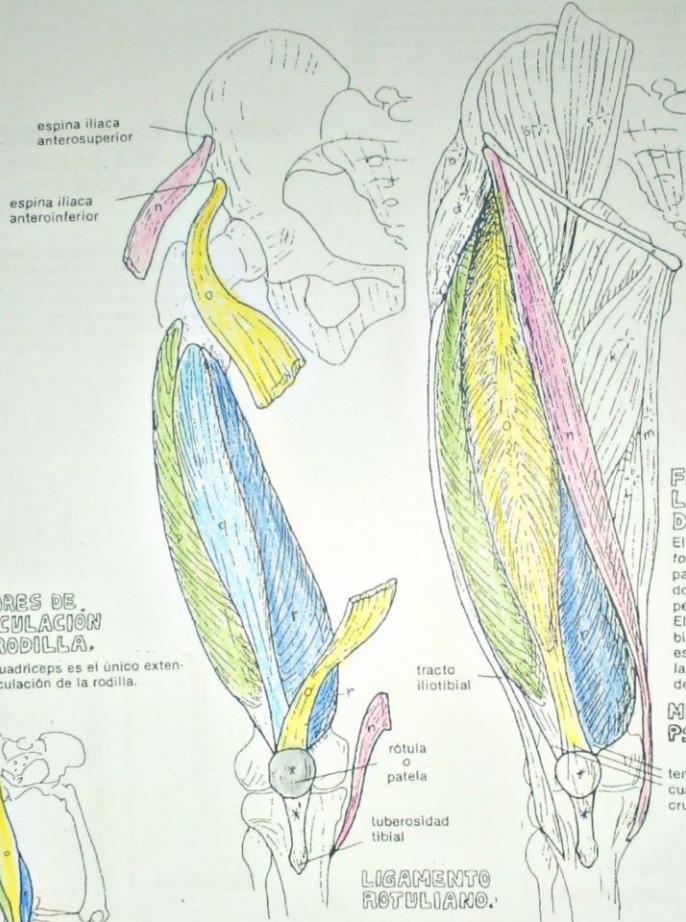
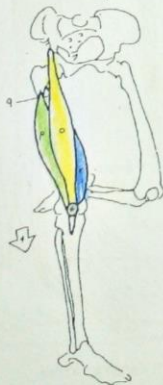
SARTORIO.  
 CUADRÍCEPS CRURAL:  
 RECTO ANTERIOR.  
 VASTO EXTERNO.  
 VASTO INTERMEDIO.  
 VASTO INTERNO.

NC 6

1. Ilumine el sartorio y los cuatro músculos del cuádriceps en colores diferentes. Incluyendo su participación en los diagramas funcionales de las esquinas inferiores.
2. Ilumine el músculo iliopsoas o psoas iliaco, así como su título, que se encuentran en el diagrama de la esquina inferior derecha.
3. Ilumine de color gris la rótula y el ligamento rotuliano.

EXTENSORES DE LA ARTICULACIÓN DE LA RODILLA.

El músculo cuádriceps es el único extensor de la articulación de la rodilla.



LIGAMENTO ROTULIANO.

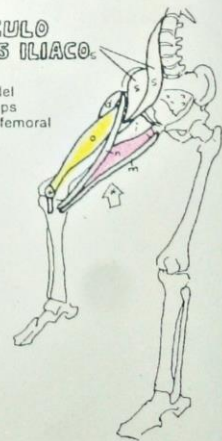
El músculo cuádriceps crural o femoral consta en su origen de cuatro masas musculares: recto anterior o femoral que sale de la espina iliaca como se muestra, el vasto externo y vasto interno de la línea áspera en la cara posterior del fémur, y el crural o vasto intermedio que sale de la porción anterior del fémur. Los cuatro convergen en un sólo tendón que se inserta en la tuberosidad tibial. La rótula o patela es un hueso sesamoideo que se desarrolla dentro del tendón; de ahí que en un sentido estricto, el tendón, que se encuentra entre la rótula y la tibia, es un ligamento.

FLEXORES DE LA ARTICULACIÓN DE LA CADERA.

El psoas iliaco o iliopsoas y el recto anterior o femoral son los principales flexores de la cadera ayudados por el tensor de la fascia lata, el pectíneo y el recto interno o grácil. El sartorio se considera un flexor débil de la cadera, su principal función es la flexión de la rodilla y ayuda en la rotación externa o lateral de la cadera.

MÚSCULO PSOAS ILIACO.

tendón del cuádriceps crural o femoral



Noemi Concepción Puerto Antonio

MÚSCULOS DE LA PARTE LATERAL Y ANTERIOR DE LA PIERNA.

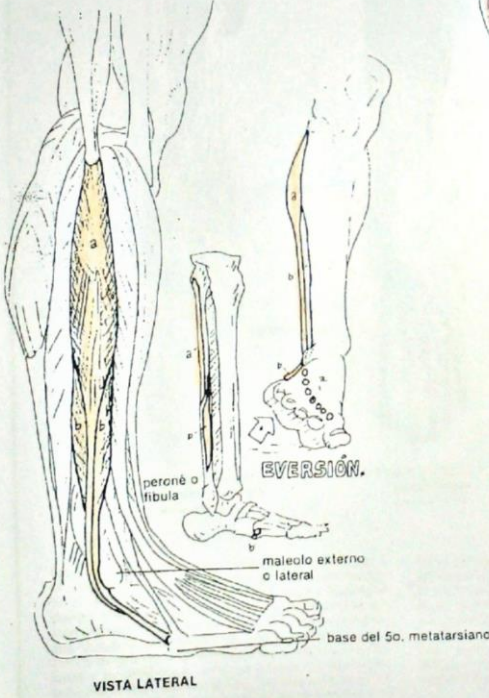
véanse también 20, 43, 44

NC 6

- 1. Ilumine los dos músculos de la parte lateral de la pierna del esquema grande de la izquierda y en los dos diagramas que muestran las inserciones y movimientos.
- 2. Ilumine los cuatro músculos de la parte anterior de la pierna y en los tres diagramas que muestran las inserciones y función.

**PARTE LATERAL DE LA PIERNA.**  
**PERONEO LATERAL LARGO.**  
**PERONEO LATERAL CORTO.**

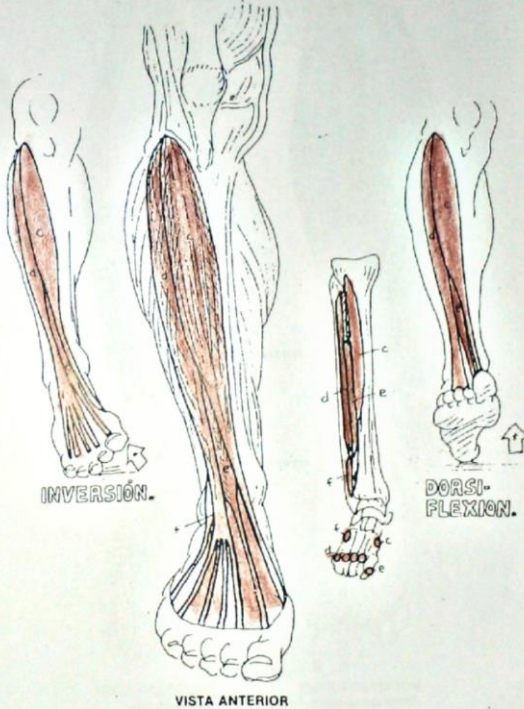
Los *músculos peroneales* son principalmente evertores del pie (véase el diagrama de eversión), pues como usted puede ver, estos músculos pasan hacia el borde externo y la porción inferior del pie. El *peroneo anterior o tercero* es, de hecho, parte del *extensor común o largo de los dedos*, pero puede tener cierta influencia en la eversión. Estos músculos pueden también proteger contra una inversión excesiva.



**PARTE ANTERIOR DE LA PIERNA (DORSIFLEXORES).**

- TIBIAL ANTERIOR.**
- EXTENSOR COMÚN DE LOS DEDOS.**
- EXTENSOR PROPIO DEL DEDO GROSERO.**
- PERONEO ANTERIOR.**

Estos músculos se encuentran en la porción anterolateral de la pierna, ya que el área antero-medial está ocupada por el cuerpo de la tibia. Cruzan varias articulaciones y son, por lo tanto, *dorsiflexores* del tobillo, así como *extensores* de los dedos del pie u orlajos. El *tibial anterior* cruza hacia el arco medial o interno del pie y es, por lo tanto, importante en la *inversión* del pie, así como en la *dorsiflexión* del tobillo.



Naemi Concepción Puerto Antonio



**SISTEMA MUSCULAR/MIEMBRO INFERIOR**  
**MÚSCULOS DE LA PARTE POSTERIOR DE LA PIERNA.**

**LÁMINA 43**

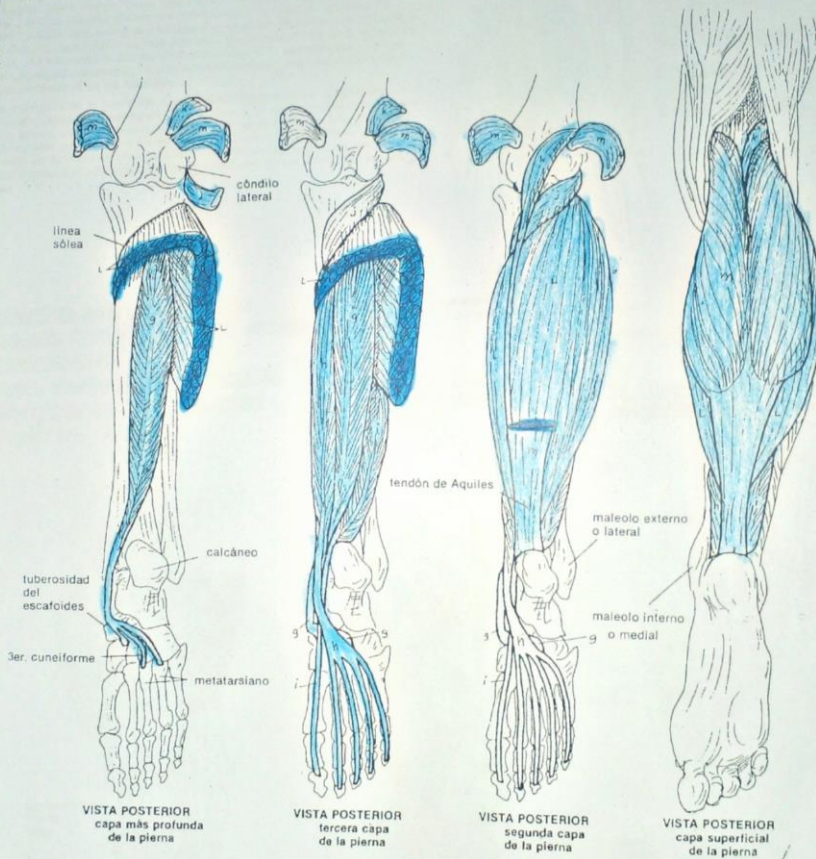
véanse también 20, 42

**TIBIAL POSTERIOR.**  
**FLEXOR COMÚN DE LOS DEDOS.**  
**FLEXOR LARGO DEL DEDO GRUESO.**  
**POPLÍTEO.**  
**PLANTAR DELGADO.**  
**SÓLEO.**  
**MÚSCULOS GEMELOS.**

NC 7

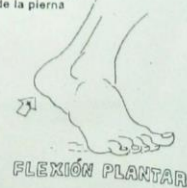1. Utilizando diferentes colores a los de la lámina precedente, ilumine cada músculo en dondequiera que aparezca en las vistas sucesivas de la cara posterior de la pierna. Ilumine también las inserciones de los músculos que fueron cortados para mostrar los músculos que se encuentran por debajo.

2. En estos esquemas, el pie se muestra con el tobillo en flexión plantar exagerada de manera que se vean mejor los tendones plantares.



Los músculos gemelos o gastrocnemio (2 cabezas) y el sóleo forman un músculo tripital que se inserta en el calcáneo (como tendón de Aquiles) y levanta el cuerpo sobre las cabezas de los metatarsianos (flexión plantar). Todos los demás músculos y tendones que cruzan la articulación del tobillo por detrás del centro de gravedad ayudan en esta acción. Los músculos y tendones que van a los ortijos los flexionan (articulaciones interfalángicas), por ello se llaman flexores de los dedos. La orientación de la inserción del

tibial posterior tiene influencia principalmente en las articulaciones intertarsales, haciendo de este músculo un invertor primario (véase lámina 42), así como un flexor plantar. El uso funcional de los términos flexión y extensión en la articulación del tobillo es confuso, a pesar de que hay una base embriológica firme para tal uso. Generalmente, los términos flexión plantar (flexión) y dorsiflexión (extensión) se utilizan para los movimientos de la articulación del tobillo.



Noemi Concepción Poeta Antonio

**SISTEMA MUSCULAR/MIEMBRO INFERIOR  
MÚSCULOS DEL PIE.**

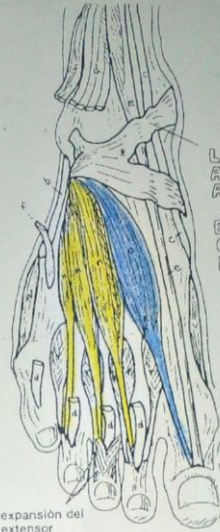
véanse también 21, 42, 43

NG 12

1. Si dispone de cerca de veintitún colores, utilice los colores de las dos láminas precedentes de la pierna, para iluminar los tendones de los músculos (a-i) dondequiera que aparezcan en esta página. Al relacionar estas tres láminas de la pierna y del pie una con las otras, avanzará en el entendimiento de las muchas relaciones estructurales que existen.
2. Si tiene menos de veintitún colores, deje los tendones (a-i) en blanco.
3. Ilumine los doce músculos del pie empezando con la vista dorsal y pasando después a las capas más profundas de los músculos plantares.

Los músculos de la mano y el pie son generalmente complementarios en estructura. Sin embargo, el pie está estructurado para soportar el peso corporal y proveer de una plataforma móvil en una variedad de terrenos. La mano, con sus dedos largos y huesos delgados es más bien una máquina o herramienta para funciones más precisas. En los esquemas de la superficie dorsal, los tendones largos de los flexores han sido cortados para ver las estructuras más profundas. A diferencia de la mano, hay músculos extensores intrínsecos en las falanges.

Los músculos de la superficie plantar están ordenados en aproximadamente cuatro capas (aquí se muestran tres capas), en conjunción con músculos de la pierna, que contribuyen con tendones hacia el pie, se crea una superficie estable considerablemente móvil. Los músculos intrínsecos del pie se ocupan en su mayoría en la estabilización de las articulaciones del pie al estar parado o al caminar o correr en cualquiera de las diferentes superficies.



LIGAMENTO ANULAR ANTERIOR DEL TARSO.

EXTENSOR CORTO DE LOS DEDOS.

EXTENSOR CORTO DEL DEDO GUESO.

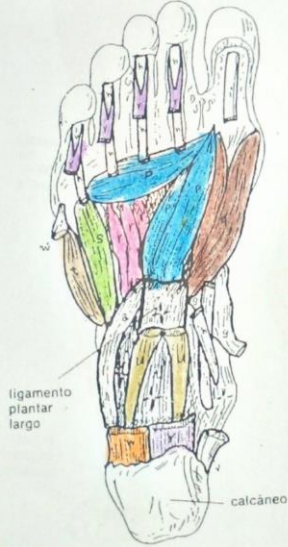expansión del extensor

SUPERFICIE DORSAL

ADUCTOR DEL DEDO GUESO.  
FLEXOR CORTO DEL DEDO GUESO.  
INTERÓSEOS.  
FLEX. CORTO DEL DEDO PEQUEÑO.  
OPONENTE DEL DEDO PEQUEÑO.  
CUADRADO PLANTAR.

ABDUCTOR DEL DEDO GUESO.  
ABD. DEL DEDO PEQUEÑO.  
LUMBRICALES.

FLEXOR CORTO PLANTAR.  
APONEUROSIS PLANTAR.



ligamento plantar largo

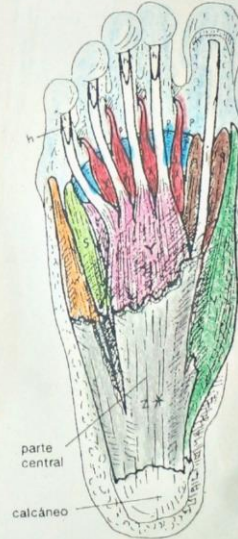calcáneo

SUPERFICIE PLANTAR  
capa profunda



ligamento plantar largo

SUPERFICIE PLANTAR  
capa intermedia



parte central  
calcáneo

SUPERFICIE PLANTAR  
capa superficial

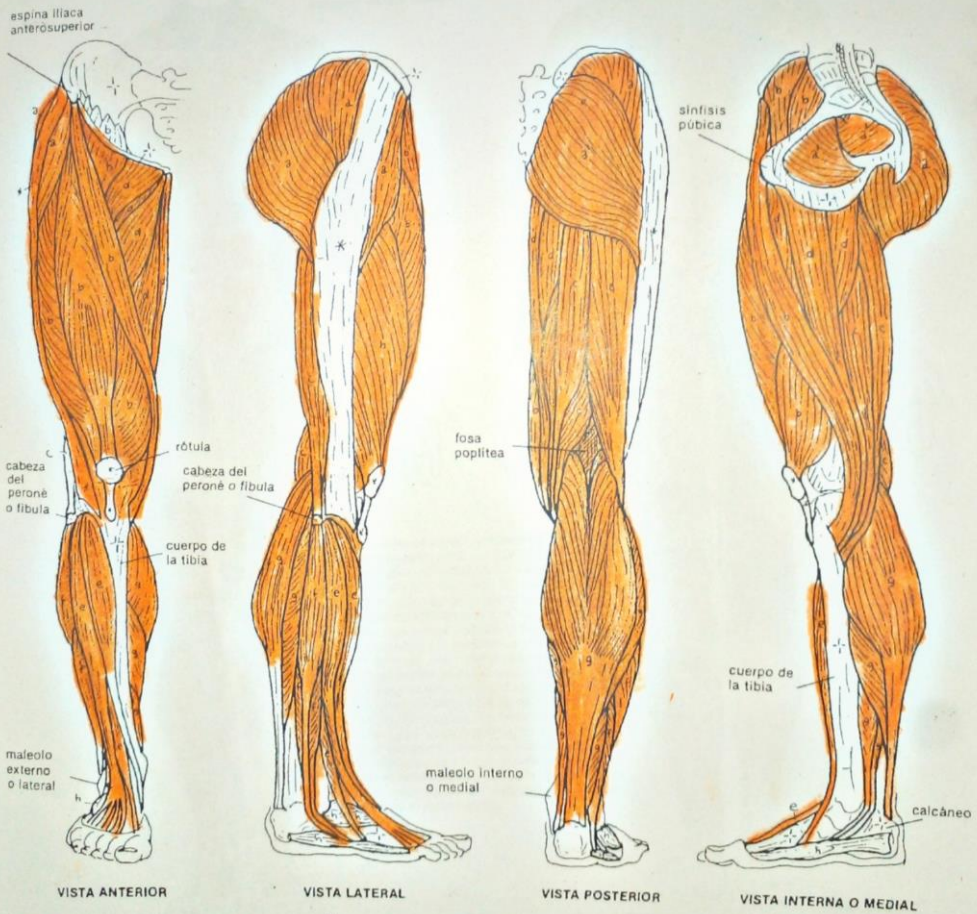
*Noemi concepción puerto Antero*



**SISTEMA MUSCULAR/ MIEMBRO INFERIOR**  
**REGIONES MUSCULARES.**

NC 8  
 1. Ilumine todos los músculos de cada región de un solo color.  
 2. Trate de identificar cada músculo dentro de una región. Nótese que dentro del hueso de la cadera en la vista interna, se muestran (a) dos músculos de la región glútea (rotadores laterales o externos).

**GLÚTEA.**  
**PARTE ANTERIOR DEL MUSLO.**  
**PARTE POSTERIOR DEL MUSLO.**  
**PARTE INTERNA DEL MUSLO.**  
**PARTE ANTERIOR DE LA PIERNA.**  
**PARTE LATERAL DE LA PIERNA.**  
**PARTE POSTERIOR DE LA PIERNA.**  
**PIE.**



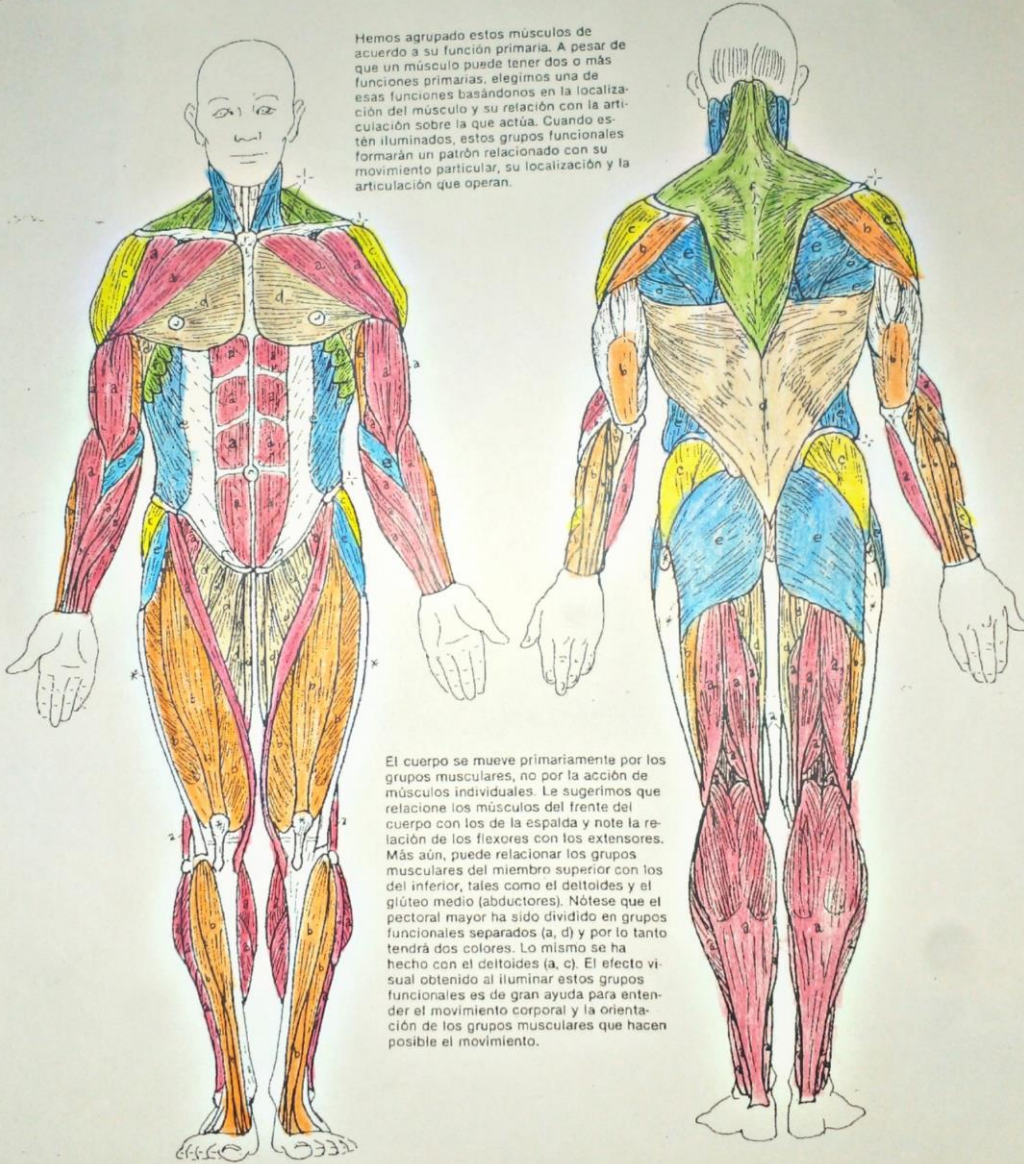
*como concepción propia Antonio*

**SISTEMA MUSCULAR/ REPASO DEL CUERPO  
FUNCIONES RELACIONADAS.**

- FLEXORES.
- EXTENSORES.
- ABDUCTORES.
- ADUCTORES.
- ROTADORES.
- ESTABILIZADORES DE LA ESCÁPULA.

NC 5  
1. Ilumine las seis áreas de funciones relacionadas con estos músculos superficiales del cuerpo.

Hemos agrupado estos músculos de acuerdo a su función primaria. A pesar de que un músculo puede tener dos o más funciones primarias, elegimos una de esas funciones basándonos en la localización del músculo y su relación con la articulación sobre la que actúa. Cuando estén iluminados, estos grupos funcionales formarán un patrón relacionado con su movimiento particular, su localización y la articulación que operan.



El cuerpo se mueve principalmente por los grupos musculares, no por la acción de músculos individuales. Le sugerimos que relacione los músculos del frente del cuerpo con los de la espalda y note la relación de los flexores con los extensores. Más aún, puede relacionar los grupos musculares del miembro superior con los del inferior, tales como el deltoides y el glúteo medio (abductores). Nótese que el pectoral mayor ha sido dividido en grupos funcionales separados (a, d) y por lo tanto tendrá dos colores. Lo mismo se ha hecho con el deltoides (a, c). El efecto visual obtenido al iluminar estos grupos funcionales es de gran ayuda para entender el movimiento corporal y la orientación de los grupos musculares que hacen posible el movimiento.

*No emi concepción puesto Antonio*



-NOEMI CONCEPCION PUERTO ANTONIO

- MAESTRA MARIA JOSE HERNANDEZ MENDEZ

-MORFOLOGIA

-TRABAJO DE LAMINAS