

UNIVERSIDAD

Mi Universidad

Cuadro Sinóptico



Nombre de alumnos: **Jaime Enrique Prats Gómez**
Email: **jimmyprats25@gmail.com**

Nombre del Tema: ➤ Elementos de Anatomía General y Topografía
Regiones de la cabeza, Regiones del abdomen, SNC

Parcial: **Primer 1°**

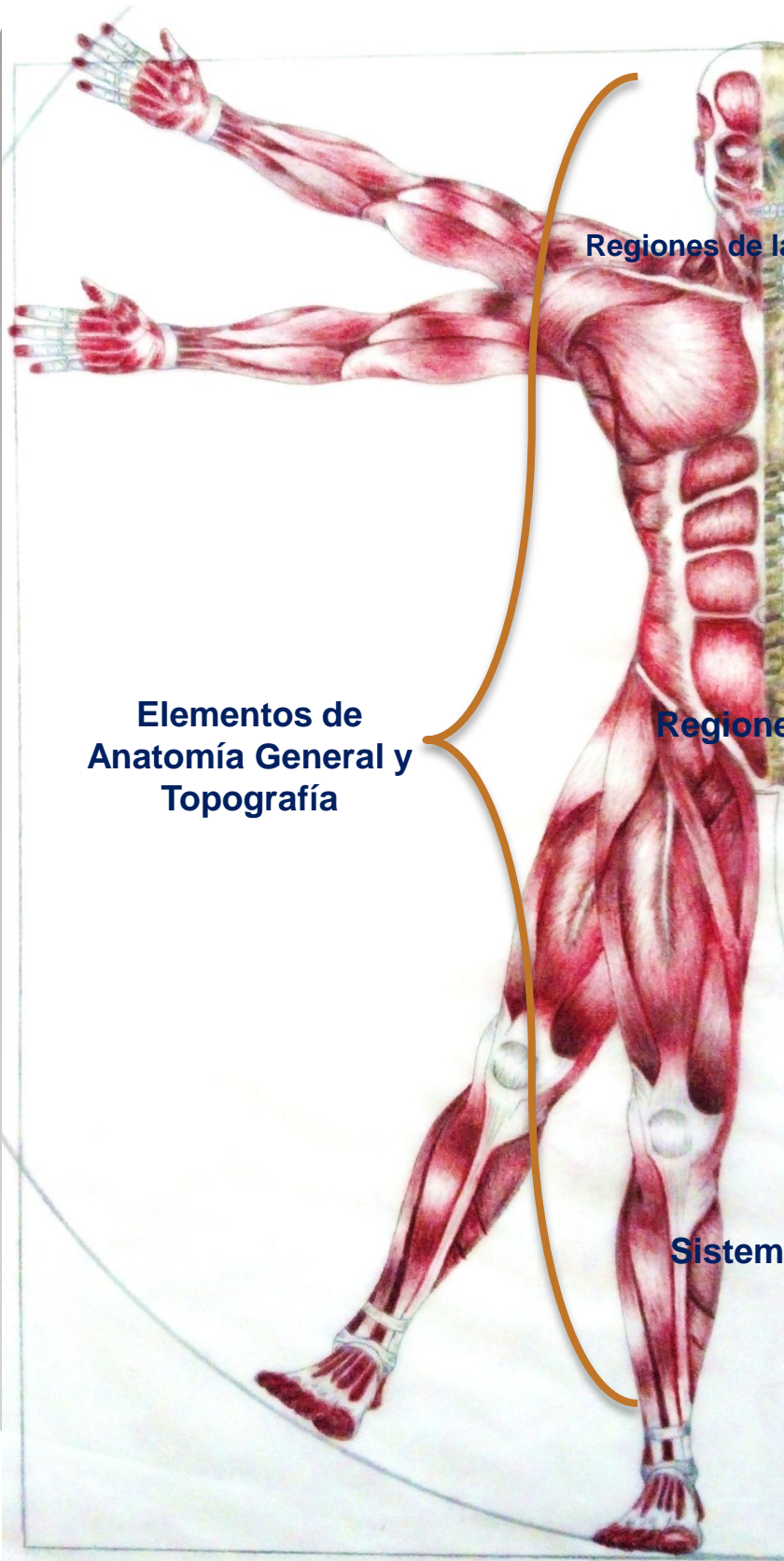
Nombre de la materia: LEN901-9 Prácticas Profesionales

Nombre del Profesor: LEN Javier Gómez Galera
Email: **javier_libra95@hotmail.com**

Licenciatura: **Licenciado en Enfermería**

Cuatrimestre: **9° Cuatrimestre**

“U” LEN10SSC0919-I



Regiones de la Cabeza

**Neurocráneo
(cráneo)**

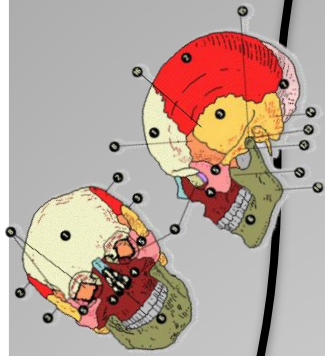
**Viscerocráneo /
esqueleto facial
(cara)**

**Elementos de
Anatomía General y
Topografía**

Regiones del Abdomen

Sistema Nervioso Central

**Neurocraneo
(cráneo)
8 huesos**



**Hueso Frontal
(impar)**

Vista anterior,
cara externa

- Borde parietal.
- Eminencia frontal.
- Cara temporal.
- Depresión supra orbitaria.
- Arco superficial.
- Apófisis (proc) cigomática.
- Borde supra orbitario.
- Escotadura (inc.) supra orbitaria.
- Porción nasal.
- Sutura metódica.
- Espina nasal.
- Escotadura (inc.) frontal.
- Gabela.

Vista inferior

- Espina nasal.
- Rosita trolear.
- Escotadura (inc.) supra orbitaria.
- Cara orbitaria.
- Borde esfenoidal.
- Escotadura (inc.) etmoidal.
- Arco superciliar.
- Borde supra orbitario.
- Fosa dela glándula lagrimal.
- Apófisis (proc) cigomática.
- Superficie temporal.
- Borde esfenoidal.
- Fosa orbitaria.
- Borde parietal.

Vista posterior

- Borde parietal.
- Fosas frontales.
- Cresta frontal.
- Foramen ciego.
- Borde esfenoidal.
- Eminencia orbitaria.
- Espina nasal.
- Surco del seno sagital superior.
- Apófisis (proc) cigomática.
- Borde esfenoidal.
- Escotadura (inc.) etmoidal.

**Hueso Parietal
(Pares)**

Vista lateral,
cara externa

- Línea temporal superior.
- Foramen parietal.
- Línea temporal inferior.
- Borde occipital.
- Eminencia parietal.
- Borde sagital.
- Borde frontal.
- Borde escamoso.

Vista medial, cara interna

- Fosa parietal.
- Ángulo frontal.
- Borde frontal.
- Surcos arteriales.
- Ángulo esfenoidal.
- Surcos arteriales.
- Borde sagital.
- Foramen parietal.
- Ángulo occipital.
- Borde occipital.
- Surco del seno sigmoideo.
- Ángulo mastoideo.
- Borde escamoso.

**Hueso Occipital
(impar)**

Vista posterior

- Protuberancia externa.
- Porción basilar .
- Foramen magno.
- Borde lambdoideo.
- Escama occipital.
- Línea nuca superior.
- Ángulo lateral.
- Línea nuca inferior.
- Apófisis (proc.) yugular.
- Conducto cóndilo.
- Conducto del nervio hipogloso.
- Cóndilo occipital.
- Cresta occipital externa.

Vista inferior

- Conducto del nervio hipogloso.
- Fosa codillea.
- Cresta occipital externa.
- Porción basilar.
- Conducto cóndilo.
- Apófisis (proc.) yugular.
- Cóndilo occipital.
- Ángulo lateral.
- Línea nuca inferior.
- Foramen magno.

Vista anterior

- Surco del seno sagital superior.
- Fosa cerebral.
- Surco del seno trasverso.
- Fosa cerebelos.
- Apófisis (proc.) yugular.
- Conducto del nervio hipogloso.
- Protuberancia occipital interna.
- Cresta occipital interna.
- Por sición basilar .
- Foramen magno-

**Hueso Temporal
(Pares)**

Vista lateral,
derecho

- Cresta supra mastoidea.
- Escotadura parietal.
- Apófisis mastoideas.
- Espina suprarméica.
- Foramen mastoideo.
- Incisura mastoidea.
- Fisura petroscamosa.
- Borde superior del orificio auditivo externo.

Vista inferior

- Apófisis cigomática.
- Cara temporal.
- Plano su temporal.
- Tubérculo articular.
- Fosa mandibular.
- Conducto externo auditivo.
- Foramen estilo mastoideo.
- Incisura mastoidea.
- Cara cerebral.
- Fisura petrotimpatica.
- Vertice de la porción petrosa.
- Surco del seno petroso inferior.

**Neurocraneo
(cráneo)**

**Hueso
Esfenoide
Impar)**

Vista superior

- Extremo anterior del surco carotideo.
- Apófisis crinoideo anterior.
- Ala menor.
- Borde frontal.
- Fisura orbitaria superior.
- Foramen redondo.
- Conducto óptico.
- Foramen oval.
- Fosa hipofisaria.
- Silla turca.
- Cuerpo del esfenoide.
- Cara cerebral del ala mayor

Vista inferior

- Conducto óptico.
- Cuerpo del esfenoide.
- Foramen redondo.
- Seno esfenoidal.
- Foramen espinoso.
- Fisura orbitaria superior.
- Gancho del proceso pterigoides.
- Cara orbitaria del ala mayor.
- Cara temporal del ala mayor.
- Proceso vaginal.
- Canal pterigoideo.
- Pico esfenoidal.
- Foramen oval.
- Espina del esfenoide.

Vista anterior

- Foramen redondo.
- Ala menor.
- Cara temporal del ala mayor.
- Escotadura pterigoideo.
- Apófisis pterigoideo.
- Cresta esfenoidal.
- Cuerpo del esfenoides.
- Conducto óptico.
- Fisura orbitaria superior.
- Borde cigomático.
- Foramen espinoso.
- Lamina lateral.

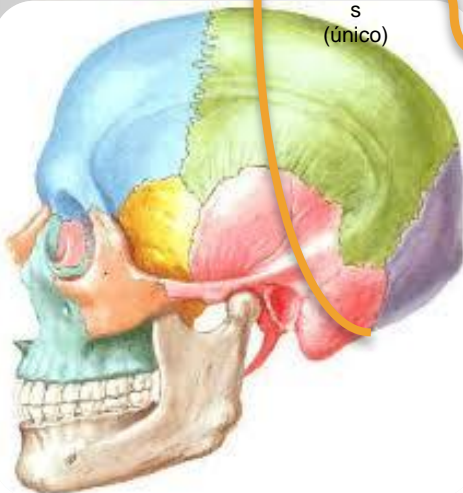
**Hueso
Etmoide
s
(único)**

Vista anteroposterior

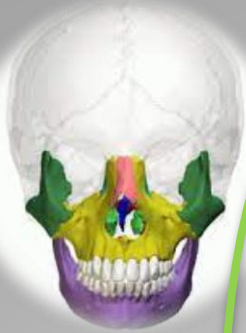- Crista gallo.
- Lámina cribosa.
- Laberinto etmoidal.
- Lámina perpendicular.
- Comete nasal medio.
- Comete nasal superior.

Vista superior

- Borde anterior.
- Lámina orbitaria.
- Lámina cribosa.
- Borde posterior.
- Infundíbulo etmoidal.
- Forámenes de la lámina cribosa.
- Foramen etmoidal anterior.
- Celdillas etmoidales.
- Foramen etmoidal posterior.



**Huesos de la cara
Esqueleto facial
o viscerocraneo
y mandibula
13 huesos**



Maxilar superior (par)

Vista medial derecho

- Apófisis frontal.
- Surco lagrimal.
- Cresta de la concha.
- Cara nasal.
- Espina nasal anterior.
- Conducto incisivo.
- Apófisis alveolar.
- Apófisis palatino.
- Dientes.
- Seno maxilar.
- Articulación con el palatino.
- Tuberosidad del maxilar.
- Apófisis alveolar.

Hueso cigomático malar

Vista lateral, derecho

- Articulación con el frontal.
- Borde orbitario.
- Ángulo inferior.
- Articulación con el maxilar.
- Apófisis temporal.
- Borde portero inferior.
- Apófisis frontal

Hueso nasal (propio de la nariz)

Vista anterior

- Borde superior.
- Foramen nasal.
- Borde lateral.
- Borde inferior.
- Borde nasal.
- Borde inferior-

Hueso lagrimal (unguis) par

Vista medial

- Borde anterior.
- Borde superior.
- Borde posterior.
- Borde inferior.
- Cresta lagrimal posterior.
- Surco lagrimal

Hueso palatino (par)

Vista posterior

- Cavidad orbitaria.
- Fosa pterigopalatina.
- Lámina perpendicular.
- Apófisis piramidal.
- Apófisis orbitaria.
- Apófisis esfenoidal.
- Cresta de la concha.
- Sutura palatina medial.

Cornete nasal inferior

Vista medial

- Extremo anterior.
- Borde inferior.
- Extremo posterior.
- Apófisis etmoidal.
- Apófisis lagrimal.
- Apófisis maxilar.
- Apófisis etmoidal.
- Borde superior.

Vómer lámina ósea

Cara derecha

- Ala.
- Borde anterior.
- Cresta canal del vómer.
- Surco pomerano.
- Borde inferior.

**Mandíbula maxilar inferior
Simétrico impar**

Vista derecha

- Escotadura mandibular.
- Apófisis condoler.
- Cuello de la mandibula.
- Rama mandibular.
- Ángulo de la mandibula.
- Borde inferior.
- Apófisis corónides.)
- Porción alveolar.
- Cuerpo.
- Foramen monteriano.
- Sinfisis mandibular.
- Línea oblicua.

Regiones abdominales

Planos de referencia

Regiones y cuadrantes

E epigastrio,
FD flanco derecho (región lateral)
FI flanco izquierdo (región lateral)
HD hipocondrio derecho
HI hipocondrio izquierdo
ID inguinal derecha (ingle)
II inguinal izquierdo (ingle)
P púbica
U umbilical

Cuadrantes Abdominales

CID cuadrante inferior derecho
CII cuadrante inferior izquierdo
CSD cuadrante superior derecho
CSI cuadrante superior izquierdo

Cuadrantes Abdominales

- Plano sagital medio
- Plano transumbilical
- Espina iliaca anterior superior
- Ligamento inguinal.

Planos de referencias del abdomen

- Líneas semilunares
- Línea yugular
- Línea medio claviclar
- Plano transpilorico
- Plano subcostal
- Plano intertubercular
- Tuberculo iliaco
- Plano interespinoso
- Sinfisis del pubis

Cuadrante superior derecho (CSD)

- Hígado; Lóbulo derecho
- Vesícula biliar
- Estómago piloro
- Duodeno; porciones 1 a 3
- Páncreas; cabeza
- Glándula suprarrenal derecha
- Riñón derecho
- Flexura cólica derecha (hepática)
- Colon ascendente; porción superior
- Colon transverso; mitad derecha

Cuadrante superior izquierdo (CSI)

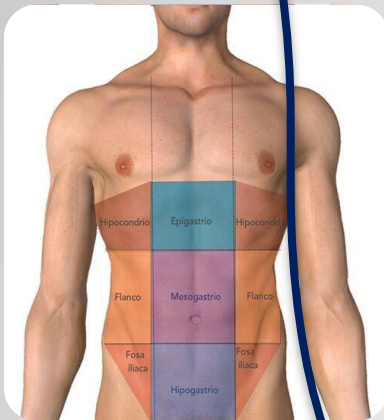
- Hígado; Lóbulo izquierdo
- Bazo
- Estómago
- Yeyuno e íleon proximal
- Páncreas; cuerpo y cola
- Glándula superior izquierda
- Riñón izquierdo
- Flexura cólica izquierda (esplénica)
- Colon transverso; mitad izquierdo
- Colon descendente; porción superior.

Cuadrante inferior derecho (CID)

- Ciego
- apéndice vermiforme
- Mayoría del íleon
- Colon ascendente porción inferior
- Ovario derecho
- Trompa uterina derecha
- Uréter derecho; porción abdominal
- Cordón espermático derecho; porción abdominal
- Útero (cuando se agranda
- Vejiga urinaria (cuando está muy llena)

Cuadrante Inferior Izquierdo (CII)

- Colon sigmoideas
- Colon descendente porción inferior
- Ovario izquierdo
- Trompa uterina izquierda
- Uréter izquierdo; porción abdominal
- Cordón espermático izquierdo; porción abdominal
- Útero (cuando se agranda,)]
- Vejiga urinaria (cuando está muy llena)



Sistema Nervioso Central

Medula espinal 33 huesos

Aspectos

Porción superior,
Intumescencia cervical,
Porción torácica,
Intumescencia lumbosacra,
Cono medular,
Film terminal,

Esquema

7 vertebrae cervicales C1...C7
12 vertebrae torácicas T1...T12
5 vertebrae lumbares L1...L5
Sacro (5-fusionados)
Coxis (4-fusionados)
Duramadre, cilindro hueco formado por una pared fibrosa, se extiende desde el foramen magno hasta la 2ª y 3ª vertebra sacra

Ensanchamiento

Fusiforme

Raíces espinales

Saco durar,
Perforación durar,
Cola de caballo

Arterias

Radiculares,
Espinales,
Venas

Funciones

- Elemento de sostén estático y dinámico,
- Protege a la medula espinal,
- Flexibilidad,
- Soporte del cráneo.

Encéfalo

- Cerebro; controla movimientos, habla, inteligencia, memoria, emociones y procesa información de los sentidos.
- Cerebelo; procesa información y movimientos coordinados.
- Di encéfalo; sustancias grises y localizada en los hemisferios cerebrales.
- Mesencéfalo; coordina los mensajes que llegan al cerebro.
- Puente; puente de comunicación entre ambos hemisferios cerebros os.
- Bulbo; conector principal de la médula espinal.

Di encéfalo

- Tálamo; recibe información de todos los sentidos
- Hipotálamo; agrupación de sustancias grises y localizada por debajo del tálamo.
- Glándula pituitaria; produce distintas hormonas.
- Epitalamio; instinto.
- Su tálamo; tiene agrupaciones de neuronas malignizadas.
- Nervio óptico; codifica la información visual.

Reflejos

- Los reflejos vestibulo-óculo-céfalo-giro,
- Los reflejos tónico-labirínticos,
- Los reflejos tónico-cervicales,
- Reflejos de enderezamiento o de control de la postura,
- Reflejos vestibulo-oculares,
- Reflejos cócleo-oculares,
- Reflejos visuo-oculares.

Sistematización del tronco encefálico

Médula oblongada

- Péndulos cerebrales,
- Tegumento del mesencéfalo,
- Núcleo rojo,
- Fascículos,
- Calículos,

Núcleos de los nervios craneales

- Núcleos motores somáticos.
- Núcleos motores viscerales.
- Núcleos sensitivos viscerales.
- Núcleos sensitivos somáticos

Núcleos motores somáticos

- Columna para mediana y superficial,
- Columna lateral y ventral,

Núcleos motores viscerales

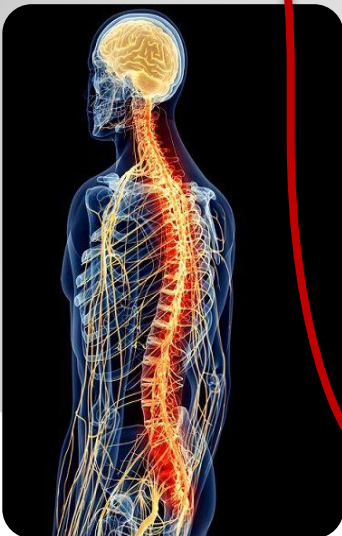- ✦ Nervio oculomotor,
- ✦ Lagrimal,
- ✦ Salival superior,
- ✦ Salival inferior,
- ✦ Dorsal del nervio vago.

Sistematización del cerebro

- Corteza del cerebro; capa molecular, capa del purkinje, capa granulosa.
- Núcleos del cerebro; del fastigio, interpósito posterior (globoso), interpósito interior (arboriforme).
- Paleo cerebro; tracto espinocerebeloso posterior, tracto espinocerebeloso anterior.
- División funcional del cerebro; vestibulocerebelo, espinocerebelo, pontocerebelo.

Sistematización del pros encéfalo

- Corteza cerebral; centros de las vías motoras extra piramidal, centros oculocefalógicos.
- Localizaciones sencitivas; área somato sensitiva, área somato psíquica, área tactognósica.
- Localizaciones sensoriales; olfatoria, auditiva, visual, gustativa.
- Localizaciones psíquicas; área del esquema corporal, área de la previsión y liberación, área de las emociones, área de la memoria.
- Centros del lenguaje, articulado y escrito.



Referencias

Bibliográficas

Anatomía Humana

Michel Latarjet . Alfredo Ruiz Liard

5° Edición

Tomo 1

Editorial medica; PANAMERICANA

Anatomía con orientación clínica

Keith L. Moore . Arthur F. Dalley

6° Edición

Editorial; MEDICO MODERNO

