

# APENDICITIS

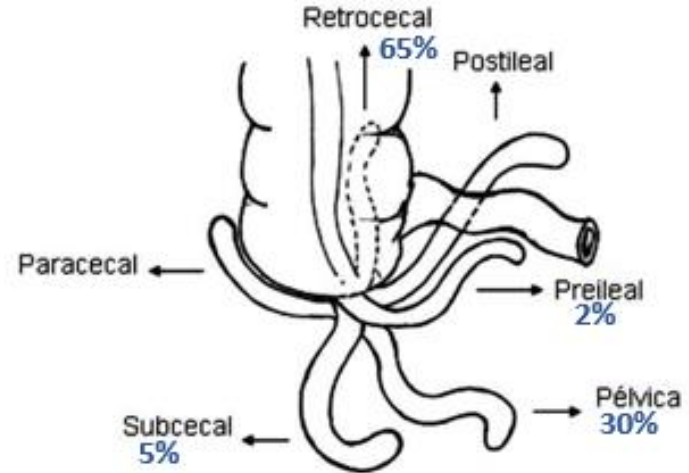


# APENDICITIS

- Urgencia quirúrgica más frecuente, **causa más común de abdomen agudo**
- 6-7% de la población sufre apendicitis alguna vez en su vida
- Pico de incidencia de 20-30 a, +Q

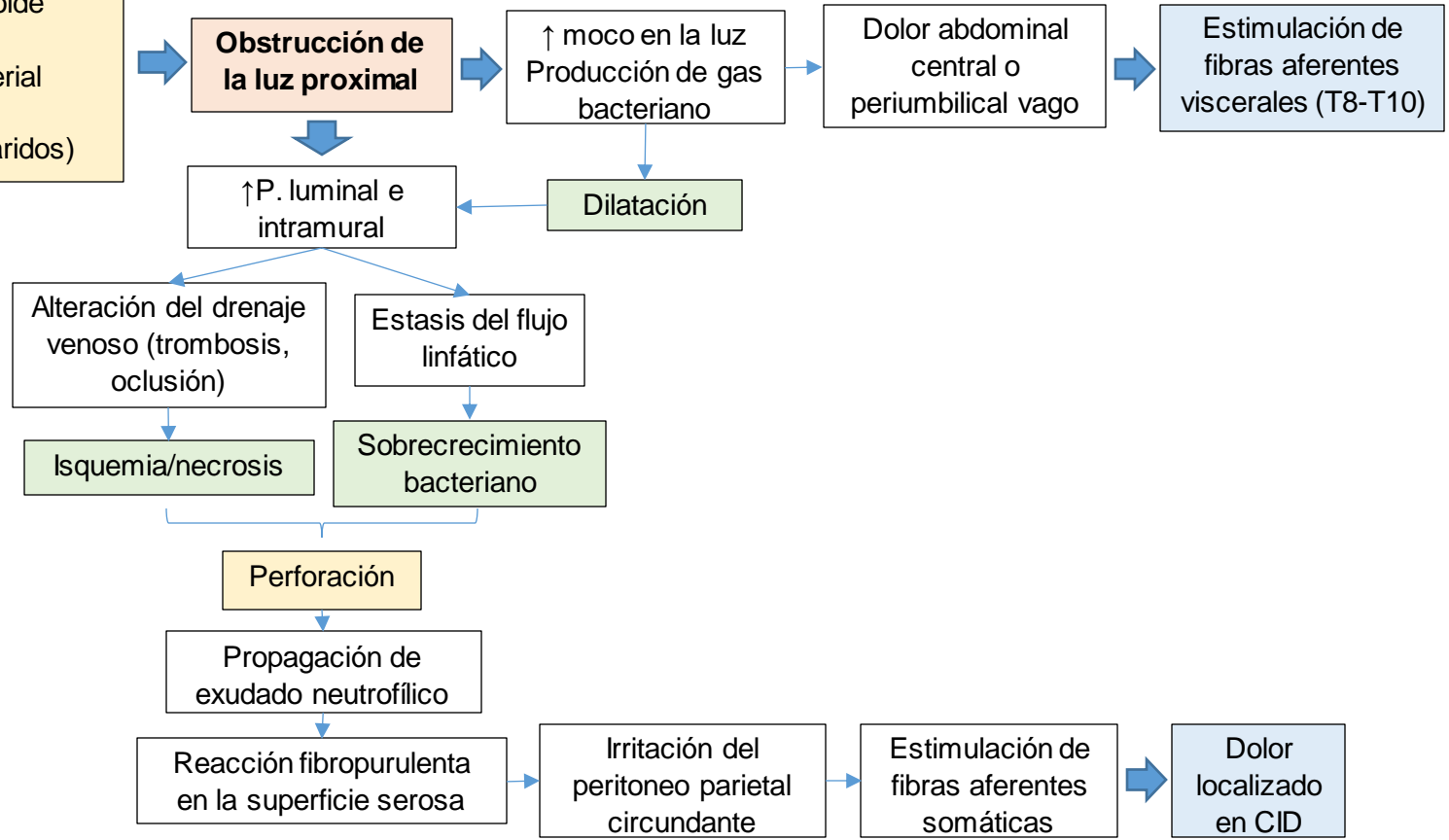
## ➤ CARACTERÍSTICAS DEL APÉNDICE

- Mucosa tipo cólica
- Irrigación de la AMS -> R. ileocólica -> R. apendicular (por el mesoapéndice)
- Tamaño de 5 a 35 cm, promedio 9 cm
- Base en la convergencia de las tres tenias define la dirección y posición de la punta



# ➤ FISIOPATOLOGÍA

- Estasis fecal, fecalitos
- Hiperplasia linfoide
- Neoplasias
- Restos de material vegetal
- Parásitos (ascáridos)



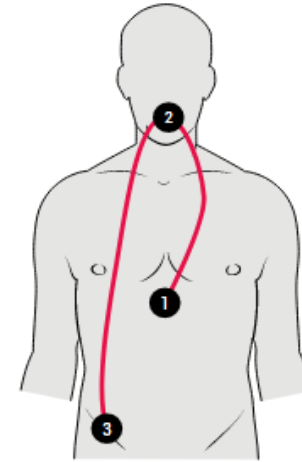
➤ **FASES**

	Tiempo	Características	Germen	Clínica
<b>CONGESTIVA</b>	4-6h	↓Flujo linfático y venoso	(-)	Dolor visceral y náuseas
<b>SUPURADA</b>	6h	Proliferación bacteriana	E. coli Bacteroides	Dolor somático
<b>NECROSADA</b>	12h	↓Flujo arterial	Bacteroides E. Coli	Fiebre
<b>PERFORADA</b>	24h	Peritonitis		Dolor al rebote

## ➤ MANIFESTACIONES CLÍNICAS

### 1. Anamnesis

- Dolor abdominal difuso, origen periumbilical leve
- Mejoría brusca suele indicar perforación
- Anorexia y náuseas, con o sin vómitos
- \*Diarrea o estreñimiento, anorexia total, disuria y polaquiuria
- A medida que progresa el dolor migra al CID (4-6 h), continuo, intenso, aumenta al moverse o toser
- Ap. Retrocecal: cuadro subagudo, dolor en espalda o costado
- Ap. Pélvico: Dolor suprapúbico



1. Dolor epigástrico 2. Náuseas, vómitos 3. Dolor en fosa iliaca derecha

Síntomas o signos	Frecuencia (%)
Dolor abdominal	99-100
Hipersensibilidad o dolor en cuadrante inferior derecho	96
Anorexia	24-99
Nausea	62-90
Fiebre menor de 30°C	67-69
Vómito	32-75
Migración del dolor (periumbilical a cuadrante inferior derecho)	50
Hipersensibilidad al rebote	26
Defensa muscular en cuadrante inferior derecho	21

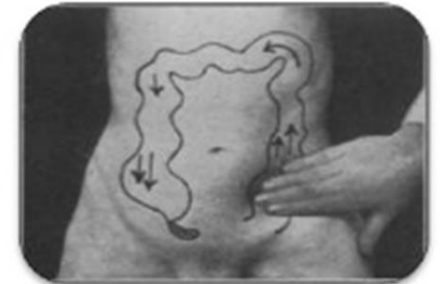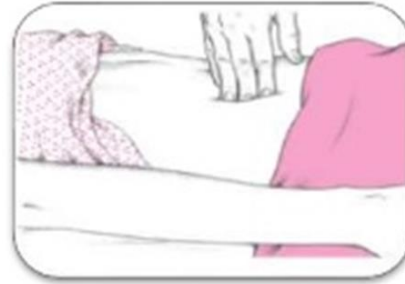
## 2. Examen físico

- Aspecto enfermo, inmóvil
- Fiebre oscila entre elevaciones leves y altas
- \*Taquicardia, deshidratación leve
- Abdomen silencioso, sensibilidad dolorosa y defensa a la palpación del CID
- Peritonitis localizada: dolor de rebote
- Peritonitis difusa: rigidez de la pared

### PUNTOS DOLOROSOS:

- **McBurney:** Entre el 1/3 ext y 1/3 medio de la línea que une la EIASD y el ombligo (Ap. paracecal, retrocecal)
- **Lanz:** Entre el 1/3 ext y 1/3 medio de la biespinosa (Ap. Pélvico)
- **Morris:** Entre el 1/3 int y 1/3 medio de la línea de la línea que une la EIASD y el ombligo (Ap. paraileal)
- **Lecene:** Dos dedos por encima y detrás de la EIASD (Ap. retrocecal)

<b>SIGNOS</b>	
Blumberg	Dolor al rebote
Rovsing	Dolor en lado contrario
Obturador	Dolor a la rotación interna de cadera
Iliopsoas	Dolor posterolateral a la extensión de cadera



Signos	Sensibilidad	Especificidad	VP+	VP-	RP
<b>Blumberg</b>	<b>98,5</b>	57,4	90,8	90,0	2,31
<b>Rovsing</b>	<b>81,6</b>	63,8	90,6	44,8	2,25
Obturador	22,9	72,3	78,0	18,0	0,83
Psoas	34,8	61,7	79,5	18,1	0,91
<b>Irritación general</b>	1,5	<b>95,7</b>	60,0	18,5	0,35
<b>Defensa general</b>	1,0	<b>95,7</b>	50,0	18,4	0,23
Defensa localizada	40,8	70,2	85,4	21,7	1,37

VPP: valor predictivo, RP: razón de probabilidad.

**DX : 80% CLÍNICO**

### 3. Exámenes complementarios

#### LABORATORIO

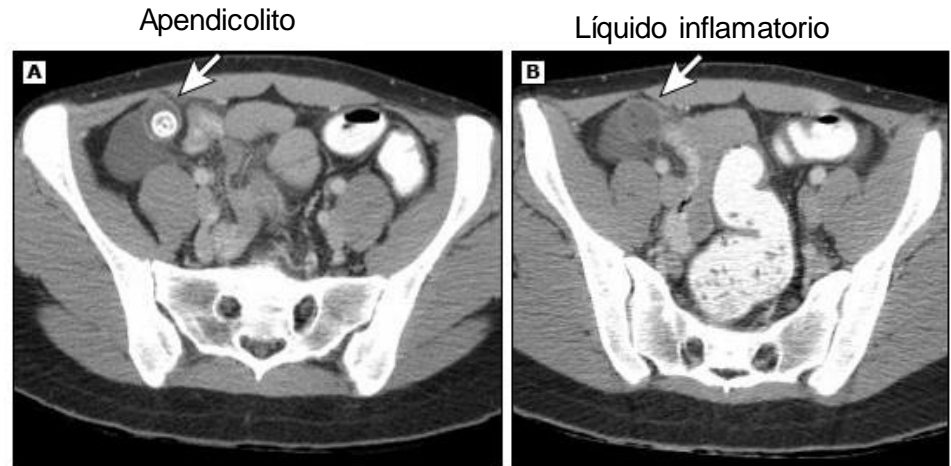
- Leucocitosis con desviación a la izquierda
- PCR elevado
- EOC: Leucocituria, hematuria

#### ESTUDIOS DE IMÁGEN

##### A. TAC (Mayor sensibilidad):

- Es recomendable para el descarte de apendicitis aguda en adultos
- Se recomienda el uso de contraste (excepto en personas con insuficiencia renal o hipersensibilidad al contraste), sin embargo, es válido TAC sin contraste

<b>AGUDO</b>	14,500 ± 7300 células / microL
<b>GANGRENOSO</b>	17,100 ± 3900 células / microL
<b>PERFORADO</b>	17,900 ± 2100 células / microL



Aumento del diámetro del apéndice >6 mm

Luz ocluida, aumento de la pared >2 mm

Apendicolitos (depósitos calcificados, pueden ser encontrados de manera accidental y mayormente en niños con apendicitis aguda)

Estancamiento de grasa periapendicular



## B. Ecografía Doppler (más utilizada en mujeres en edad fértil y niños):

Disminución del diagnóstico preciso de apendicitis, también es método de elección en lugares donde no se cuente con TAC, durante las 3 primeras horas.

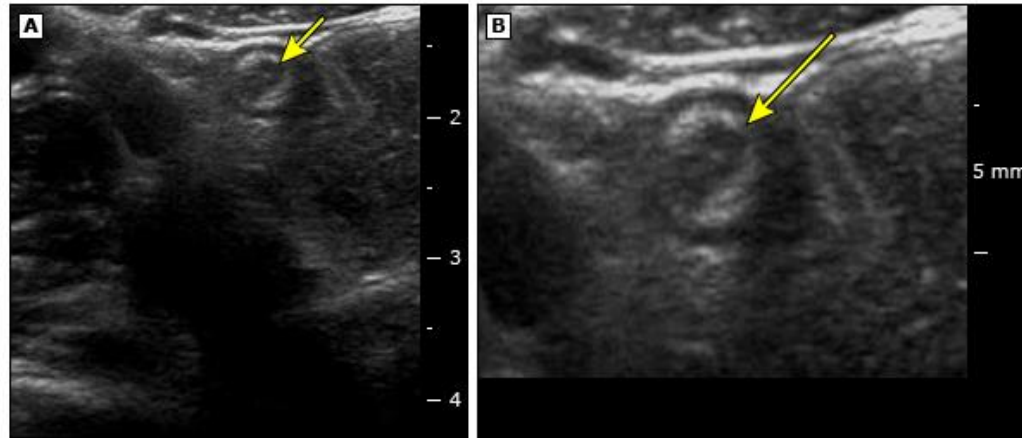
Apéndice no compresible con diametro de espesor de doble pared > 6mm
--

Dolor focal sobre el apéndice con compresión
--

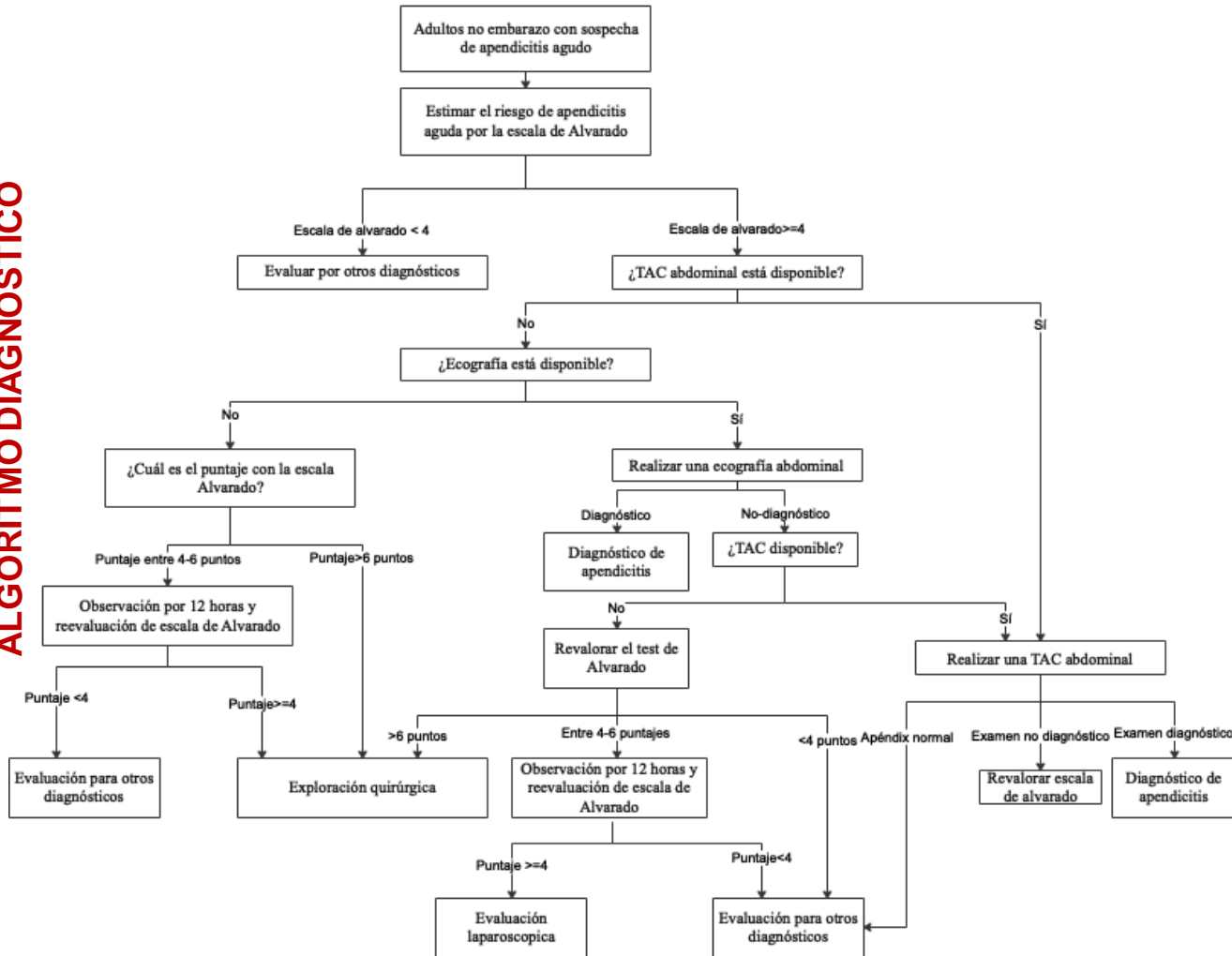
Apendicolitos
---------------

Aumento de la ecogenicidad de la grasa periapendicular
--

Fluido en el cuadrante inferior derecho
---



# ALGORITMO DIAGNÓSTICO



ESCALA DE ALVARADO	
Dolor migratorio a CID	1
Anorexia	1
Náuseas/vómitos	1
Dolor en CID	2
Dolor al rebote	1
Temperatura >37.5°C	1
Leucocitosis > 10000	2
Desviación a la izquierda	1

## PUNTAJES

- **BAJO RIESGO** (Puntaje 1-4): Pueden ser admitidos en el hospital si no presentan mejoras clínicas o mayor puntaje en las siguientes horas o descarte por imágenes
- **RIESGO INTERMEDIO** (Puntaje 5-6): Observación y diagnóstico
- **ALTO RIESGO** (Puntaje 7-10): Joven de 60 años ->No requiere imágenes pre-operativo

## ➤ TRATAMIENTO

- ATB: cefalosporina 3<sup>o</sup>G + metronidazol x 10 días
  - 15% recurrencia en un año (5% complicado)
- **Apendicectomía: elección**
  - Abierta vs laparoscópica.
  - Base íntegra: Muñón libre
  - Base dañada: jareta invaginante.

<b>LAPAROSCOPIA (ancianos, obesos)</b>	
Pros	Contras
Menor estancia intrahospitalaria Recuperación más rápida	Destreza del cirujano Equipo quirúrgico adecuado

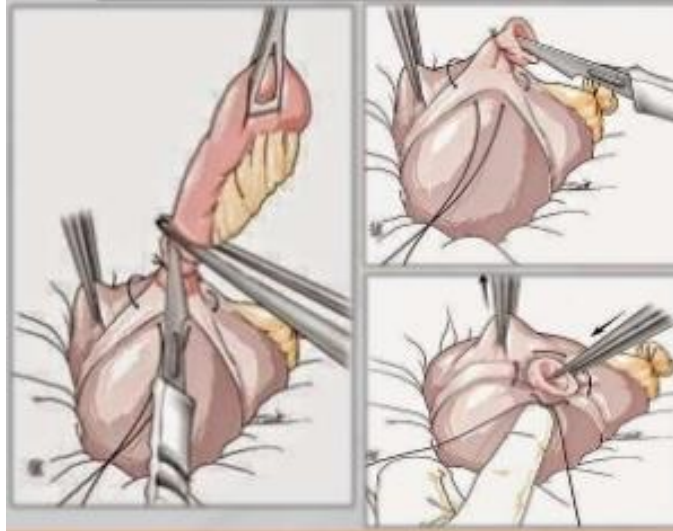
*ATB 1-2h previas Qx (cubrir Gram – y anaerobios)  
Cefalosporinas 2<sup>o</sup>G, 3<sup>o</sup>G, Ags,  
metronidazol.*

## MUÑÓN APENDICULAR SIN INVAGINACIÓN

El contenido de la base apendicular se exprime con una **pinza de Kocher** hacia el extremo distal antes de colocar, claramente por debajo, otra ligadura.

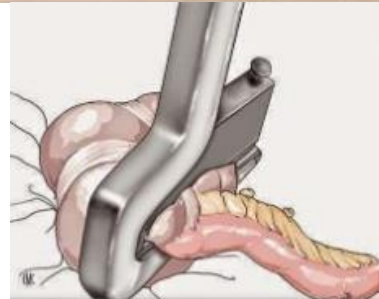
Se pone una pinza al final del hilo de la ligadura de la base apendicular para evitar que se meta espontáneamente en el abdomen. El apéndice se secciona por debajo de la pinza de Kocher con el **bisturí frío** embebido en desinfectante yodado.

## MUÑÓN APENDICULAR CON INVAGINACIÓN



### Técnica de Halsted

- 1.-El cirujano secciona el apéndice con el bisturí a ras de **una pinza colocada 1 cm por encima de la ligadura** de la base del apéndice.
- 2.- La mucosa del muñón se raspa cuidadosamente con la hoja del bisturí embebida en desinfectante yodado.
- 3.-Con la ayuda de otra pinza fina, atraumática, se invagina el muñón apendicular haciendo contracción con la pinza del ciego, **el cirujano cierra y anuda la invaginación.**



Se utiliza en los casos de necrosis de la base del ciego, cuando se hace necesaria realmente una resección cecal.

Se coloca a distancia de los límites de la zona de inflamación y necrosis.

**SUTURAS DE  
PARED  
ABDOMINAL**

# TIPOS DE HILO: ABSORCIÓN

## ABSORBIBLES

### ▶ PDS - Polidioxanona

Periodo más prolongado de resistencia. Fuerza tensil de hasta 98 días.  
Ideal para cierre de laparotomías.

## NO ABSORBIBLES

### ◎SEDA

Larva del gusano. No se debe mojar pierde tensión. La que más reacción tisular provoca.

### • PROLENE

Minima reacción tisular. Inerte. Resistente a UV. Ideal en heridas contaminadas

# HILOS: TENSIÓN VS ABSORCIÓN

- **VICRYL RAPID - Poliglatina 910**

- La más rápida . Cierre de piel, No vasos Tensión: 12 días.
- Absorción: 42 días

- **MONOCRYL - Poliglecaprona 25**

- Tension: 21 días.
- Absorción: 91-119 días.

- **VICRYL PLUS - Poliglatina 910**

- Tensión: 35 días.
- Absorción: 63 días.

## **MonoMax® - Poli4-hidroxibutirato**

- Tensión: 180 días
- Absorción: 13 meses

# POR ESTRUCTURA EN RELACIÓN CON EL CIERRE DE PARED

## ▶ MONOFILAMENTO

- 1- Mínimo riesgo de propagación de infección
- 2- Mejora la cicatrización de la herida
- 3 Anudado fiable
- 4 Paso suave y atraumático por los tejidos

## ● POLIFILAMENTO

- 1- Suturas con alto coeficiente de fricción
- 2- Alto arrastre de tejido
- 3- Deben estar recubiertas para minimizar el daño tisular
- 4- Permiten anudado fácil y son más fiables



# SUTURA DE PARED EN DOS PLANOS:

- 1 Plano profundo: aponeurosis de la vaina posterior del recto (oblicuo menor y transversal)
- 2 Plano superficial: aponeurosis de la vaina anterior del recto (oblicuo mayor)

**INFRAUMBILICAL:** Sólo plano superficial

Continua

- Más rápida
- Mayor índice de error
- Menor índice de hernias

Monofilamento

1. Mínimo riesgo de propagación de infección
2. Mejora la cicatrización de la herida
3. Anudado fiable
4. Paso suave y atraumático por los tejidos

# Recomendaciones generales para cierre de pared abdominal

- ▶ Incisiones lejos de la línea media
- ▶ No cerrar peritoneo
- ▶ Cerrar por capas (aponeurosis) con MonoMax® 2-0
- ▶ Usar sutura continua
- ▶ Usar puntos cortos y la regla del 4/1

● Sutura **CONTINUA** con **MONOFILAMENTO**  
de **ABSORCIÓN LENTA 2-0**

Piel
T. Adip.
Fascia A.
Musculo
Fascia P.
Peritoneo

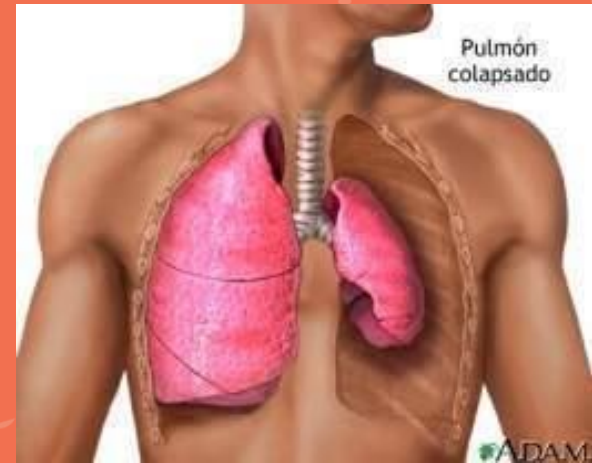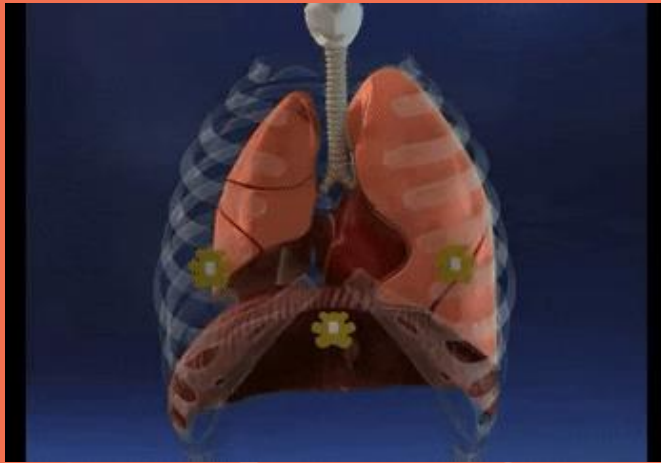Material	Calibre
Polipropileno, PGC 25, OGA Rapid, Nylon	2-0, 3-0, 4-0, 5-0
Catgut Simple y Cromico, PGA y PGA Rapid	2-0 y 3-0
Polidioxanona, PGA, Nylon y Polipropileno	1-0
PGA Rapid, PGA, Catgut Simple y Cromico	2-0 y 3-0
Nylon y Popilpropileno	1-0
PGA y Catgut Cromico	1-0



# TRAUMA TORACICO

MEDICINA QUIRURGICA

# “Neumotórax”.

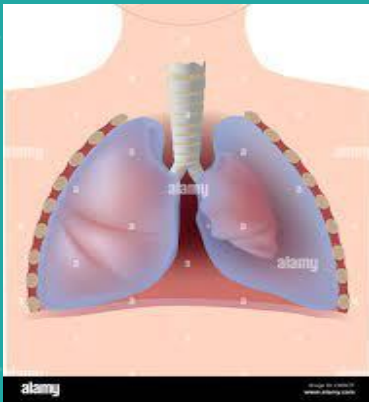


# “Definición”.

Denominamos **neumotórax** a la presencia de aire dentro del espacio pleural, que altera la presión negativa intrapleural y provoca un colapso pulmonar parcial o total.

- **Neumotórax secundario => neumotórax simple => neumotórax espontáneo primario.**

El grado de repercusión funcional dependerá del colapso y de la reserva funcional previa del paciente.

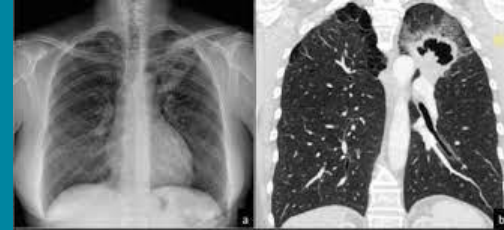

- El neumotórax es un problema de salud con una incidencia en hombres de **18-28/100.000** casos por año y **1,2-9,8/100 000** casos en mujeres.

# “Clasificación”.

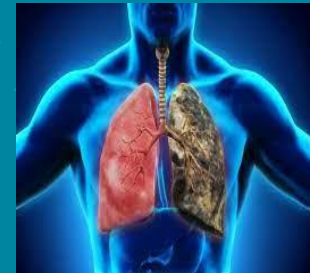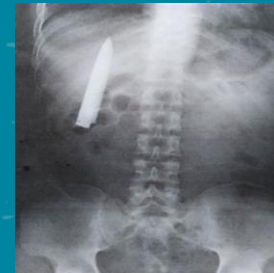
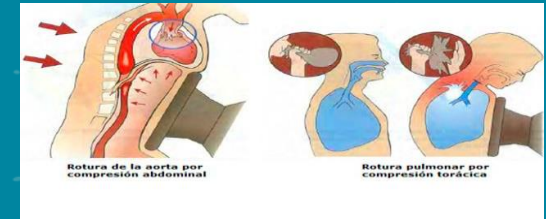
❑ El neumotórax puede clasificarse, según la etiología.

- En espontáneo y adquirido (iatrógeno y traumático).



El espontáneo se divide a su vez en:

- a) primario (NEP), cuando no hay una evidente enfermedad pulmonar.
- b) secundario (NES), cuando hay enfermedad pleuropulmonar subyacente.
- c) catamenial, cuando se produce en relación con el ciclo menstrual.



# “Neumotórax espontáneo”.

El NEP es aquel que sucede sin causa precipitante específica en una persona que no presenta enfermedad pulmonar de base conocida.

Está asociado con el consumo de tabaco y con el biotipo morfológico asténico o leptosómico.

- “blebs”: Que son colecciones de aire subpleurales menores de 2 cm, que suelen localizarse en el vértice pulmonar, aunque también pueden aparecer en la región apical de lóbulos inferiores.
- el 88% del hábito tabáquico es una causa importante de desarrollo => **bronquiolitis respiratoria.**

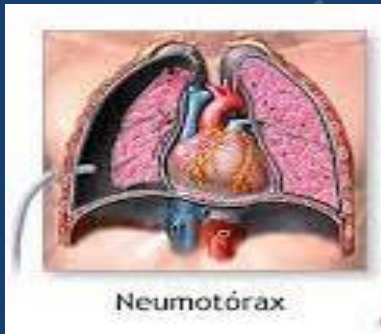

El NES se da en pacientes con patología pulmonar previa y, dado que su reserva funcional es limitada, la repercusión clínica puede ser muy grave.

- **enfermedad pulmonar obstructiva crónica** es la causa más frecuente.

La fisiopatología del NES es multifactorial y sigue siendo desconocida.

- El aire entra en la cavidad pleural tras la rotura alveolar como resultado de la necrosis pulmonar periférica o dependiendo del mecanismo propio de cada enfermedad de base.



- En ocasiones, tanto el NEP como el NES puede llevar asociado un derrame pleural (10-20%) debido a la irritación pleural por el aire y más infrecuente cursar con hemotórax.

**TABLA 1. Causas de neumotórax espontáneo secundario.**

**Enfermedad pulmonar obstructiva**

- EPOC (enfisema)
- Asma bronquial

**Infección**

- Tuberculosis pulmonar
- Neumonía por *Pneumocystis jiroveci*
- Neumonías necrotizantes
- Infecciones por hongos

**Enfermedad pulmonar intersticial**

- Sarcoidosis
- Fibrosis pulmonar idiopática
- Histiocitosis de células de Langerhans
- Linfangioleiomiomatosis

**Neoplasia**

- Cáncer de pulmón
- Metástasis (sarcoma)

**Enfermedad del tejido conectivo**

- Artritis reumatoide
- Espondilitis anquilosante
- Polimiositis y dermatomiositis
- Esclerodermia
- Síndrome de Marfan
- Síndrome de Ehlers-Danlos

**Otras**

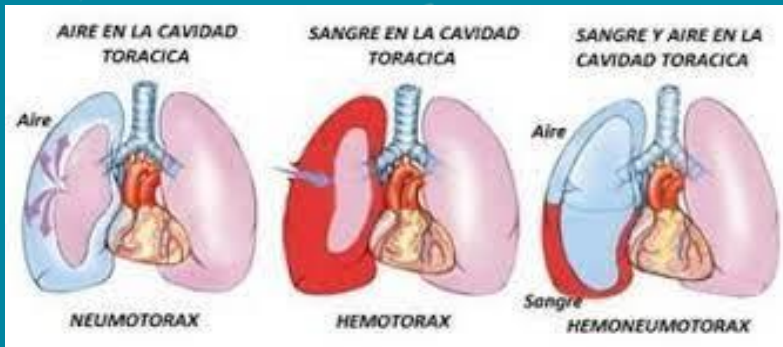
- Fibrosis quística
- Infarto pulmonar
- Inhalación de sustancias:
  - Drogas
  - Pentamidina aerosolizada

# “Neumotórax adquirido iatrógeno”.

- Se presenta como consecuencia de procedimientos invasivos torácicos, cervicales o abdominales altos.
  - Toracocentesis
  - cateterización venosa central
  - biopsias pulmonares percutáneas
  - biopsias pleurales
  - biopsia hepática
  - biopsias trans-tráqueo-bronquiales
  - bloqueo nervioso
  - acupuntura y después de la cirugía.
- ❖ El neumotórax por barotrauma se produce por un aumento excesivo de la presión dentro del sistema respiratorio.
- ❖ Provoca una ruptura de alvéolos, lo que puede dar lugar a un enfisema subcutáneo, un neumomediastino, neumotórax o, incluso, embolización arterial gaseosa.

# “Neumotórax traumático”.

- El neumotórax traumático se ocasiona por una lesión pulmonar por impacto, que provoca la entrada de aire en el espacio pleural.
- La etiología más frecuente es la fractura costal que perfora el parénquima pulmonar.
- La herida torácica penetrante y las lesiones traumáticas del árbol traqueo bronquial se ven menos frecuentemente.
- Se clasifican en: abierto y cerrado.

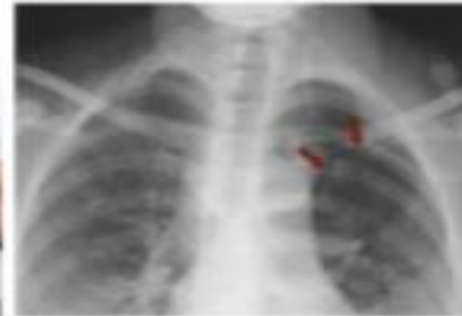
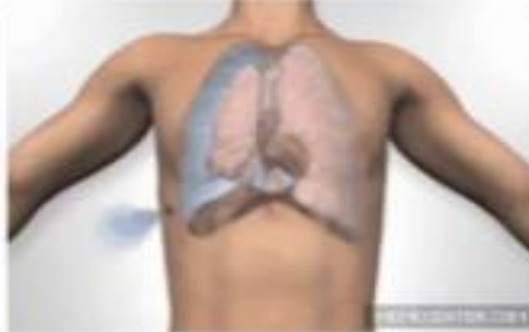
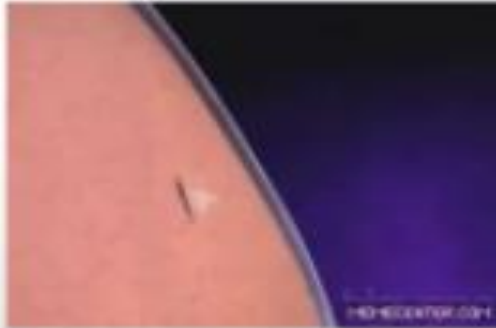- ❖ Es frecuente que el neumotórax traumático se acompañe de hemotórax.

# NEUMOTORAX TRAUMATICO

Irrupción del aire en la cavidad pleural como consecuencia de un traumatismo. Puede ser:

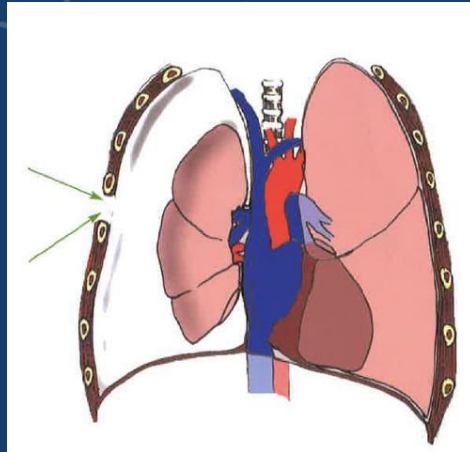
1. **Abierto:** Trauma penetrante del tórax.
2. **Cerrado:** Por un golpe o choque.
3. **Iatrogénico:** Por procedimientos invasivos a nivel torácico.



# NEUMOTORAX ABIERTO

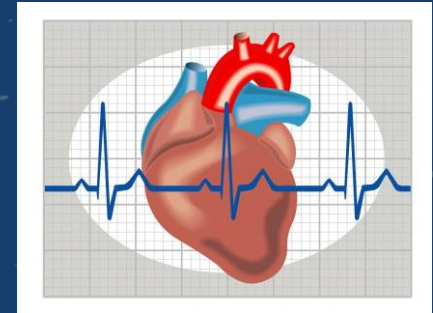
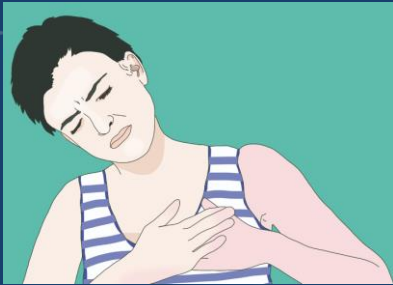
es secundario a un traumatismo con herida abierta en tórax, que comunica el espacio pleural con el exterior, permitiendo una entrada de aire en la inspiración y salida en la espiración.

cuando la abertura en la pared torácica es aproximadamente dos tercios del diámetro de la tráquea o más grande, pasa más aire al espacio pleural a través de la abertura de la pared torácica que a través de la tráquea. Las aberturas más grandes pueden llevar al colapso completo del pulmón.



## SINTOMAS DE NEUMOTORAX ABIERTO

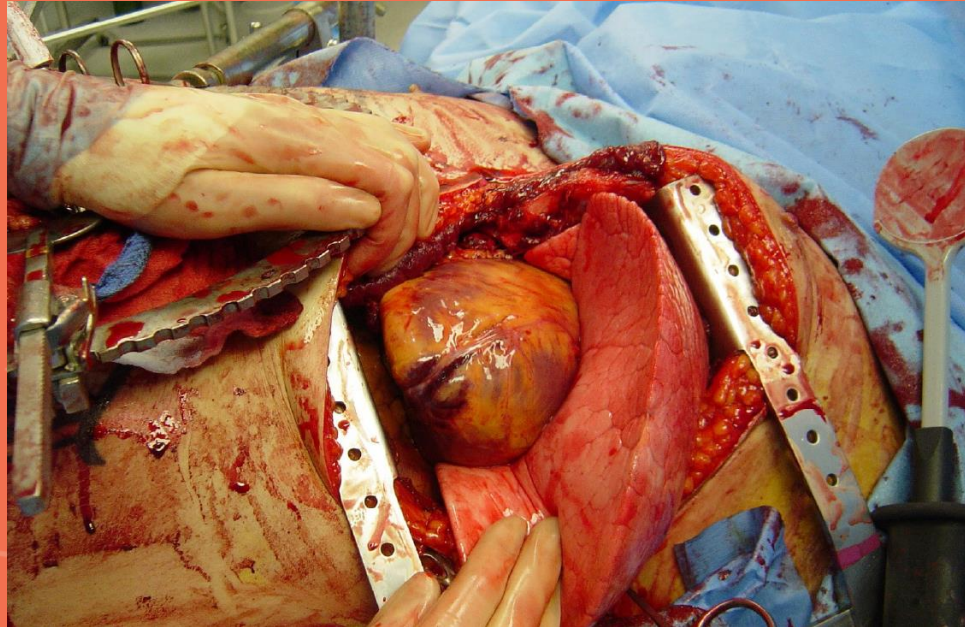
Los síntomas incluyen dolor torácico, dificultad respiratoria, respiración acelerada y frecuencia cardíaca extremadamente rápida, a veces seguida de un choque.





# TRATAMIENTO

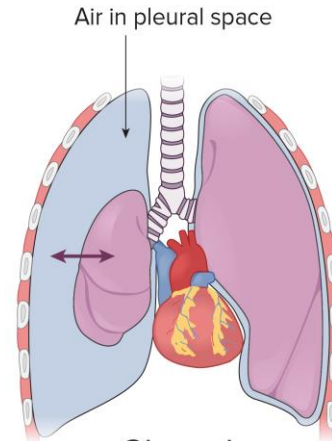
## TORASCOTOMIA



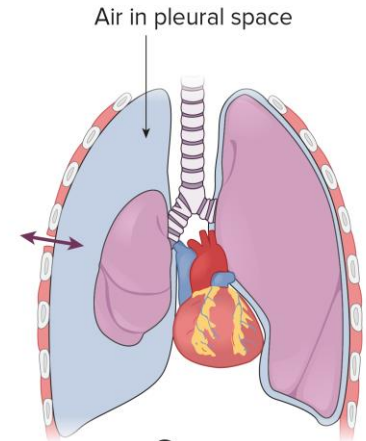


# NEUMOTORAX CERRADO

no existe una solución de continuidad en la pared torácica. El mecanismo lesional suele ser una costilla fracturada que perfora el parénquima pulmonar o bien a través de un traumatismo que ocasione un aumento brusco de la presión intratorácica



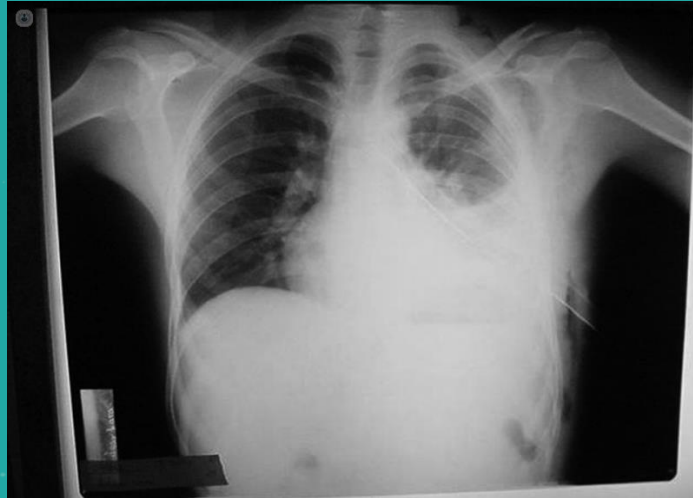
Closed  
pneumothorax



Open  
pneumothorax

## “Evaluación diagnóstica”.

- Es de especial relevancia investigar si el neumotórax es primario o secundario, si es un primer episodio o una recidiva. Por lo tanto, es importante realizar una adecuada anamnesis y exploración física.
- La valoración y cuantificación radiográfica del tamaño y volumen del neumotórax deben acompañarse de la evaluación del estado clínico del paciente, el tipo de NE y la presencia o ausencia de fugas de aire, con vistas a determinar la actitud terapéutica más adecuada.



## **“Clínica y Exploración Física”.**

- **Generalmente, la sintomatología depende del grado de colapso pulmonar, de la disminución de la capacidad ventilatoria y de la reserva funcional respiratoria del paciente.**
- **En más del 10% de los casos, sobre todo en los NEP, puede ser asintomático.**
- **Sin embargo, cuando hay síntomas, aproximadamente el 80% presentan clínica en reposo o realizando una actividad normal.**
- **La sintomatología que más frecuentemente nos encontramos es:**

- *Dolor torácico* (pleurítico) de inicio agudo, generalmente se localiza en la región posterior del tórax y se acentúa con los movimientos respiratorios. En ocasiones, se irradia hacia el cuello o hacia el abdomen. El dolor puede ser leve o severo al comienzo y continuar como dolor sordo.
- *Taquipnea, taquicardia y disnea*, más intensas en enfermos con enfermedad pulmonar previa.
- *Tos seca* o, más esporádicamente, *expectoración hemoptoica, síncope*.
- Otras manifestaciones: enfisema subcutáneo; hipoxemia, hipercapnia; alcalosis respiratoria. En el examen físico podemos encontrar a menudo

la tríada clásica descrita por Gailliard:

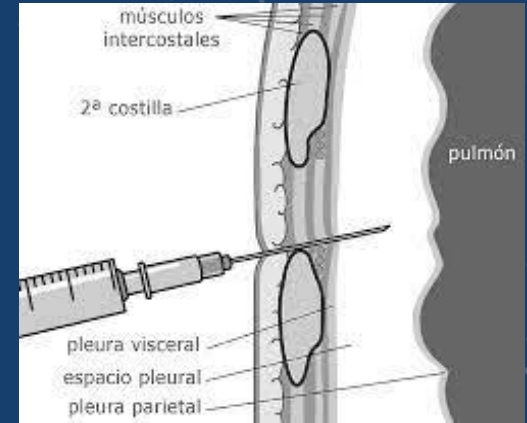
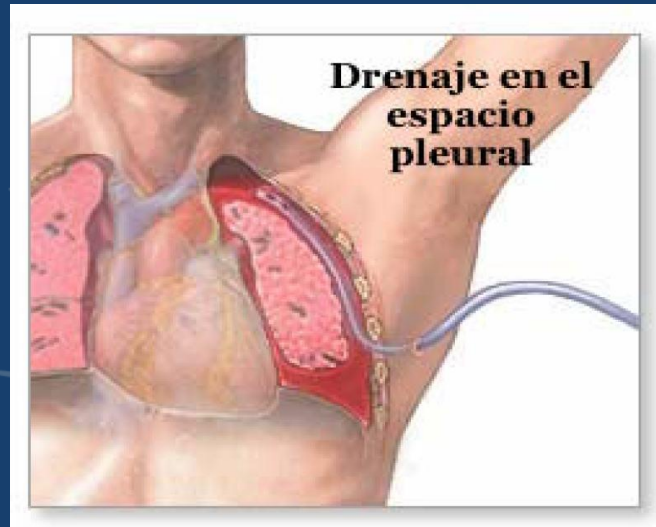
1. Disminución o ausencia de vibraciones vocales.
2. Hipersonoridad o timpanismo.
3. Disminución o ausencia de murmullo vesicular.

La comparación entre ambos hemitórax ayuda a diferenciar estos signos clínicos.

Con respecto a la estabilidad clínica del neumotórax, según los criterios del *American College of Chest Physicians (ACCP)*, un neumotórax es clínicamente estable cuando la frecuencia respiratoria es menor de 24 respiraciones/min, la frecuencia cardíaca se encuentra entre 60 y 120 lat/min, la presión arterial sistémica está en el rango de la normalidad, la saturación arterial de oxígeno respirando aire ambiente es mayor del 90% y, por último, el paciente puede pronunciar frases completas entre respiraciones. La guía de la BTS añade como marcador de estabilidad clínica la ausencia de disnea.

# “tratamiento”.

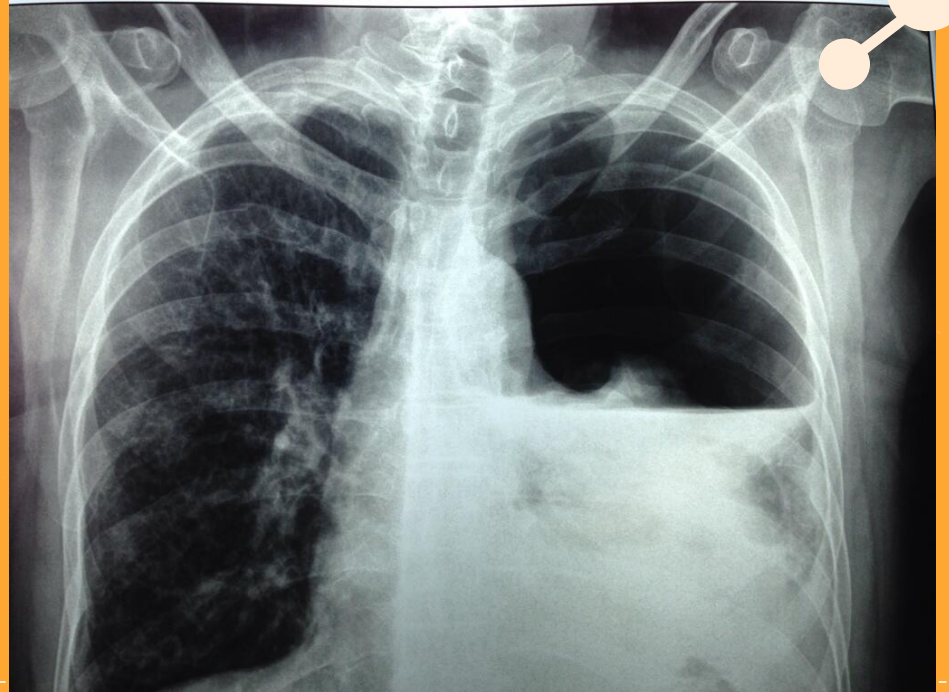
- 1.- colocación de catéter.
- 2.- colocación de sonda pleural.
- 3.- cirugía.



# HEMOTORAX

Hemotórax se define como la presencia de sangre en la cavidad pleural.

- Hematocrito en el líquido pleural igual o mayor al 50% del hematocrito de sangre periférica.
- Hemotorax masivo: Volumen de sangre >1.5L.



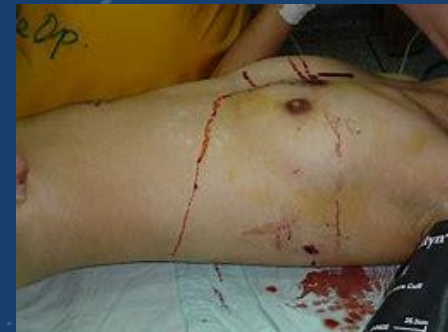## ETIOLOGIA

El trauma contuso es una causa frecuente de morbilidad y mortalidad a nivel mundial. En México, con base en cifras de la Organización Panamericana de la Salud, fallecen anualmente 24 mil personas como consecuencia de accidentes de tránsito con una tasa de 14.4 decesos por 100,000 habitantes, ocupando el 7° lugar a nivel mundial.

a) caídas de altura, b) lesiones por mecánica de aplastamiento del tórax y c) heridas por arma de fuego ó arma blanca que penetren el tórax.



La etiología iatrogénica representa la segunda causa de hemotórax. Los factores de riesgo reconocidos incluyen: a) colocación de un acceso vascular (subclavia o yugular) y b) punciones pleurales diagnósticas o terapéuticas.





# CUADRO CLINICO

Los síntomas y signos varían dependiendo de la causa, el volumen y velocidad de acumulación.



**DOLOR TORACICO**



**TAQUICARDIA**



**CHOQUE HIPOVOLEMICO**



**DISNEA**

Hemotorax  
traumatico

Hemotorax  
no  
traumatico

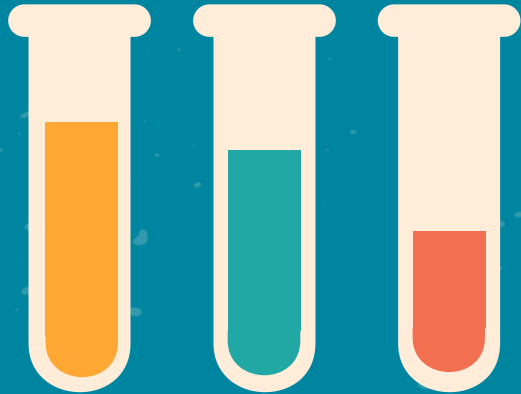**Ocupacion Pleural**

En el hemotórax espontaneo, la historia clínica y examen físico pueden orientar hacia la etiología.



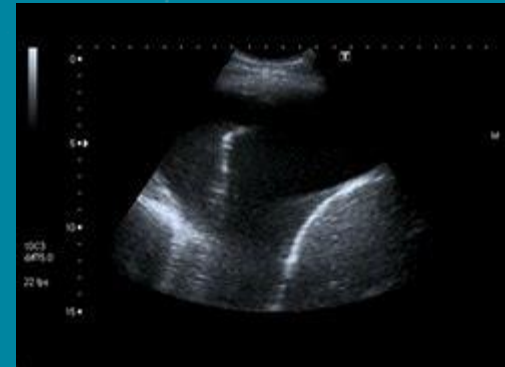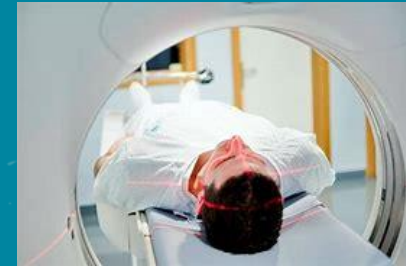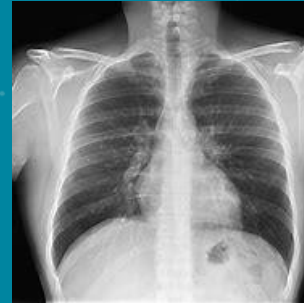# DIAGNOSTICO

la sospecha de hemotórax debe considerarse en todo paciente que ingresa al servicio de urgencias con antecedente reciente de herida penetrante en tórax y/o trauma torácico ó toracoabdominal



cuantificación del hematocrito en el líquido pleural

- Radiografía de tórax
- Ultrasonido
- Tomografía axial computarizada (TAC)
- Analisis de liquido pleural
- Citología de líquido pleural



# TRATAMIENTO

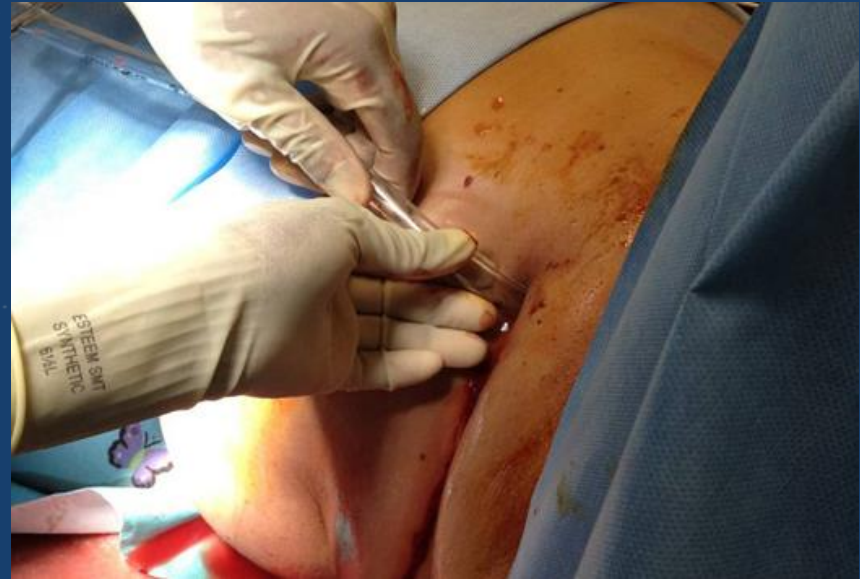El manejo inicial debe enfocarse en la identificación de situaciones que comprometan la vida, control del sangrado y reanimación para controlar el estado hemodinámico.

Hemotórax pequeño  
(volumen menor o  
igual a 300 ml)

puede optarse por  
vigilancia clínico-  
radiológica.

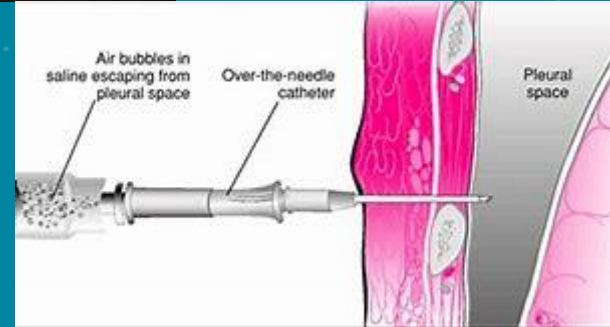
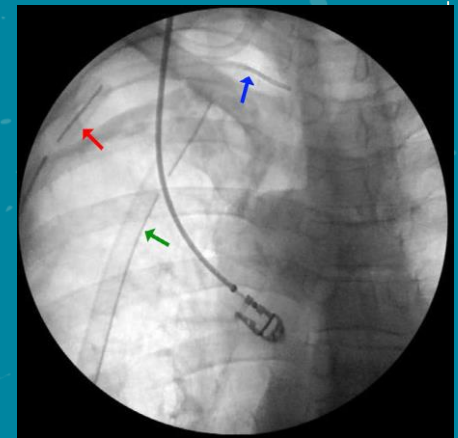
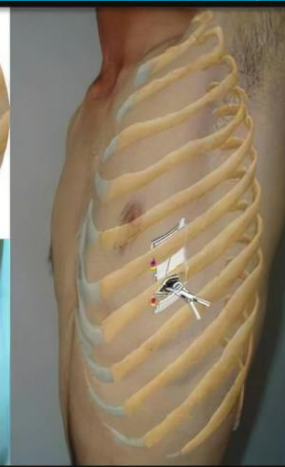
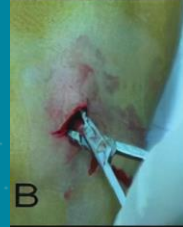hemotórax tenga  
volumen calculado  
mayor de 300 ml

deberán someterse a  
drenaje pleural



# TORACOSTOMIA

1. Evacuar la sangre del espacio pleural disminuyendo la posibilidad de empiema y/o fibrotórax
2. Detener la hemorragia del parénquima o laceraciones pleurales por la interposición de superficies pleurales al crear un taponamiento
3. Proporcionar una medición cuantitativa del sangrado

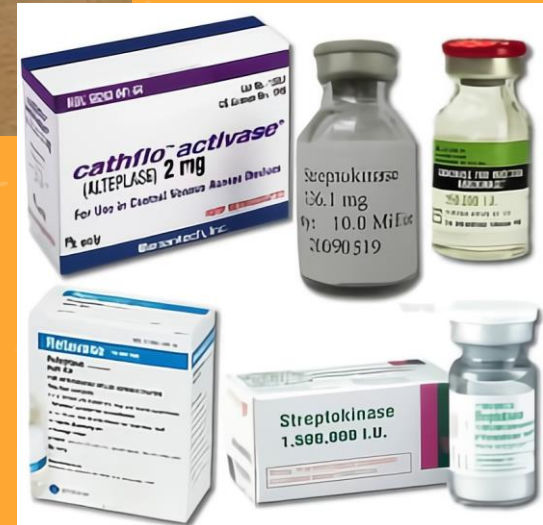
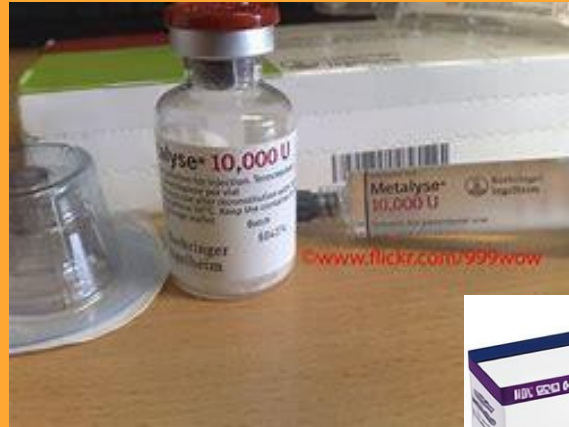
**80-90%**

De los casos resuelven el hemotórax con la colocación de drenaje pleural.

# TROMBOLITICOS

- Ayudan al drenaje pleural.
- Pueden indicarse cada 24hrs y permanecer en cavidad pleural durante un tiempo máximo estimado de 4 horas
- Estreptoquinasa (250,000 UI/dosis), Uroquinasa (100,000 UI/dosis) y activador tisular del plasminogeno (t-PA, alteplase, 50 mgs diluidos en 100 ml de solución salina 0.9%/dosis).
- Promedio de 5 días



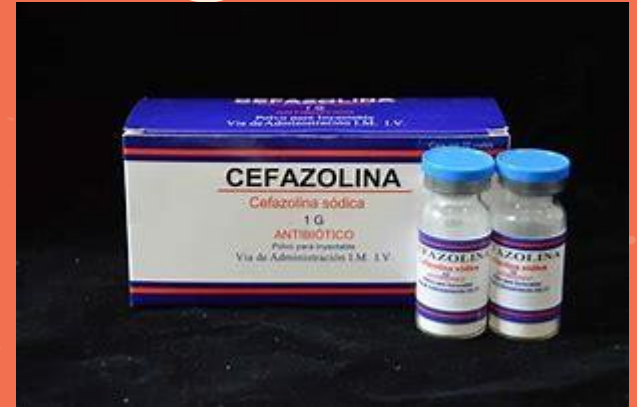# ANTIBIOTICOS

La selección del antibiótico debe estar dirigida a los patógenos causales más frecuentes (en general, bacterias gram positivas).

El tiempo recomendado no se ha definido con exactitud, puede optar por 24hrs o hasta el retiro de la sonda.



Para prevenir empiema, secundario a trauma penetrante que requiere colocación de tubo a tórax.



# CIRUGÍA LAPAROSCÓPICA



**Definición:** Procedimiento dx, que sirve para examinar el interior del abdomen o cavidad peritoneal con un instrumento llamado "laparoscopia".

## INSTRUMENTOS

- **Diámetro**
  - 1.8 hasta 12 mm, >F 5 mm.
  - Diseñados para pasar a través de trócares de 2, 5 o 12 mm.
- **Longitud:** 18 - 45 cm.
- **Reusables o desechables.**
- **Diferentes usos.**
- **Rigidez varía a partir de su diámetro y longitud**
  - > largos y delgados > más flexibles y frágiles.





La punta de los instrumentos laparoscópicos reproduce la punta del instrumental convencional de la cirugía abierta.



Cuentan con un sistema de apertura y cierre.




Algunos son articulados para librar obstáculos, ampliando el rango de movimiento.



Diseño ergonómico, mecanismo de rotación de 360°.



Algunos poseen un sistema de bloqueo que permite a sus mandíbulas mantenerse cerradas con un seguro.

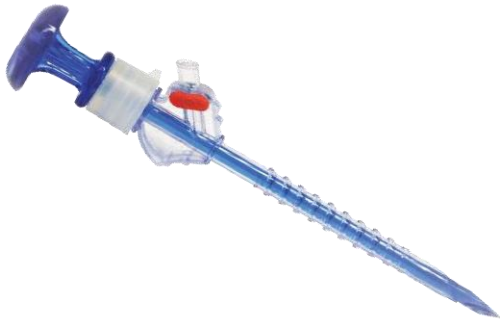

**Cuadro 86-2. Instrumental de mínima invasión<sup>11</sup>**

Funciones	Tipo de instrumental
Disectores	Curvos (Maryland), de ángulo (Mixter)
Clampar	Pinzas intestinales
Manejo de asas	Pinzas intestinales, Babcock
Visualizar	Telescopio 0, 30, 45, 70, 100, 120
Exposición	Separadores
Cortar	Tijeras rectas y curvas
Hemostasia	Electrocauterio (gancho y espátula)
Hemostasia	Sistema de sellado de vasos, tijera ultrasónica
Clipar	Enclipadora manual o automática
Engrapar	Engrapadora mecánica o automática
Tracción o agarre	Babcock, grasper, extractora, etc.
Succión-irrigación	Aspirador e irrigador
Sutura	Portaagujas, bajanudos, endostitch, etc.



# TRÓCARES



Puerta de acceso a cavidad abdominal.



Tamaño varía: más comunes de 5 y 12 mm.



**Punta:** facilita su entrada a la cavidad abdominal o al sitio operatorio.

\***Navaja retráctil:** cortan el tejido al ejercer presión.

\***Sin navaja:** punta roma, función: separar tejidos al introducirlos mediante movimientos giratorios.



Se fija a la pared del abdomen mediante relieves tipo rosca, para disminuir el riesgo de deslizamiento fuera de la cavidad abdominal.

# TRÓCARES



Puerta de acceso a cavidad abdominal.



Tamaño varía: más comunes de 5 y 12 mm.



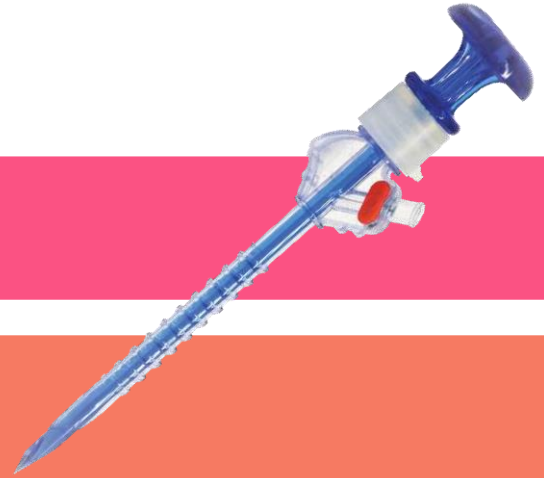**Punta:** facilita su entrada a la cavidad abdominal o al sitio operatorio.

\* **Navaja retráctil:** cortan el tejido al ejercer presión.

\***Sin navaja:** punta roma, función: separar tejidos al introducirlo mediante movimientos giratorios.



Se fija a la pared del abdomen mediante relieves tipo rosca, para disminuir el riesgo de deslizamiento fuera de la cavidad abdominal.

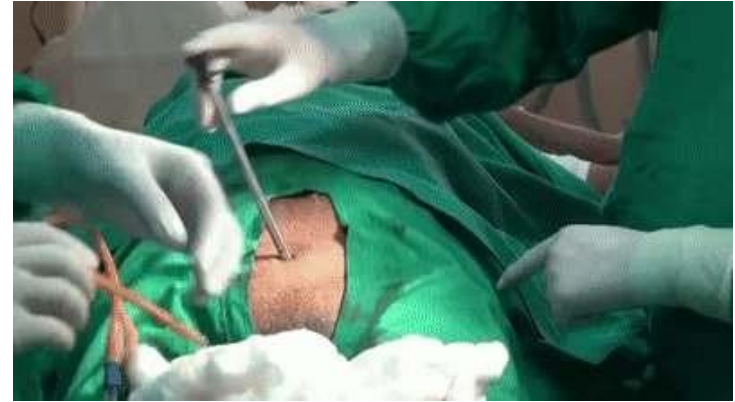

# TRÓCAR

Permiten paso de gas para el neumoperitoneo y, a la vez, evitan fuga de gas y permiten el paso de instrumentos a la cavidad del abdomen.

La presión del gas en el neumoperitoneo ya establecido supera la presión atmosférica; es la válvula del trócar la que mantiene el sello y evita escape el neumoperitoneo.

De igual forma tienen una llave que permite, a través de un canal, la insuflación del neumoperitoneo.



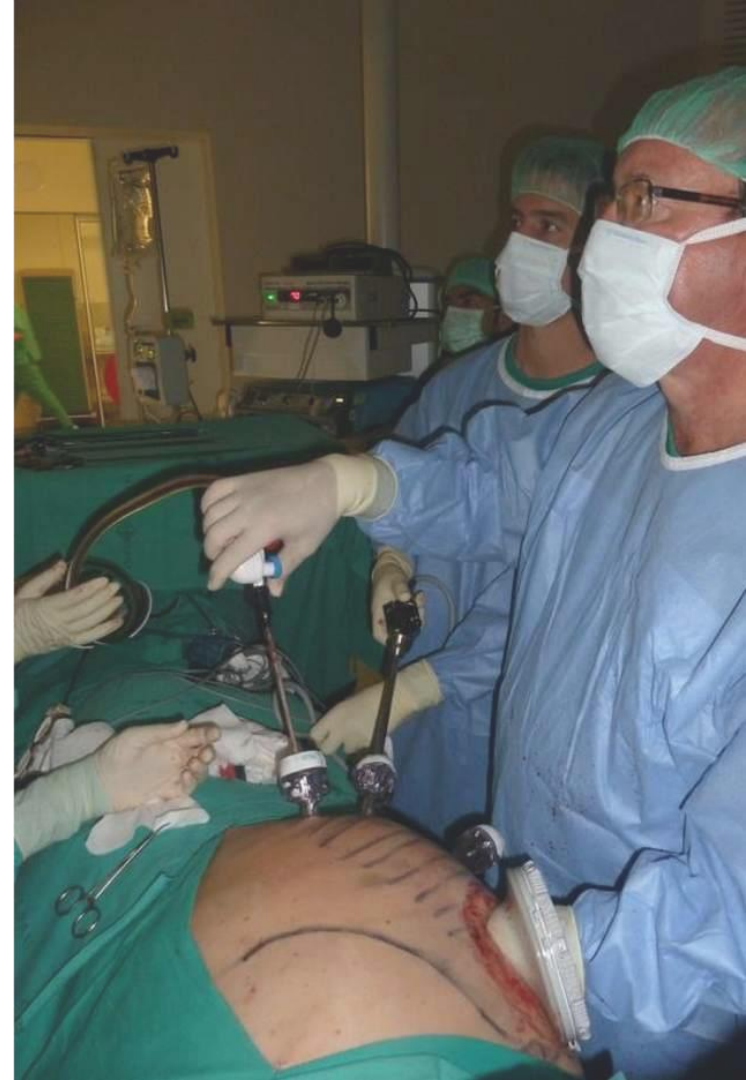# Puertos para mano asistida



Dispositivos que permiten la introducción de la mano a la cavidad abdominal y mantienen las condiciones de neumoperitoneo, ofreciendo una alternativa al abordaje sólo laparoscópico.



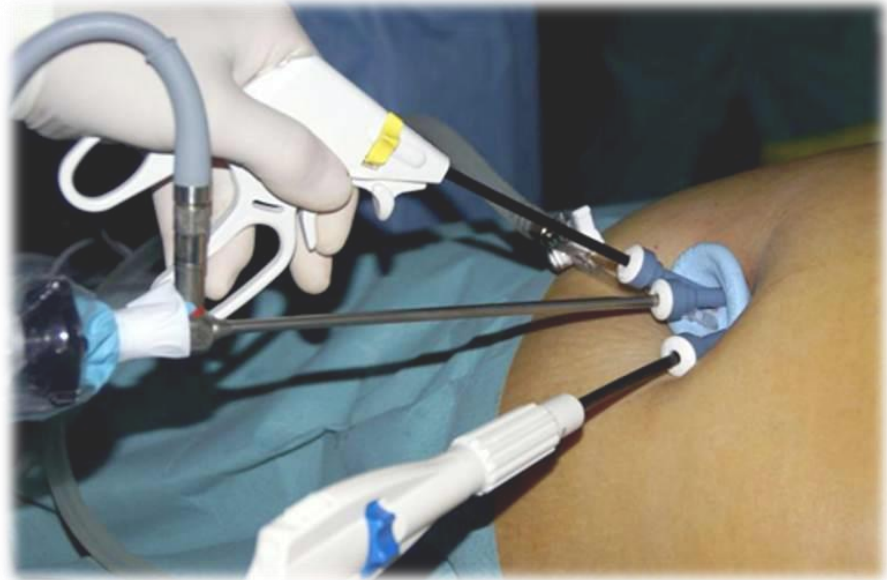Diferentes diseños y materiales



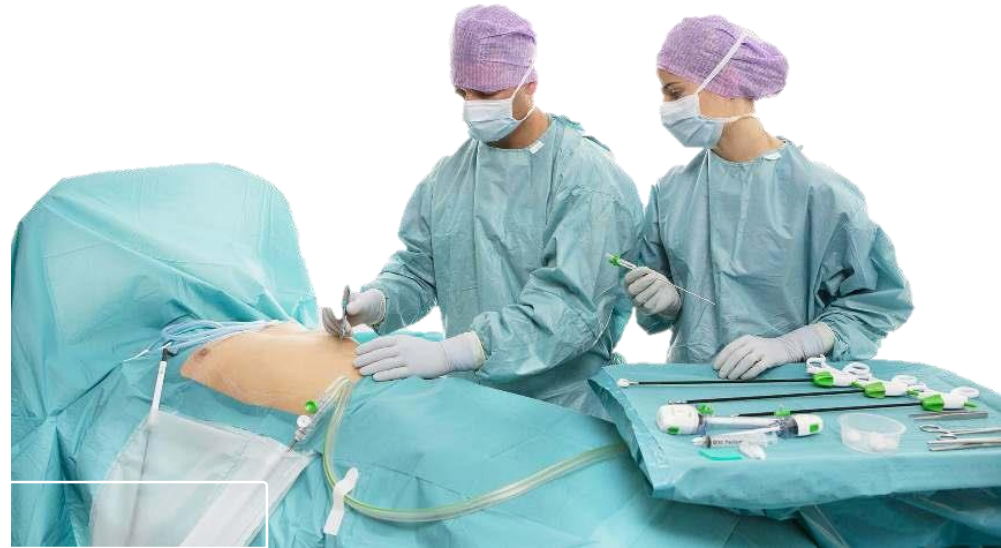# Dispositivos de puerto único.




Introducir en un solo dispositivo con tres canales de trabajo todos los instrumentos requeridos para la cirugía.



- La mayoría de los equipos combina mediante un instrumento de dos canales la **irrigación** a presión y **succión**, que permite la limpieza del campo quirúrgico e incluso un lavado óptimo de la cavidad en caso de peritonitis generalizada.



# Clips



Titanio o plástico.

Miden entre 5 y 10 mm.

Son aplicados con sistemas desechables automáticos o recargables reusables.

## Función

- Clipar y ligar vasos sanguíneos, o ductos de 1 a 8 mm.
- Estructuras de mayor diámetro corren riesgo de fuga, al no ser el clip tan largo como para ocluirlo.

# DISPOSITIVOS DE GRAPEO

Articulados o no, pueden realizar un grapeo combinado con una sección lineal.

La mayoría aplica 6 líneas de grapas, con una sección del tejido por el centro de la engrapadora, dejando 3 líneas de grapas a cada lado.

Longitud de las grapas: va de 30 a 60 mm.

Profundidad: de 1.5 a 2.5 mm.

Se emplean para dividir tejidos como pulmón, venas, tubo digestivo, y realizar anastomosis intestinales. Existen

dispositivos de grapeo circulares para realizar anastomosis de tubo digestivo.



# Fijadores de mallas



En ocasiones es difícil llevar a cabo la fijación de una malla vía laparoscópica, por esta razón se desarrollaron los fijadores de mallas.



El fijador de mallas dispara unas grapas absorbibles, que mantienen fija la malla, evitando su migración durante el periodo en que la malla se integra al tejido.



Las grapas se absorben en unos 12 meses.

# Posición del cirujano

Es por demás importante y debe estar lo más ergonómica posible.

Cabeza hacia el frente, sin rotación, flexión o extensión.

Hombros relajados, en posición neutra.

Brazos a los lados.

Codos con un ángulo entre 70 y 90°.

Antebrazos horizontales o descendentes de manera ligera, prolongando el eje de los instrumentos,

Manos en pronación.

Dedos sujetando con suavidad los instrumentos.

Columna y piernas sin flexión ni rotación lateral.

Monitor: a la altura de la cabeza, con un ángulo hacia abajo de 20°, para relajar los músculos oculomotores.



# Endoscopios

Instrumentos centrales y de mejor precisión en la realización de un procedimiento invasivo de manera mínima.

Piezas más caras del equipo de laparoscopia. 3

funciones:

- **Dar luz al campo operatorio.**
- **Transmitir la imagen a la cámara.**
- **Equilibrar el brillo.**

Contienen dos canales:

- Uno para recabar la imagen y trasmitirla a la cámara.
- Otro para iluminación.

Se fabrican con diferentes ángulos de visión: 0, 30, 45, 70, 100 y 120°

A mayor ángulo se maximiza la capacidad de visión.

Permiten el foco y zoom de estructuras, magnificando la imagen: a mayor magnificación más precisión. Diferentes

calibres, los principales de 3, 5 y 12 mm.



# Pantalla o monitor



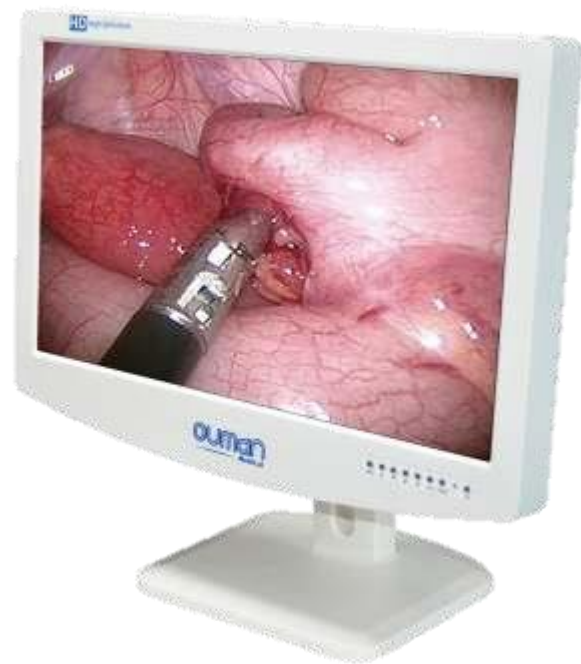Requiere brindar la mejor definición y nitidez de imagen.



Hoy en día, las de alta definición son la mejor opción.



Puede ser de 2D o 3D.



# Cámara



Recibe la imagen del lente, la procesa y debe transmitirla en tiempo real a la pantalla.



No puede tener ningún retraso en la imagen perceptible.



Existen cámaras que integran 2 o 3 chips, que procesan la imagen.



A mayor número de chips mayor definición.

# Insuflador



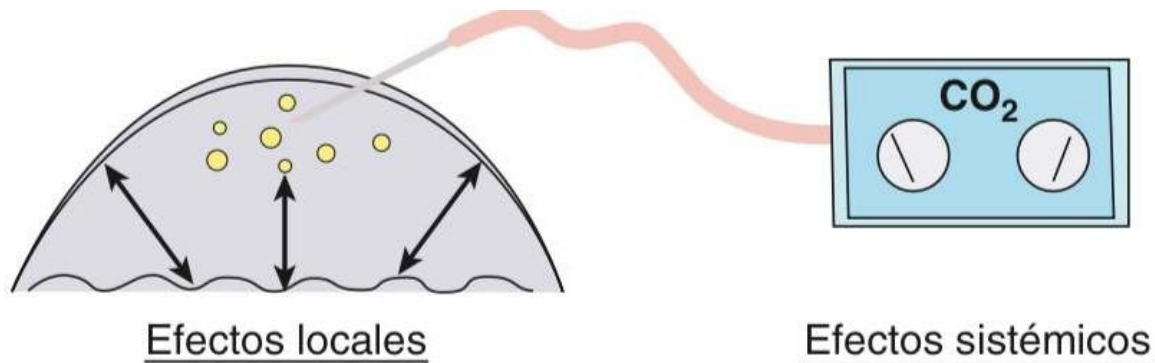
Es el encargado de instilar el gas dentro de la cavidad y mantiene el neumoperitoneo en condiciones extremas.



Hay de diferentes capacidades, cuenta los litros administrados, regulando la velocidad de flujo, hasta 45 litros por minuto.



Asimismo, monitorea la presión intrabdominal en milímetros de mercurio y en tiempo real, emite señal de alarma en caso de obstrucción del flujo, e impide que se exceda la presión intrabdominal máxima tolerada.



Distensión peritoneal  
 Reacción vagal  
 Elevación del diafragma  
 Alteración del retorno venoso  
 Dolor

Hipercarbia  
 Acidosis  
 Incremento de la poscarga  
 Incremento de las catecolaminas  
 Incremento de la carga miocárdica

**Figura 14-1.** El dióxido de carbono insuflado en la cavidad peritoneal tiene efectos locales y sistémicos que causan diversas alteraciones hemodinámicas y metabólicas. (*Reproducida con autorización de Hunter JG (ed): Bailliere's Clinical Gastroenterology Laparoscopic Surgery. London/Philadelphia: Bailliere Tindall, 1993:758. Copyright Elsevier.*)

# Fuente de luz



Transmite a través de fibra óptica la luz al telescopio.



Regula la intensidad y la tonalidad de la luz.



Se tienen múltiples opciones: como luz halógeno o bien luz de xenón, que tratan de equiparar la calidad de la luz solar.



# Existen diferentes tipos de corriente usadas en la medicina:



Constante menor ➡ 10 Hz ➡ electrólisis.



Alterna de mediana y baja frecuencia ➡ 10 Hz y 10 kHz ➡ estimulación nerviosa y neuroestimulación transoperatoria.



Alta frecuencia ➡ 300 kHz ➡ produce el efecto térmico en cirugía. Existen dos formas básicas: corriente monopolar y bipolar.



Todos los tejidos tienen cierta resistencia a la electricidad y a ser coagulados (impedancia); la corriente eléctrica fluye a través de un tejido orgánico, vence la resistencia y la transforma en calor. El calor es el efecto deseado. Las características de la corriente determinan su acción en la célula.



El corte o división del tejido se logra cuando la corriente genera una temperatura superior a 100 °C, con esto el agua celular se evapora y la célula se desintegra.



La hemostasia o coagulación se logra con corriente de menor intensidad, modulada e intermitente, generando una temperatura de entre 60 y 80 °C, produciendo la desnaturalización proteica irreversible; no se alcanza el grado de vaporización celular, formando un coágulo de proteína y retracción de células deshidratadas.

Los antisépticos de yodopovidona o clorhexidina, combinados con alcohol isopropílico, son muy flamables; no se debe usar una fuente de ignición hasta que estén secos, según el instructivo del producto, y no hay que humedecer la placa dispersora ni el electrodo activo con estos productos.



La vía biliar es el sitio de menor resistencia, así que, si se aplica electricidad sobre el conducto cístico, se dispersará hacia la vía biliar principal, generando una lesión térmica con estenosis tardía secundaria o bien fistula biliar.

# Dispositivos de sellado de vasos



Son los dispositivos más seguros.



Realizan monitorización tisular permanente y no exceden la cantidad de energía requerida para vencer la impedancia del tejido.



Producen fusión del colágeno con la elastina, logrando un sello de la pared vascular.



Sellan vasos de hasta 7 mm de diámetro, tolerando una presión de ruptura arterial de 360 mm Hg, equiparable a 3 veces la presión arterial sistólica normal.



Su eficacia es similar a una ligadura y superior a otros dispositivos disponibles.

# TIJERAS ULTRASÓNICAS



● Son las más versátiles de todos los dispositivos de energía.



● Multifuncionales: realizan corte, hemostasia y disección, ahorrando hasta



● Sellan vasos de hasta 5 mm y funcionan con ondas ultrasónicas.



● La corriente eléctrica se transforma en energía mecánica, esto produce

coagulación.



**Cuadro 14-1****Procedimientos quirúrgicos laparoscópicos**

BÁSICOS	AVANZADOS	
Apendicectomía	Funduplicatura de Nissen	Dissección de ganglios linfáticos
Colecistectomía	Miotomía de Heller	Robótica
Reparación de hernia	Gastrectomía	Imagen tridimensional
	Esofagectomía	Medicina a distancia
	Acceso entérico	Procedimientos asistidos por laparoscopia
	Exploración de la vía biliar	Hepatectomía
	Colectomía	Pancreatectomía
	Esplenectomía	Prostatectomía
	Suprarrenalectomía	Histerectomía
	Nefrectomía	