

The background features a white canvas with scattered black dots of various sizes. Large, organic, wavy shapes in teal, orange, and black are positioned around the edges, creating a modern, abstract aesthetic.

NAUSEAS Y VOMITO

INTEGRANTES:

Viridiana Merida Ortiz

Oscar Adalberto Zebadua Lopez

DEFINICION

La náusea es una sensación desagradable en la parte alta gastrointestinal, que puede o no estar acompañada de vómito.



Vómito es la expulsión súbita del contenido gastrointestinal a través de la boca.

CAUSAS

01

Debidas al cancer

irritación gastrointestinal, hemorragia, estreñimiento, aumento en la presión intracraneal, hepatomegalia, dolor, ansiedad, síndromes paraneoplásicos, alteraciones bioquímicas

02

Debidas al tratamiento

Quimioterapia, radioterapia, fármacos, y otros

03

Concurrentes

Gastropatías previas (úlceras gástricas o duodenales, gastritis alcohólica o medicamentosa), infecciones y alteraciones bioquímicas.

04

Otras

Relacionados con los alimentos (olores, sabores), insistencia para que el enfermo coma, etcétera

Se produce por estímulo del “centro de vómito” localizado en el SNC, en el área postrema del IV ventrículo.



EVALUACION

Historia clínica-Exploración física-Exámenes complementarios

01

Historia clínica

- Determine la intensidad utilizando la escala de Edmonton.
- Determine el inicio duración y frecuencia de los síntomas.
- Determine la cantidad, número, y características del vómito en caso de estar presente.
- Situaciones que agravan o alivian los síntomas.
- Revise los medicamentos que consume para identificar potenciales factores de riesgo.

02

Exploración física

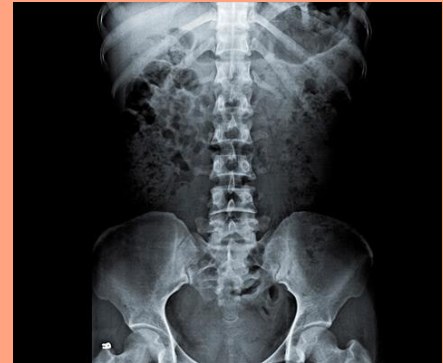- Exploración abdominal completa.
- Descartar la presencia de oclusión intestinal, afección del SNC u otros mecanismos etiogénicos.
- Realice un examen rectal para descartar impactación fecal



03

Exámenes complementarios

- Realice estudios diagnósticos de laboratorio.
- Las radiografías abdominales pueden demostrar datos sugestivos de oclusión intestinal.



The image features a white background with abstract, colorful shapes and dots. In the top left, there is a solid orange circle. In the top right, there are several shapes: a small teal circle, a light pink circle, and a larger orange irregular shape. On the left side, there is a large, complex shape composed of teal and orange areas, with a thin black line tracing its boundary. Scattered throughout the page are several small black dots of varying sizes. The word "TRATAMIENTO" is centered in a large, bold, black, sans-serif font.

TRATAMIENTO

NO FARMACOLOGICO

Medidas Generales

- Ambiente tranquilo libre de comida y olores que puedan provocar la náusea
- Evitar acostarse después de comer, si requiere descanso, es mejor sentado o reclinado con la cabeza erguida
- Usar ropa cómoda y holgada

Hidratacion y alimentacion

- Ingerir líquidos 30 minutos después de los alimentos sólidos
- Tomar líquidos a sorbos pequeños
- Fraccionar las comidas en 5 o 6 pequeñas
- Comer alimentos de textura suave
- Enjuagar la boca antes y después de comer
- Consumir alimentos fríos
- Evitar alimentos condimentados

FARMACOLOGICO-CAUSA TRATABLE

TOS

Inicie con antitusígenos

GASTROPATIA

Gastropatía: inicie un inhibidor de la bomba de protones

FARMACOS

Reevalúe la necesidad de utilizar fármacos conocidos como irritantes de la mucosa gástrica (antibióticos, esteroides, aine's, otros)



ANSIEDAD

**HIPERTENSION
INTRACRANEAL**

Utilice esteroides y
diuréticos


**ALTERACION
HIDROELECTROLITICA**

HIPERCALCEMIA

Hidratación e inicie
bifosfonatos

**PROBLEMA
MECANICO**

Descomprima la cámara
gástrica (gastrostomía,
sonda NS)



FARMACOLOGICO-CAUSA NO TRATABLE

Antiemeticos

- Procinéticos
- Metoclopramida

De accion serotoninergica

- Ondansetrón
- Tropisetron
- Palonosetrón

De accion central

- Haloperidol
- Levopromacina
- Metroclopramida

Esteroides como adyuvantes

- Dexametasona