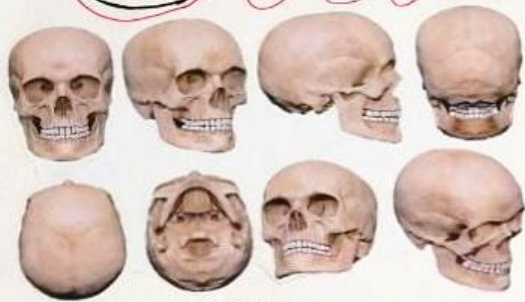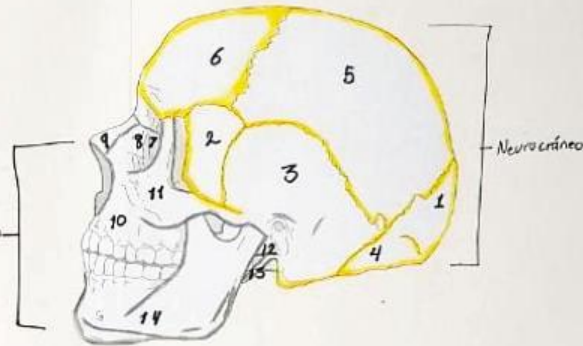


# CRÁNEO



## TEJIDO

El tejido óseo se origina, en general, a partir del mesodermo y de ectomesenquima. La formación de los huesos planos del cráneo e irregulares de la cara se desarrollan del ectomesenquima, proveniente de las Crestas neurales. Su osificación es directa, membranosa, o primaria, ya que de este ectomesenquima se forma tejido óseo sin pasar por etapa intermedia del cartilago. Esta forma de desarrollo óseo se presenta en la mayoría de los huesos del esqueleto de la cabeza ósea.



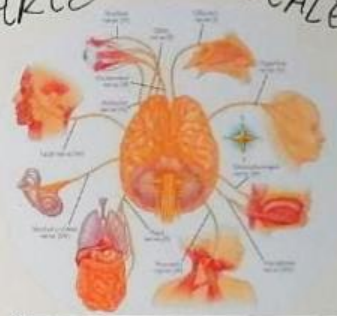## NEUROCRÁNEO

- 1: Occipital
- 2: Esfenoides
- 3: Escamos
- 4: Mastoideas
- 5: Parietal
- 6: Frontal

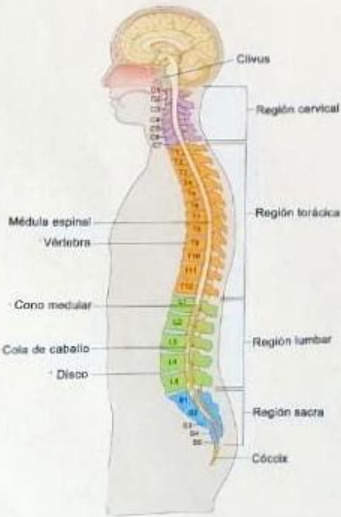
## VISEROCRÁNEO

- 7: Mandíbulas
- 8: Lacrimales
- 9: Vómer
- 10: maxilar
- 11: cigomático
- 12: Porción timpánica
- 13: Estiloides de los temporales
- 14: mandíbula

# PARES CRANEALES



- 1: Nervio Olfatorio (I Par) - Sensitivo
- 2: Nervio Óptico (II Par) - Sensitivo
- 3: Nervio Oculomotor (Motor ocular común, III Par) - motor
- 4: Nervio Troclear (Patético, IV Par) - motor
- 5: Nervio Trigémino (V) - Mixto
- 6: Nervio abducens (motor ocular externo, VI Par) - motor
- 7: Nervio facial (VII Par) - Mixto
- 8: Nervio Vestibuloclear (VIII Par) - Sensitivo
- 9: Nervio Glossofaríngeo (IX Par) - Mixto
- 10: Nervio Vago o Neumogástrico (X Par) - Mixto
- 11: Nervio Accesorio (Espinal, XI Par) - Motor
- 12: Nervio Hipogloso (XII) - Motor



- **Clivus:** Hueso en la base del cráneo cerca de la columna vertebral. En el clivus a veces se forman tumores, como cordomas y condrosarcomas.
- **Región Cervical:** Consta de siete vértebras, sus articulaciones intervienen en los movimientos del cuello y la cabeza; sus trastornos funcionales son frecuentes.
- **Región Torácica:** Forma el esqueleto axial del cuello y del dorso. Entre sus funciones está: Proteger la médula espinal y las raíces nerviosas que emergen de ella. Sustener el cuerpo y su peso.
- **Región Lumbar:** Parte baja de la espalda, es la tercera región principal de la columna. La mayoría tiene cinco huesos o vértebras en la columna lumbar, a pesar de que es común tener seis.

- **Región Sacra:** Está en la parte inferior de la columna vertebral y está ubicada entre el quinto segmento de la columna lumbar y el cóccix. El sacro es un hueso con forma triangular que tiene cinco segmentos fundidos unos con otros.
- **Cóccix:** Es la parte más baja de la columna vertebral. Representa una cola vestigial y consta de tres o más huesos pequeños fusionados.
- **Médula Espinal:** Conecta el cerebro con los nervios de la mayor parte del cuerpo. Se llama Sistema Nervioso Central (SNC).
- **Vértebra:**