



UNIVERSIDAD DEL SURESTE  
CAMPUS: COMITAN

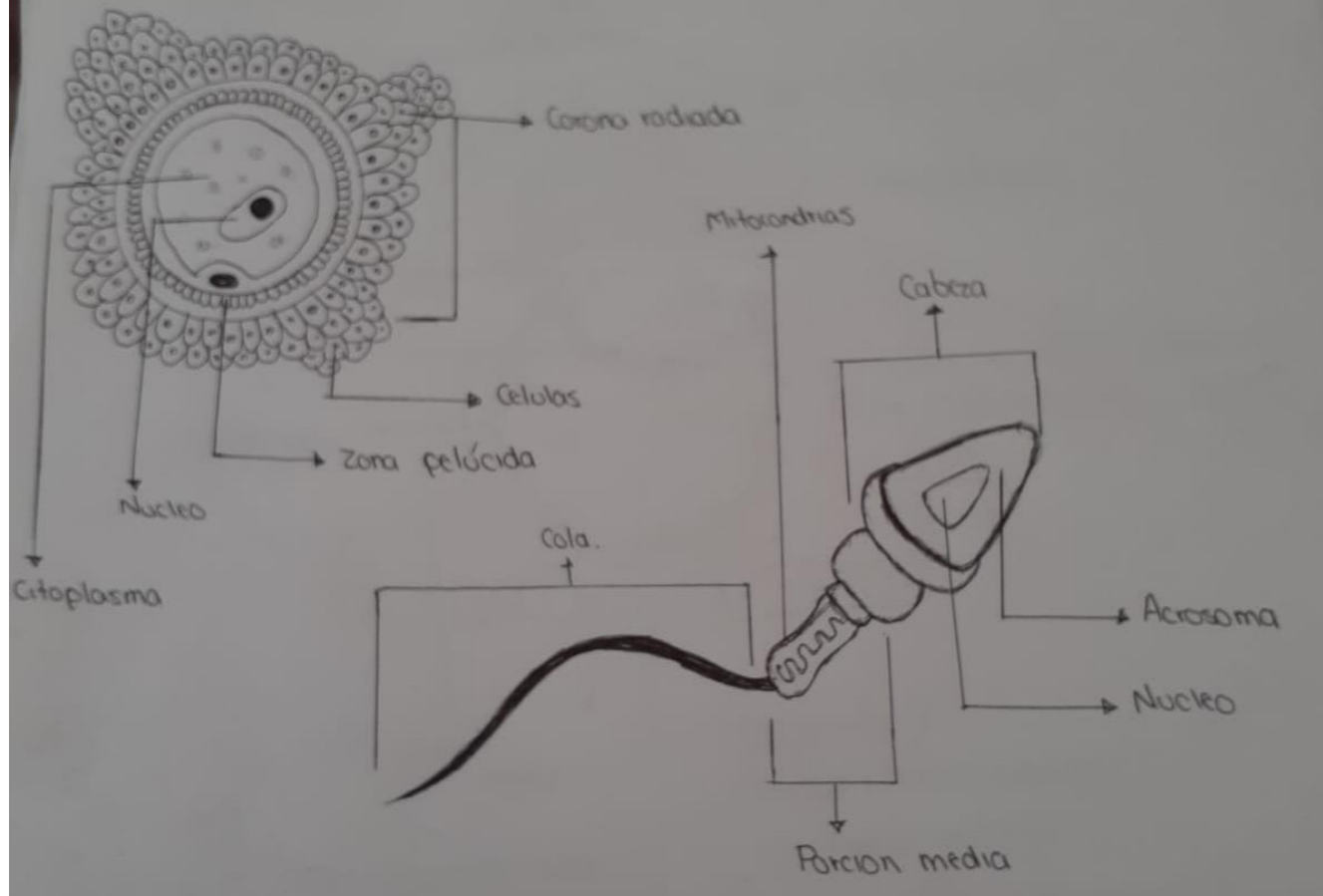


MATERIA: MORFOLOGIA  
SEMESTRE: 1RO "A"

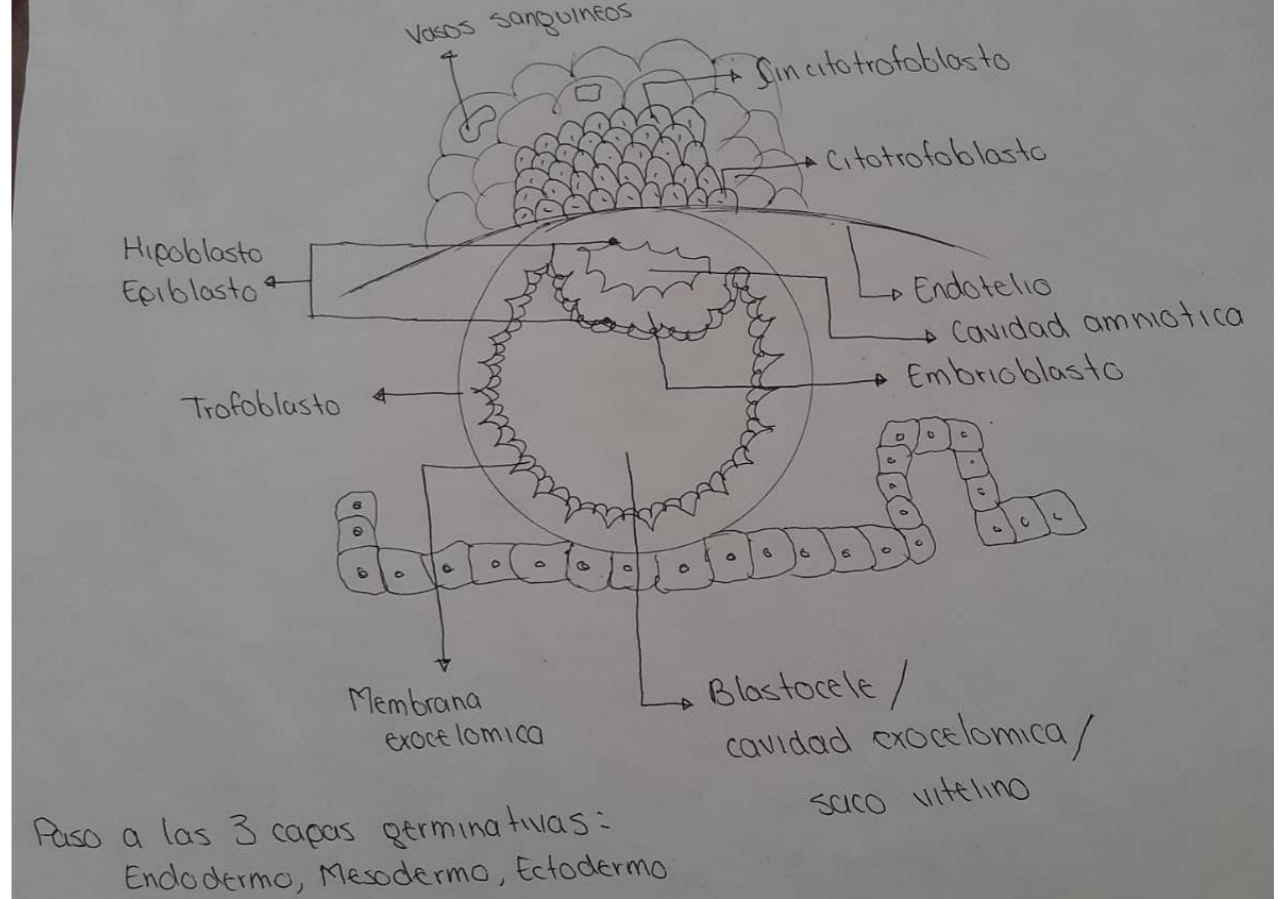
ALUMNA: DANIELA ELIZABETH CARBAJAL DE LEON  
CATDRATICO: DRA. ROSVANI MARGINE MORALES IRECTA

COMITAN DE DOMNGUEZ CHIAPAS A 19 DE MARZO DEL 2022

# estructura.

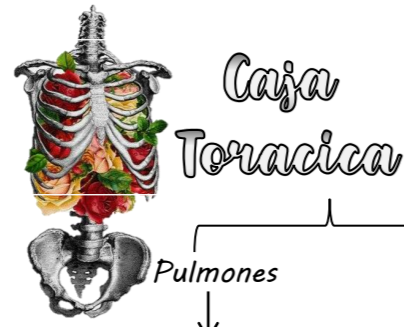


# prediferenciacion.



Paso a las 3 capas germinativas:  
Endodermo, Mesodermo, Ectodermo

El aire se distribuye a los pulmones por medio de la tráquea, los bronquios y los bronquiólos.



- 3 Lóbulos derechos  
2 Lobulos izquierdos
1. Visceral  
2. Parietal  
3. Liquido

### Anatomía

- Cintura escapular → Clavícula y escapula (cavidad glenoidea, apófisis coracoides, acromion)
- Costillas → 12 Pares de Costillas: 1-7 verdaderas, 8- 12 falsas, 11-12
- Esternón → Manubrio del esternón, Cuerpo, Apófisis xifoides
- Columna → Unión con vertebras torácicas

### Histología

El tejido óseo es un tejido especializado del tejido conjuntivo, Cartílago Hialino



### Bronquios

- Principales → Bronquio Principal izquierdo y Bronquio principal derecho
- Secundarios → Dos en el izquierdo y Tres en el derecho
- Terciarios

### Bronquiolos

Normalmente son de 18 a 20 (10 en el pulmón derecho: 8-10 en el pulmón izquierdo, dependiendo de la combinación de segmentos)

### Histología

- Bronquios → Placas de cartílago, musculo liso. 5 capas: mucosa, muscular, submucosa, Cartílago, adventicia; epitelio pseudocilíndrico estratificado ciliado
- Bronquiolos → Acinos Pulmonares, no hay placas cartilaginosas ni glándulas. Cilios se remplazan por células de Clara.
  - epitelio pseudocilíndrico estratificado ciliado
  - epitelio cilíndrico simple ciliado
  - epitelio simple cúbico



### Cavidad nasal

Los orificios nasales, o narinas, los cornetes nasales, glándulas seromucosas, cilios epiteliales, y una membrana mucosa; El epitelio es pseudoestratificado ciliado neurosensorial

### Laringe

Conecta la parte inferior de la faringe, la laringofaringe, con la tráquea. Sus componentes son: la epiglotis, los pliegues vocales; epitelio pseudoestratificado prismático ciliado con células caliciformes, con criptas y glándulas túbulo-alveolares simples de secreción mucosa.

### Tráquea

De 16-20 anillos cartilaginosos de cartílago hialino con una Capa adventicia y una capa submucosa, que da paso a los bronquios; epitelio pseudo-estratificado ciliado con presencia de células caliciformes.

# Aparato Respiratorio