



UNIVERSIDAD DEL SURESTE



ESCUELA DE MEDICINA

8vo Semestre

Grupo "B"

Flujogramas

Presenta: Lizbeth Anahi Ruiz Córdova

Docente a cargo: Dr. Romeo Suarez Martínez

22 de abril del 2022, Comitán, Chiapas.

Taquiarritmia

Evalúe el ritmo
con un electrocardiograma
de 12 derivaciones o con
monitor.

Si

Evalúe la
duración de QRS

Estrechos

Taquicardia
Supraventricular

- Sin onda P
- > 100 lpm
- Taquicardia sinusal
- Taquicardia auricular nodofocal
- Fluter auricular

- Administrar adenosina.
↓
Cardioversión sincronizada.

¿ Presenta compromiso
cardiopulmonar ?

NO

Evalúe la
duración de QRS

Ancho

Taquicardia
Ventricular

- Sostenida
- No sostenida
- Monomófica
- Polimófica

- Cardioversión
sincronizada.
- RCP
- Antiarrítmicos:
 - Procainamida
 - Amiodarona.

Estrecho

Taquicardia
Supraventricular

Maniobras
Vagales.

Adenosina
6 mg

Ancho

Taquicardia
ventricular

Adenosina
Antiarrítmicos
- Procainamida
- Amiodarona

Bradiarritmia

Evalúe el ritmo con un electrocardiograma.

¿Presenta compromiso en el EKG?

Si

Bradicardia sinusal

- Presincopec o síncope
- Fibrilación y Flútee auricular

Implantación de marcapasos

No

Bloqueo auriculo-ventriculares

AV 1^{er}

- PR > 0,20s
- FC normal
- Nudo AV

■ No está indicado el marcapasos

AV 2^{do}

- Alargamiento PR
- FC normal
- His-Purkinje

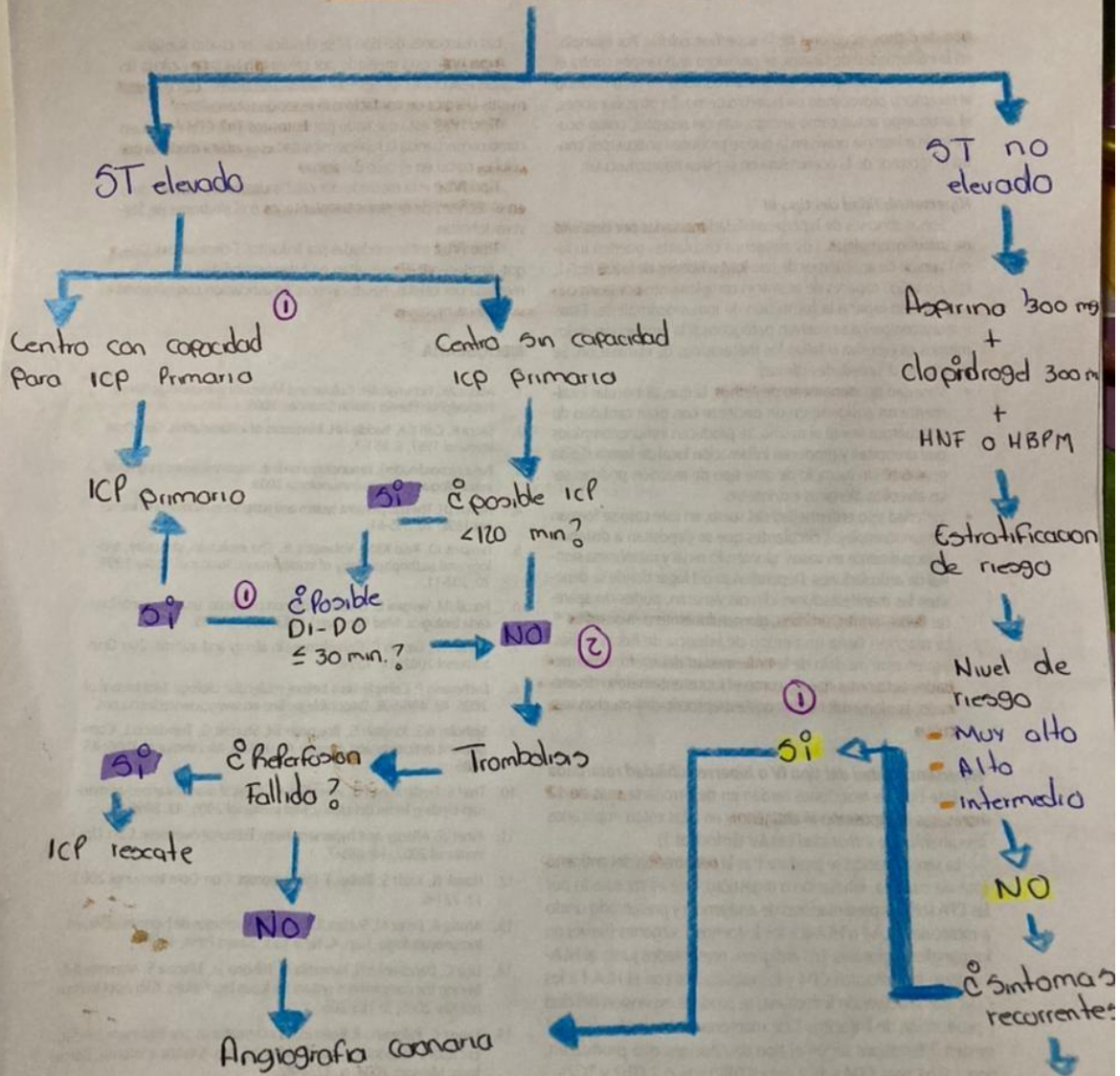
- Marcapasos
- Atropina (1mg)
- Dopamina (5-20 mg)

AV 3^{er}

- Falla completa en la conducción

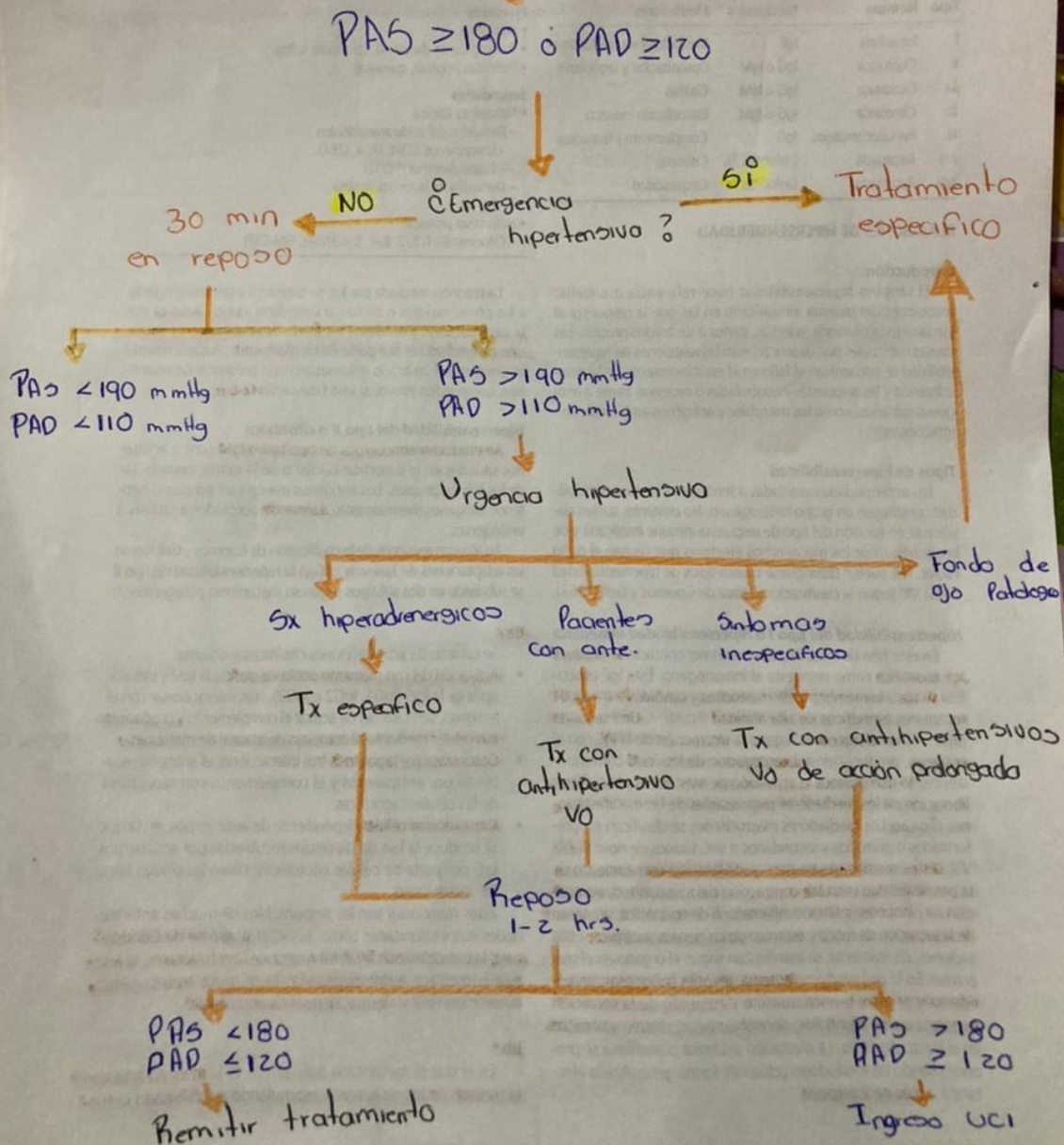
■ Marcapasos

SCA

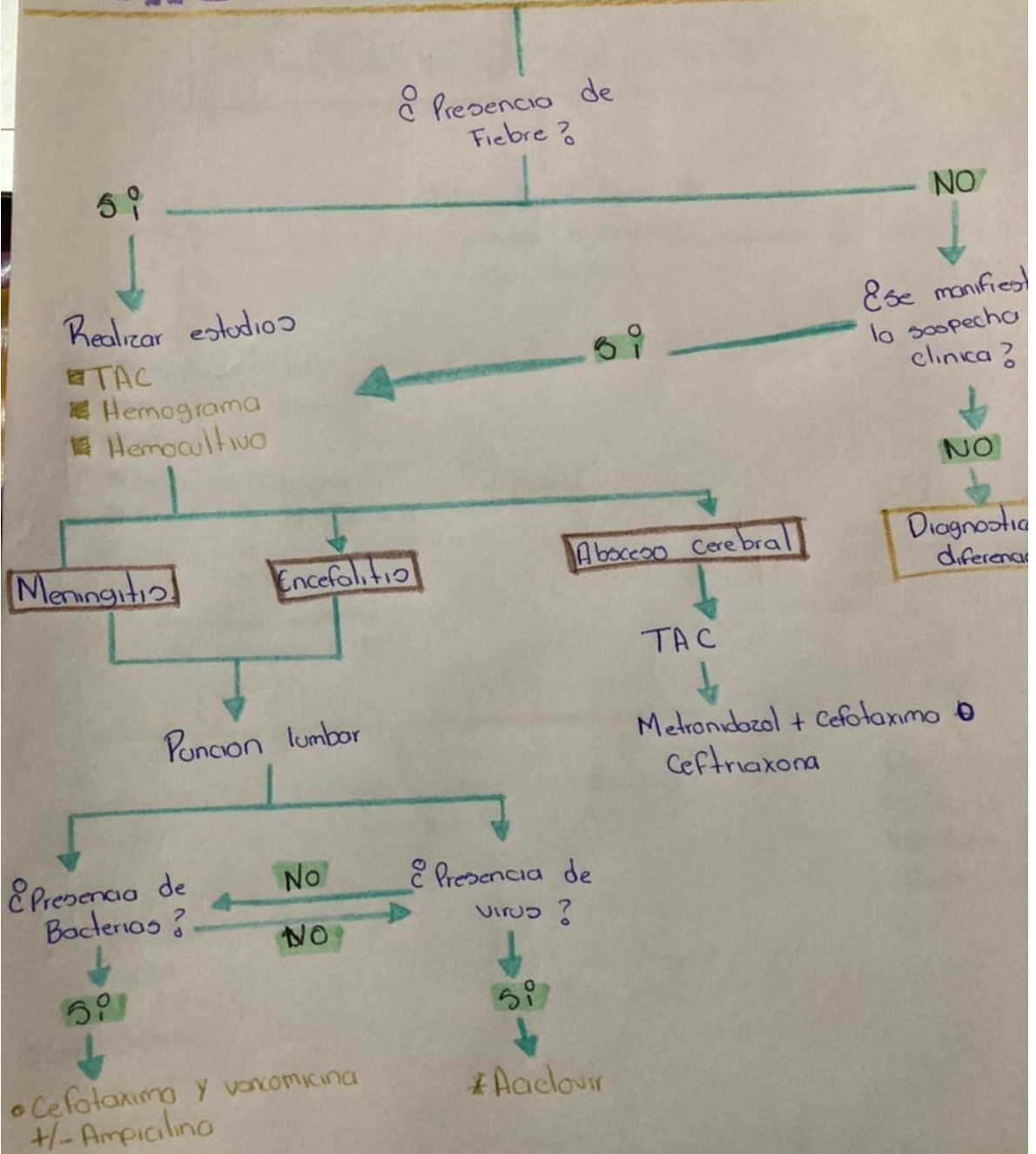


- ① Adm. Acido acetilsalicílico + ticagrelor
- ② Adm. Acido acetilsalicílico + Clopidogrel

Crisis hipertensiva



Infecciones del SN



Insuficiencia Cardíaca

Paciente con factores de riesgo cardiovascular

¿Existe sospecha de insuficiencia cardíaca?

SI

NO

Evaluación diagnóstica

- Anamnesis
- Rx de torax
- EKG

Ningun hallazgo presente

Dx improbable

Presencia de hallazgo en solo 1 aspecto

Dx dudoso

Presencia de hallazgo en > 1 aspecto

Dx probable

Bajo

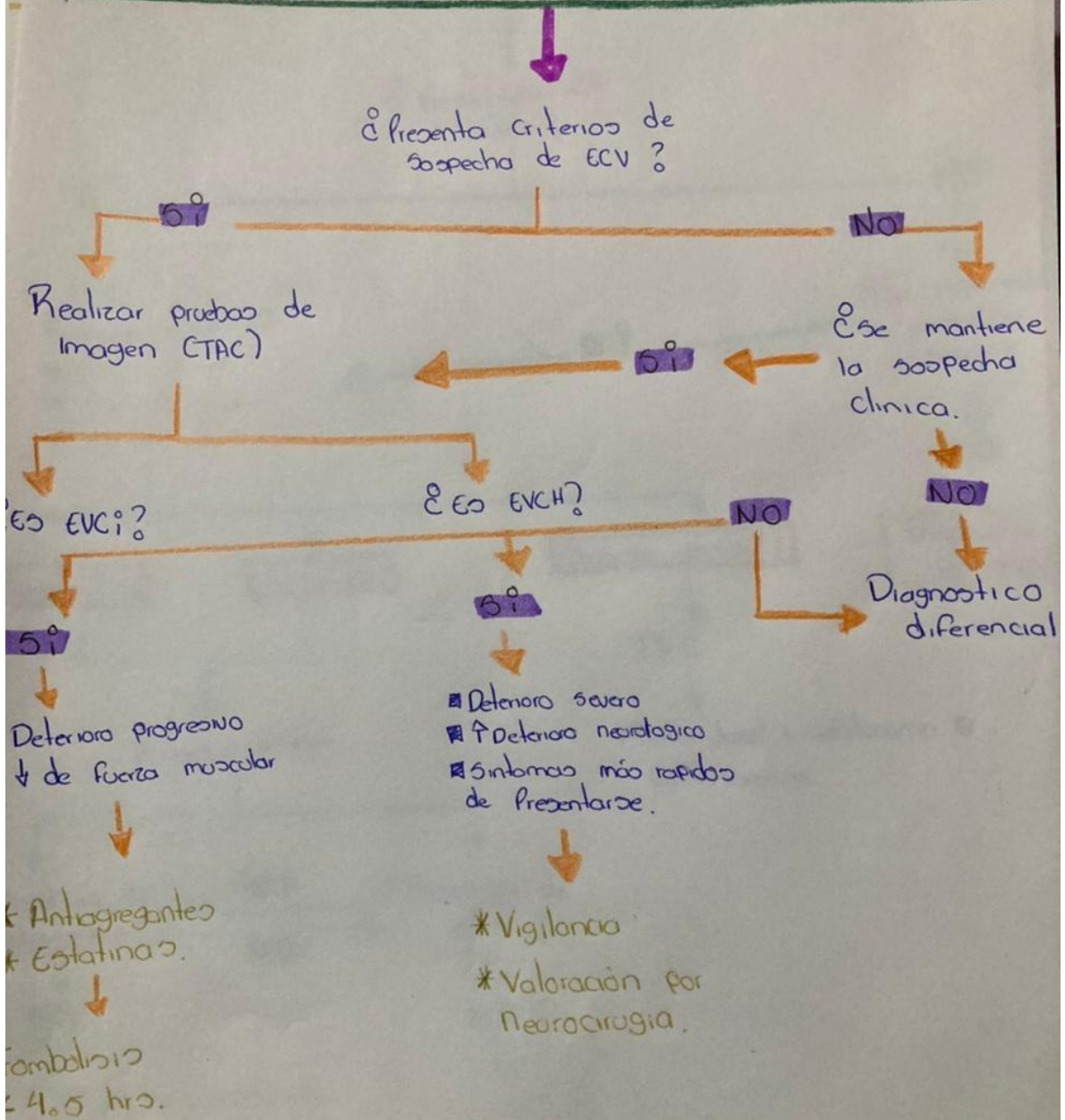
Peptidos natriu.

Alto

Ecocardiograma

<10% FE reducida
41-49% FE intermedia
>50% FE preservada

Eventos Cerebrovasculares



Traumatismo Craneoencefalico

