

Licenciatura en Medicina Humana

Materia:

Clínica quirúrgica complementaria

Tema:

Signos Apendiculares.

Docente:

Dr. Kevin Esteban López Ramírez.


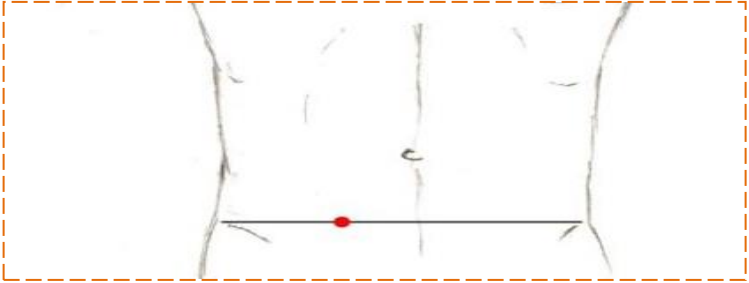

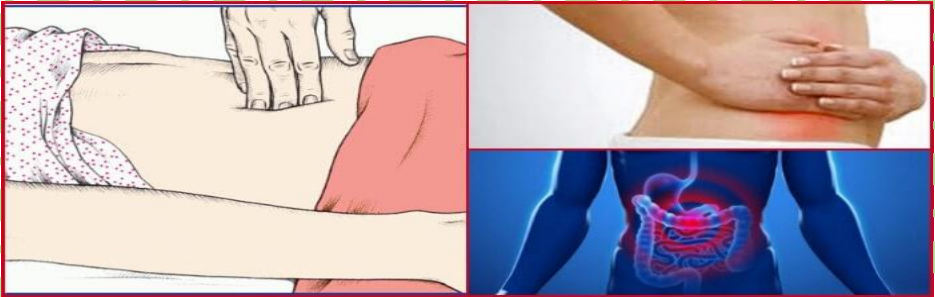

Alumna:



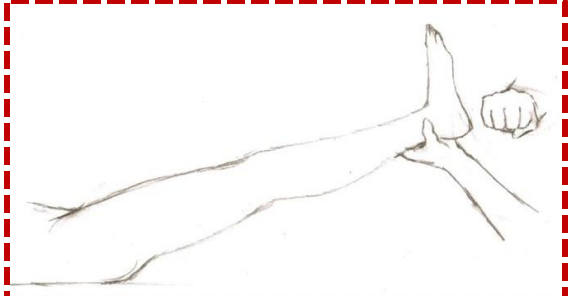
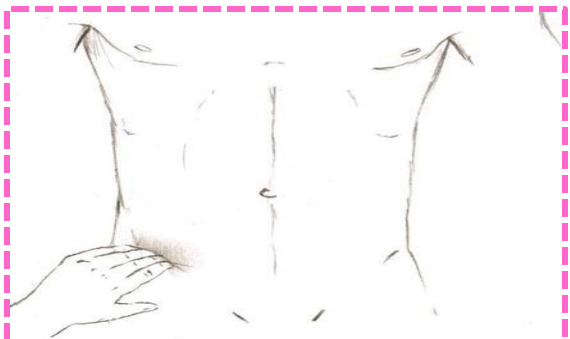
Iriana Yaylín Camposeco Pinto

Semestre y Grupo:

- 1° "A"

Comitán de Domínguez, Chiapas a; 10 de marzo del 2,022

SIGNO CLÍNICO		
1	Punto de Mc Burney	
2	Punto de Lanz	
3	Signo de Rovsing	
4	Punto de Blumberg (Rebote)	
5	Signo Obturador	

	SIGNO CLÍNICO	
6	Signo de psoas	
7	Signo de morris	
8	Signo de talopercusión	
9	Signo de capurro	

CITA BIBLIOGRÁFICA

INCIDENCIA DE LOS SIGNOS APENDICULARES FRECUENTES Y
NO FRECUENTES EN LA APENDICITIS AGUDA (uaemex.mx)