



Altuzar Gordillo Erika Patricia.

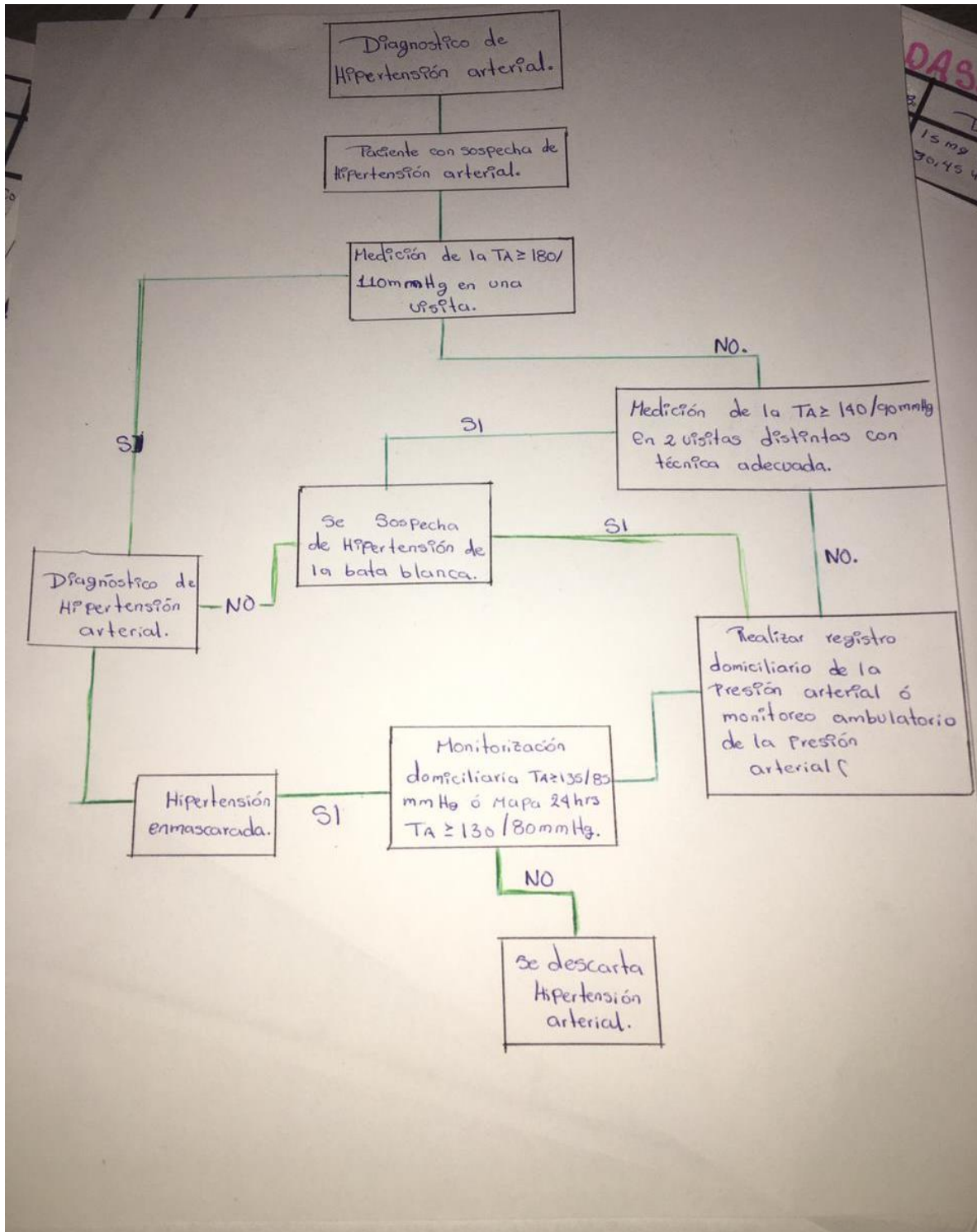
Suarez Martínez Romeo.

Diagramas.
Cardiología.

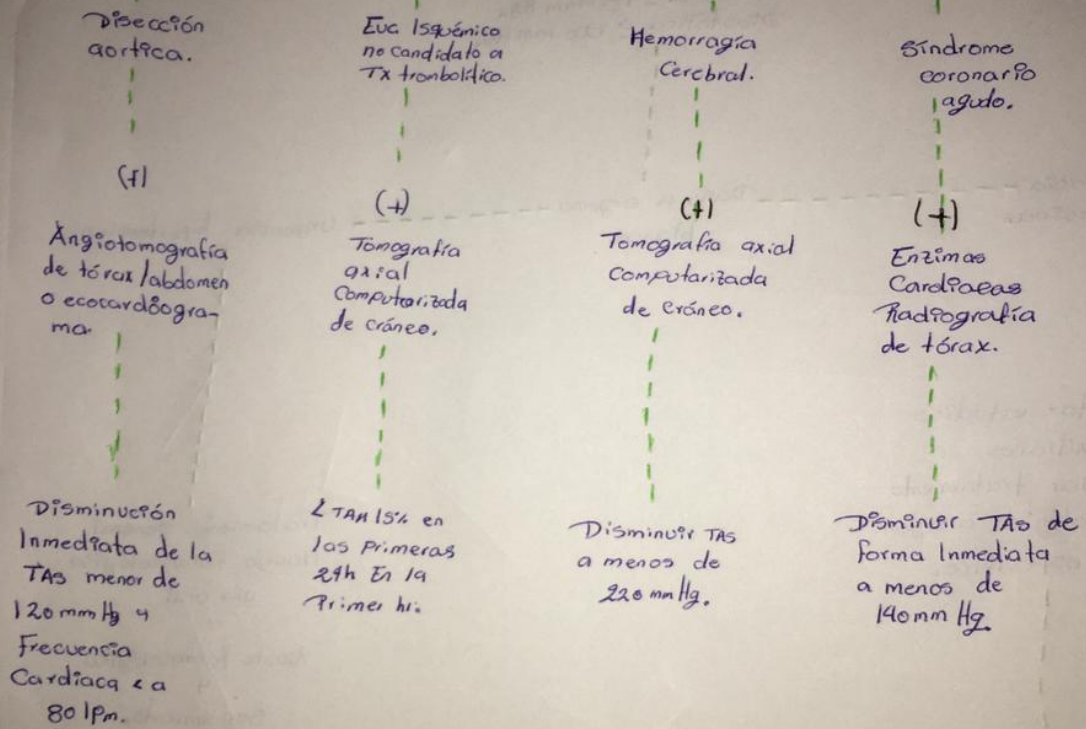
PASIÓN POR EDUCAR

5° semestre.

Comitán de Domínguez Chiapas a 28 de Marzo del 2022



Emergencia Hipertensiva.



Diseción aortica.

(+)

Angiotomografía de tórax/abdomen o ecocardiograma.

Disminución Inmediata de la TAS menor de 120 mmHg y Frecuencia Cardíaca < 80 lpm.

Enf. Isquémico no candidato a Tx trombolítico.

(+)

Tomografía axial Computarizada de cráneo.

↓ TAS 15% en las primeras 2h En la Primer h.

Hemorragia Cerebral.

(+)

Tomografía axial Computarizada de cráneo.

Disminuir TAS a menos de 220 mmHg.

Síndrome coronario agudo.

(+)

Enzimas Cardíacas Radiografía de tórax.

Disminuir TAS de forma Inmediata a menos de 140 mmHg.

Paciente con crisis hipertensiva.
cifras tensionales.
sistólica ≥ 180 mm Hg.
Diastólica ≥ 120 mm Hg.

Emergencia
Hipertensiva.

Daño a órgano
blanco.

Urgencia hipertensiva.

Solicitar estudios
auxiliares
& Iniciar tratamiento
farmacológico a órgano
específico.

Hospitalizar.

Tratamiento general
Manejo farmacológico
vía oral
0
Ajuste farmacológico
4
Seguimiento.

Estenosis de la válvula tricúspide.

