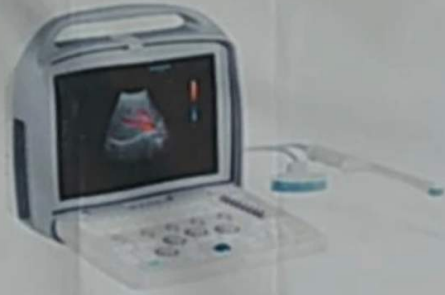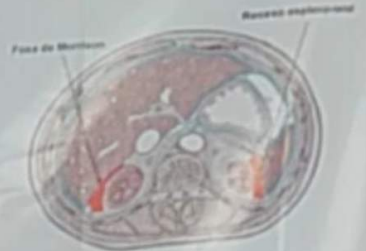


# PROTOCOLO FAST ULTRASONOGRAFÍA

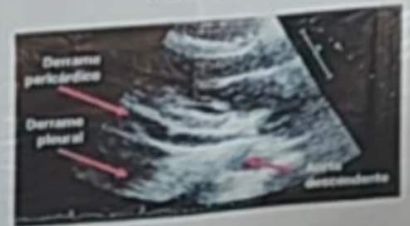

Detecta líquido libre intraperitoneal y pericárdico de un paciente politraumatizado



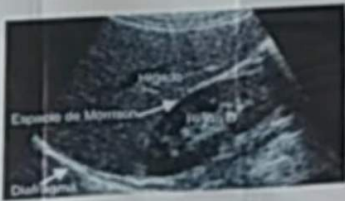Epigástrico: Determinar si existe derrame pericárdico, contractilidad cardíaca, diámetro y colapsabilidad de la vena cava inferior y aorta abdominal

## VENTANA SUBXIFOIDEA POSICIÓN 1



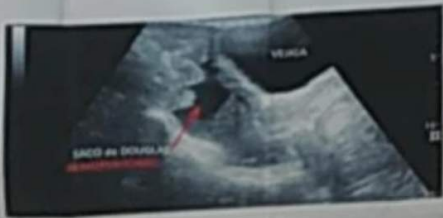Cuadrante superior y flanco derecho: se visualiza espacio de MORRISON, vesícula y diafragma

## VENTANA PERIHEPÁTICA POSICIÓN 2 Y 4



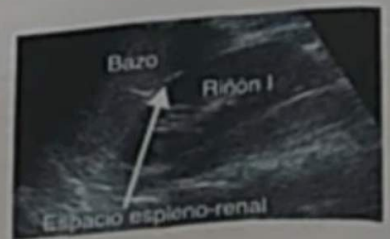Suprapúbica: Se visualiza vejiga, si está llena, próstata o Útero (espacio rectovesical y fondo de SACO DE DOUGLAS en la mujer).

## VENTANA SUPRAPÚBICA POSICIÓN 6



Cuadrante superior y flanco izquierdo: se visualiza RECESO ESPLENO-RENAL

## VENTANA PERIESPLÁNICA POSICIÓN 3 Y 5



## PATOLOGÍAS

- Traumatismo abdominal (rotura esplénica, rotura hepática)
- Peritonitis bacteriana secundaria:
  - Perforación de viscera hueca (apéndice, úlcera hepática)
  - Procesos infecciosos o inflamatorios ginecológicos
- Pancreatitis
- Hepatopatía crónica y cirrosis
- Insuficiencia cardíaca
- Rotura de aneurisma de arteria intraabdominal
- Procesos tumorales malignos

