



Proyecto

Nombre del Alumno: Avilene del Rocío Arguello Tovar

Nombre del tema: Protocolo FAST

2do Parcial

Nombre de la Materia: Imagenología

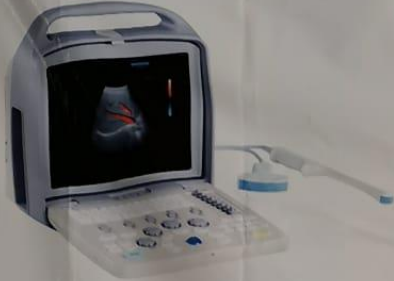Nombre del profesor: Dr. Diego Rolando Martínez Guillén

Nombre de la Licenciatura: Medicina Humana

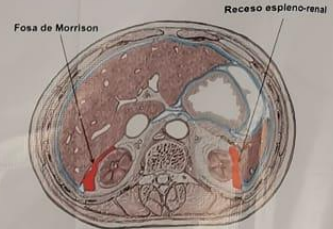
4to semestre grupo B

Comitán de Domínguez, Chiapas a 05 de abril del 2022

PROTOCOLO FAST ULTRASONOGRAFÍA

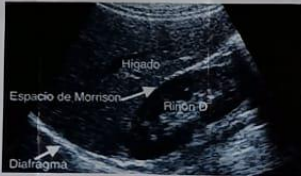

Detecta líquido libre intraperitoneal y pericárdico de un paciente politraumatizado



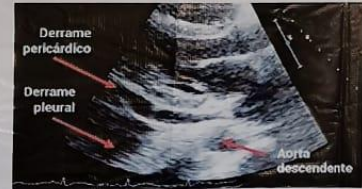Cuadrante superior y flanco derecho: se visualiza espacio de **MORRISON**, vesícula y diafragma

VENTANA PERIHEPÁTICA POSICIÓN 2 Y 4



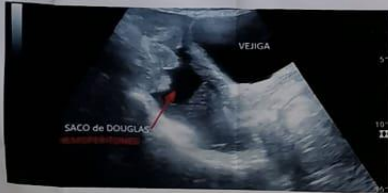Epigastrio: Determinar si existe derrame pericárdico, contractilidad cardiaca, diámetro y colapsabilidad de la vena cava inferior y aorta abdominal

VENTANA SUBXIFOIDEA POSICIÓN 1



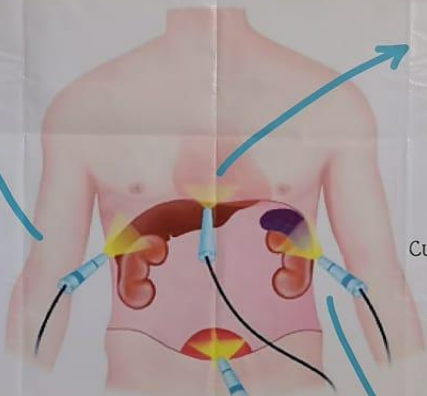
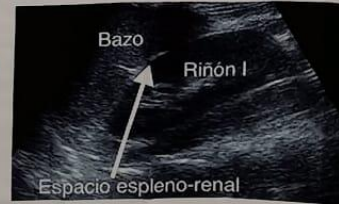Suprapúbica: Se visualiza vejiga, si está llena, próstata o Útero (espacio rectovesical y fondo de **SACO DE DOUGLAS** en la mujer).

VENTANA SUPRAPÚBICA POSICIÓN 6



Cuadrante superior y flanco izquierdo: se visualiza **RECESO ESPLÉNORRENAL**

VENTANA PERIESPLÁNICA POSICIÓN 3 Y 5



PATOLOGÍAS

- Traumatismo abdominal (rotura esplénica, rotura hepática)
- Peritonitis bacteriana secundaria:
 - Perforación de víscera hueca (apéndice, úlcera hepática)
 - Procesos infecciosos o inflamatorios ginecológicos
- Pancreatitis
- Hepatopatía crónica y cirrosis
- Insuficiencia cardiaca
- Rotura de aneurisma de arteria intraabdominal
- procesos tumorales malignos

