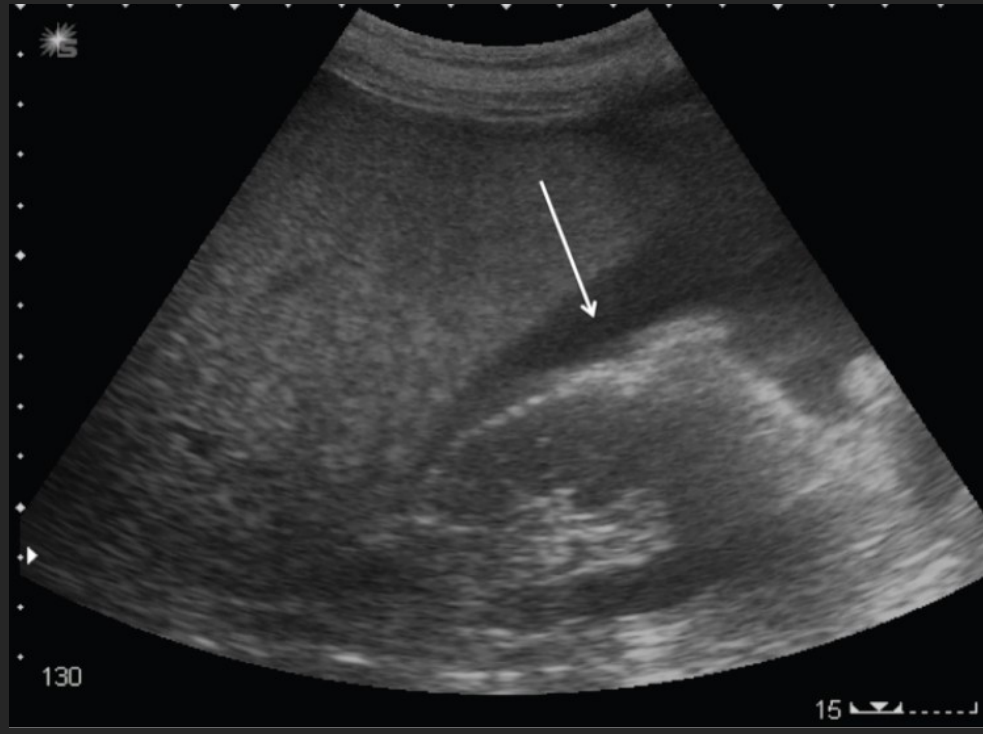

PROTOCOLO

F A S T

¿Qué es?



“Focussed Assessment with Sonography in Trauma”

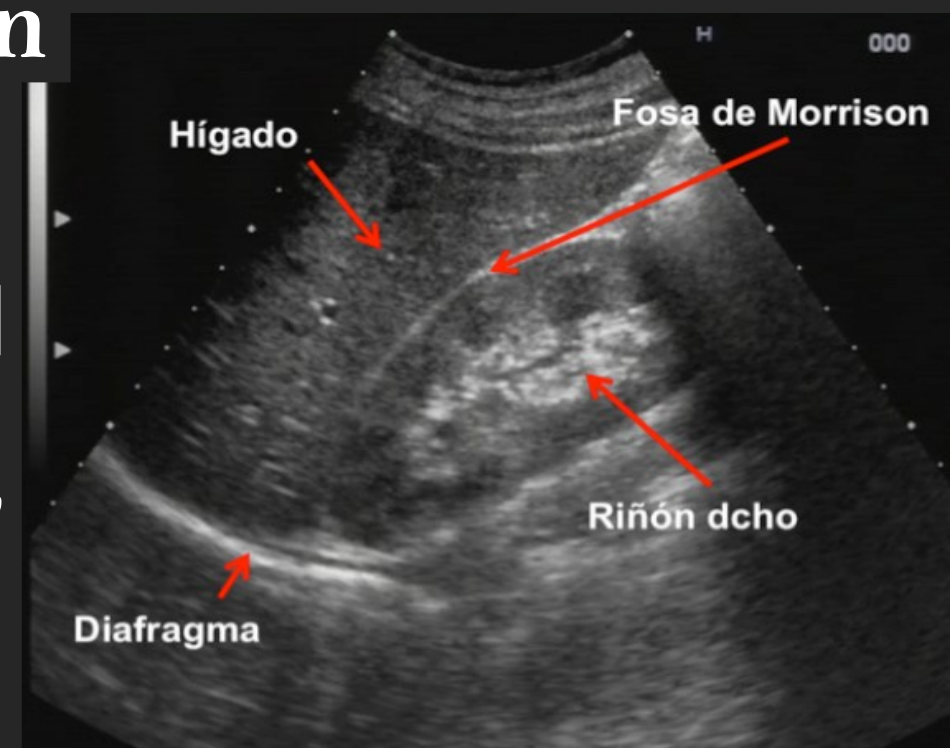
Técnica que nos permite detectar liquido libre intraperitoneal y pericárdico en el contexto de un paciente politraumatizado

Técnica

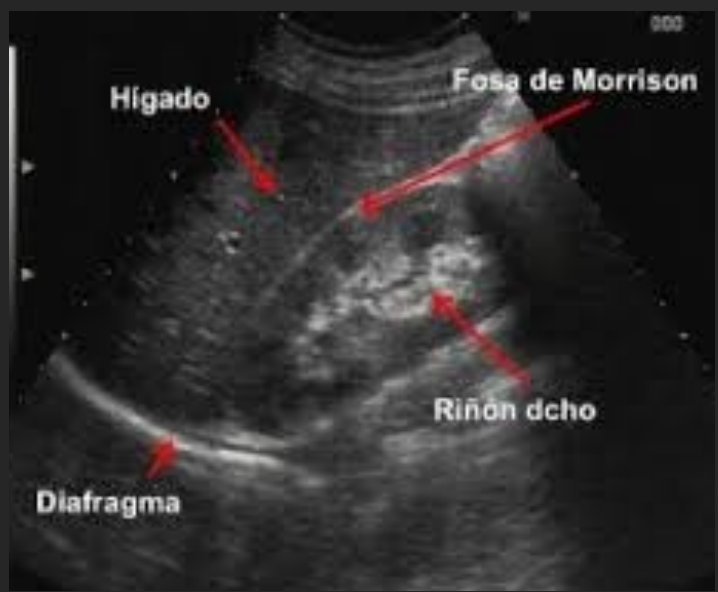Fosa de Morrison

Sonsa convex de 2,5 a 5 MHz

Paciente en decúbito supino, se coloca la sonda en línea media axilar, con el transductor hacia la cabeza del paciente entre el VII y IX espacio intercostal, moviendo la sonda hacia arriba y hacia abajo para tener mejor visualización.



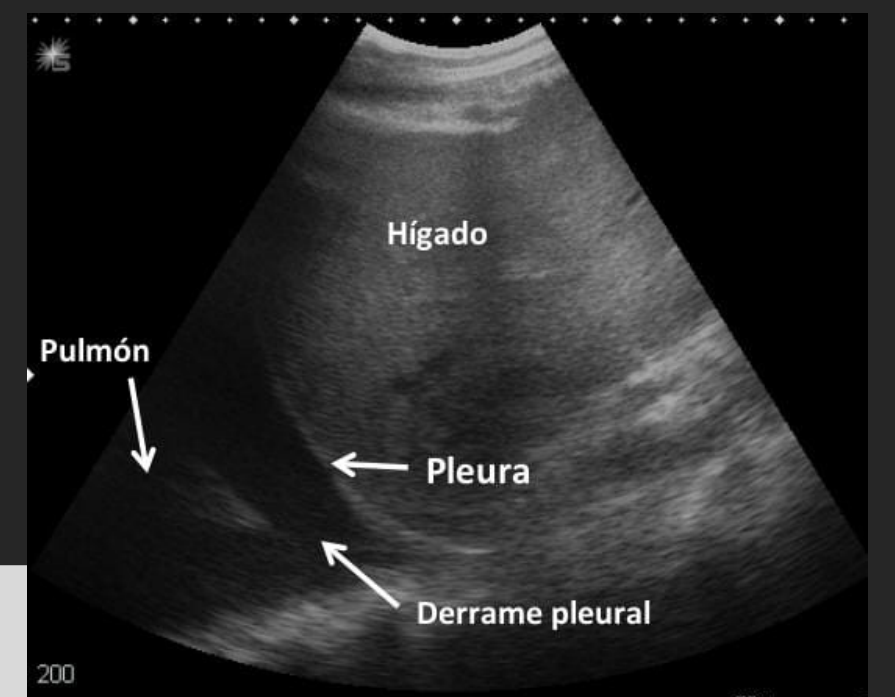
Zonas en las que se acumula líquido



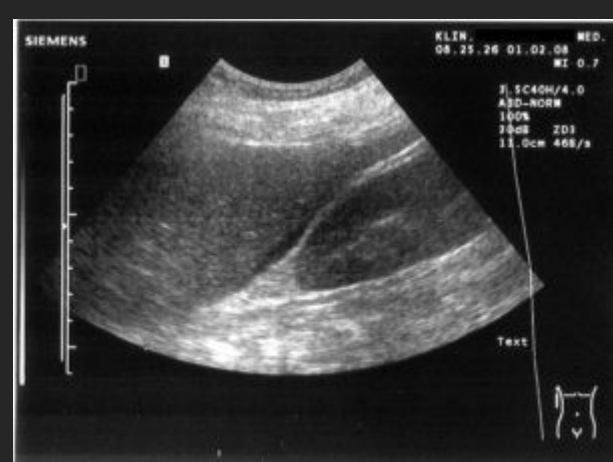
- Receso hepato-renal o Fosa de Morrison
- Receso espleno renal
- Pelvis

Detección de derrame pleural

En caso de haber derrame pleural este se puede observar como una banda anecoica por debajo del diafragma y que separa la pleura parietal de la víscera

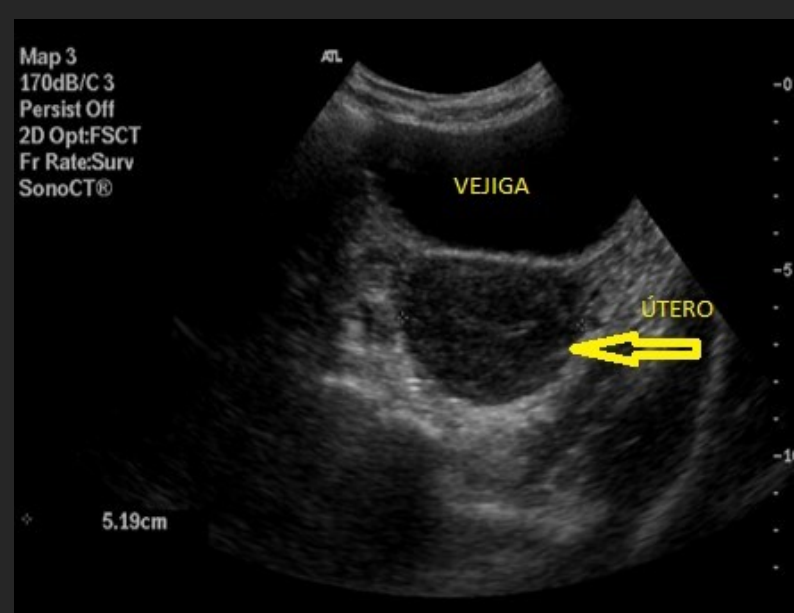


EXPLORACIÓN

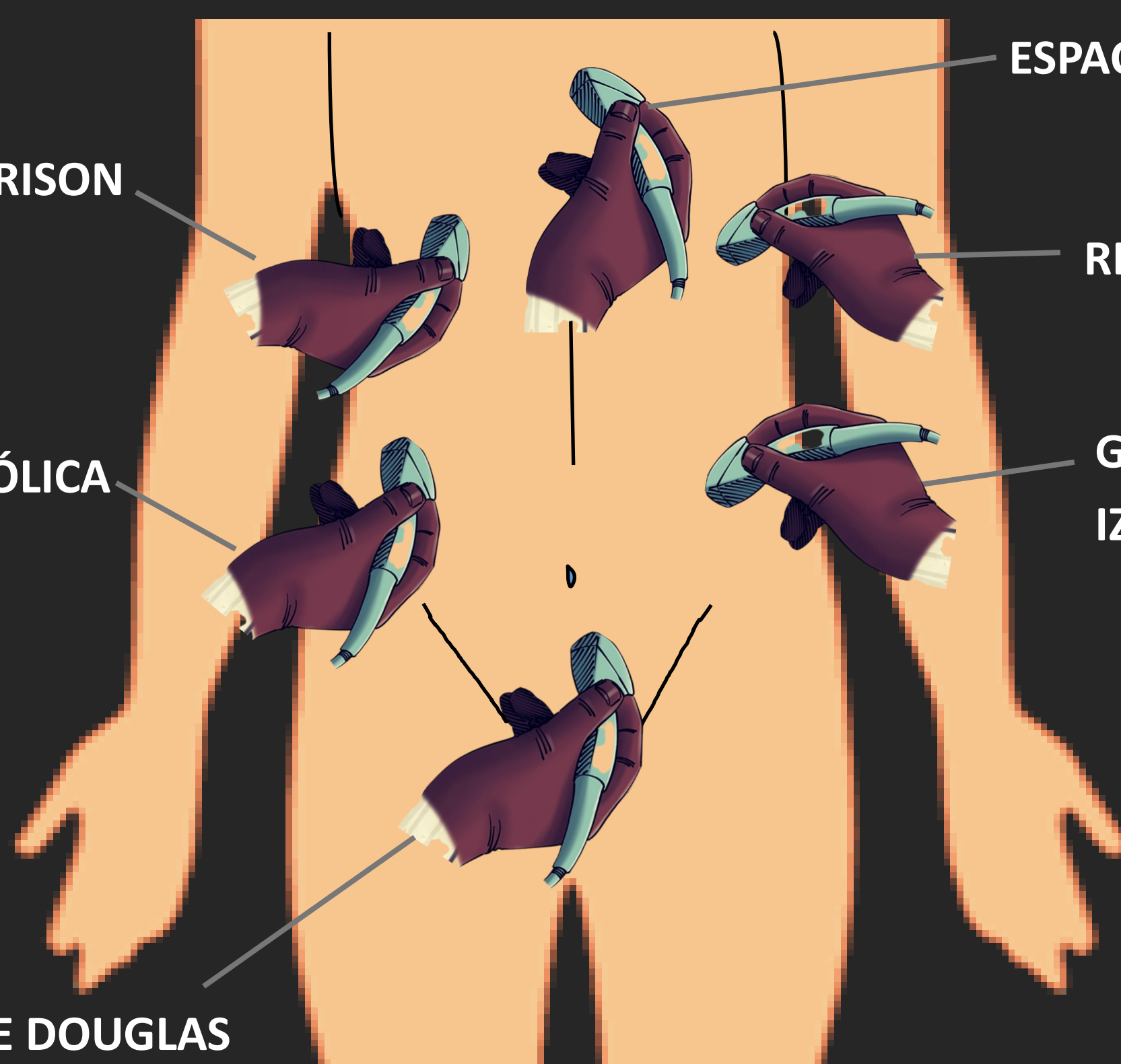


FOSA DE MORRISON

GOTIERA PARACÓLICA DERECHA



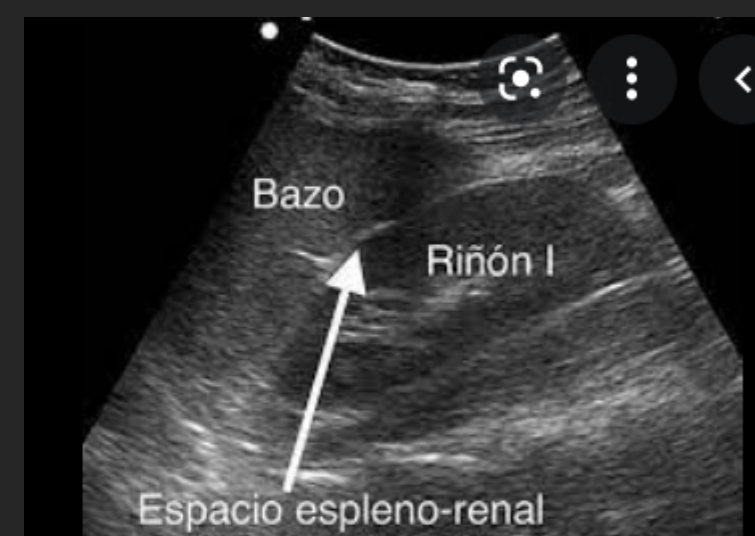ESPACIO DE DOUGLAS



ESPACIO SUBXIFOIDEO

RECESO ESPLENORRENAL

GOTIERA PARACÓLICA IZQUIERDA



El protocolo FAST es relevante en paciente politraumatizado (con lesiones diversas tras un traumatismo biomecánico), con riesgo vital. Representa la tercera causa de mortalidad global y la primera en jóvenes. Además de conllevar alto riesgo de discapacidad.

El protocolo FAST constituye una exploración básica dentro del ámbito de la ecografía de urgencias