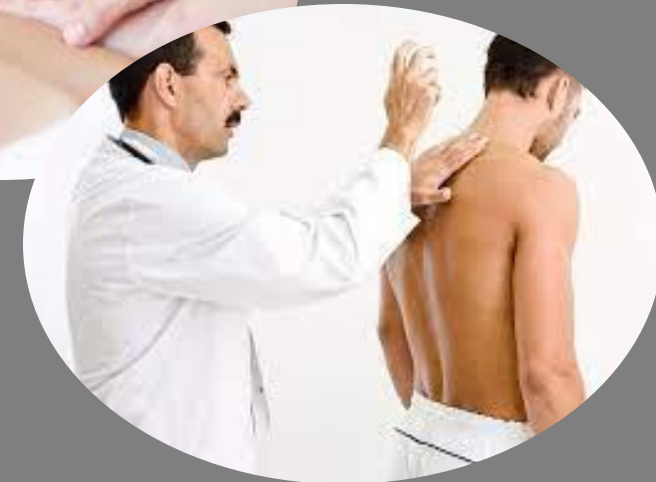
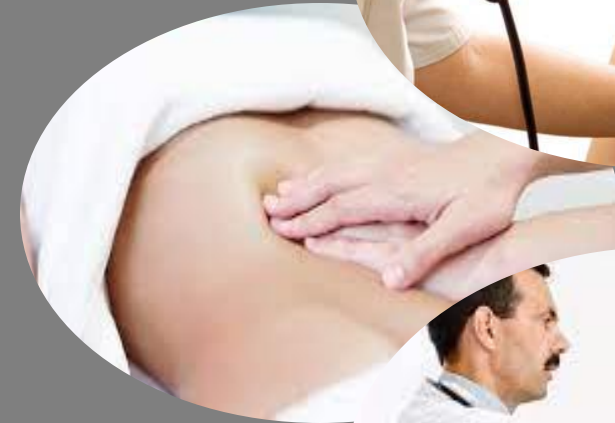
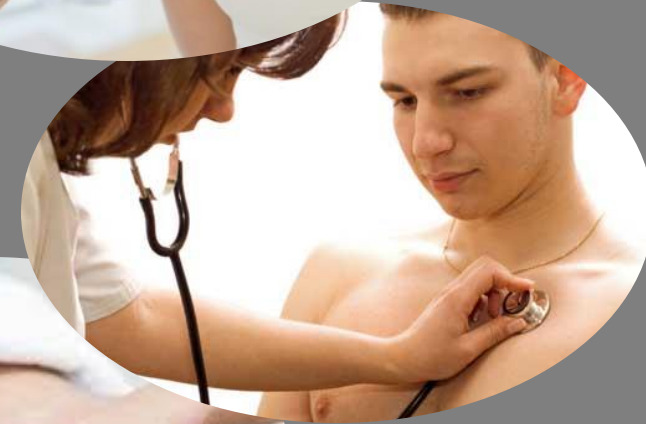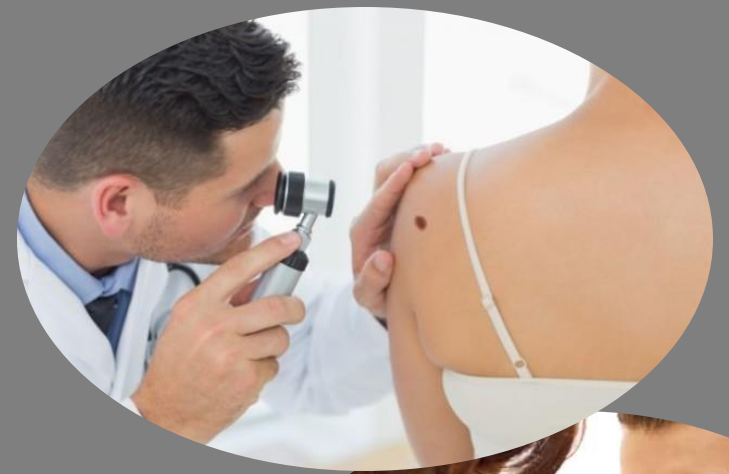MÉTODOS SEMIOLÓGICOS DE EXPLORACIÓN

Se usan para realizar la exploración física del cuerpo humano.

Determina el estado físico de los órganos y tejidos.

El medico utiliza los sentidos de la vista, el tacto y el oído.



INSPECCIÓN

La exploración visual o inspección empieza en el momento en que se observa al individuo ingresar al consultorio o en el lecho y continúa durante el interrogatorio y el examen físico.

Se hace por medio de la vista. La inspección debe ser sin prisa y observar críticamente.

Se debe realizar a la luz del día o con iluminación de luz blanca, el paciente debe estar en posición correcta y el médico con mirada atenta, concentrada y penetrante, mientras interactúa con el paciente.

Los tópicos principales que deben tenerse en cuenta en la observación de un paciente son:

- Condiciones generales.
- Edad.
- Tipo constitucional o biotipo morfológico.
- El estado general de nutrición.
- Postura-posición y actitud.
- Capacidad dinámica.
- Facies o expresión.
- El estado de conciencia y lenguaje.
- Dominancia hemisférica real.
- Peso y talla.



El arte de observar en la práctica cotidiana para el profesional del área de la salud es indispensable. Goethe resumía el arte de observar diciendo: “vemos sólo lo que conocemos”.

Resume el acto sensorial y conceptual, el primero es percibir y el segundo relaciona los estímulos sensoriales con algún conocimiento; y forma parte del acto de observar en sí.

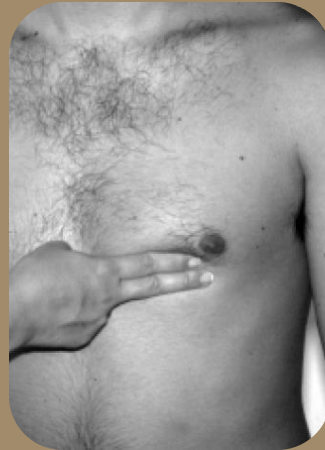PALPACIÓN

Apreciación manual de la sensibilidad, temperatura, consistencia, forma, tamaño, situación y movimientos de la región explorada gracias a la sensibilidad táctil, térmica, al sentido de presión y a la estereognosia de las manos.

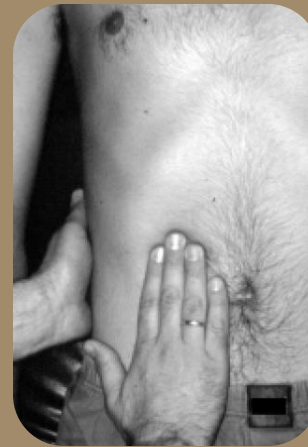La palpación comprende el uso de las manos y dedos para obtener información a través del sentido del tacto.

El sentido del tacto se apoya fundamentalmente en receptores localizados en la dermis, los tendones, el periostio y otras estructuras profundas que responden a la presión.

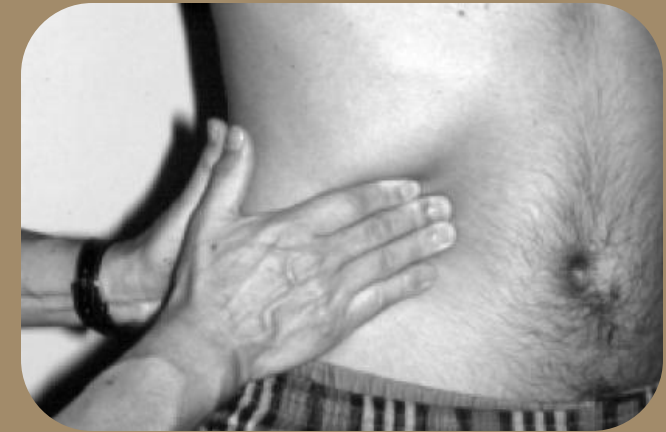TIPOS DE PALPACIÓN



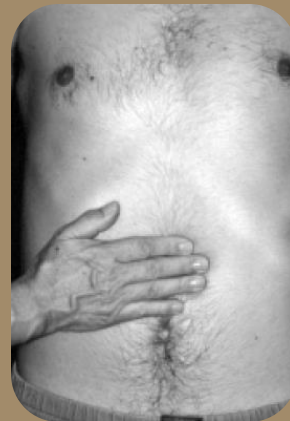Palpación unimanual



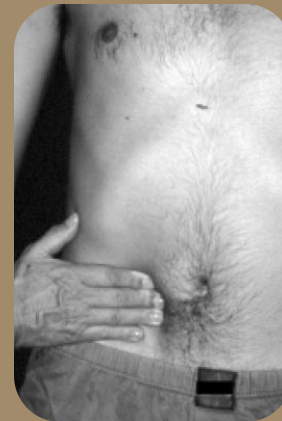
Palpación bimanual



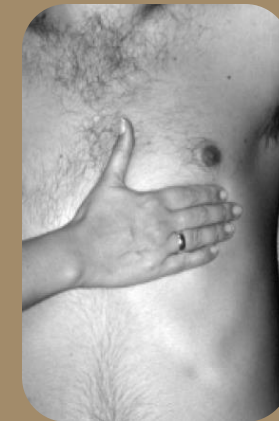Manos oponentes



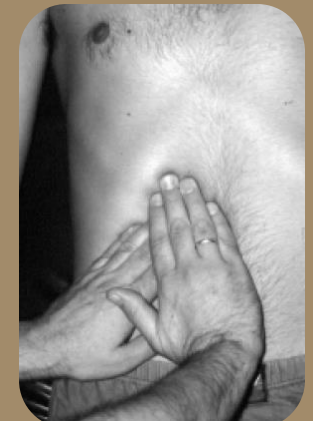
Palpación superficial



Palpación profunda



Palpación del latido cardíaco



Manos sobrepuestas

PERCUSIÓN

Consiste en golpear determinadas áreas del cuerpo con el objeto de apreciar la variedad de sonidos producidos y determinar si el contenido es:

- Gaseoso - que contiene aire
- Denso - producido en las vísceras sólidas o una mezcla de ambos.

El uso de la percusión como método exploratorio se basa en el principio “cuando un cuerpo elástico se hace vibrar puede producir ondas sonoras”. Aplicándola a la práctica cotidiana debe tenerse en cuenta que la percusión depende:

1. De la fuerza o golpe de la percusión.
2. Del grado de elasticidad de los tejidos.
3. Del área de la vibración, ya sea localizada o extensa.

Características de la percusión

Los sonidos de la percusión son manifestaciones de un fenómeno acústico y se expresan en términos de:

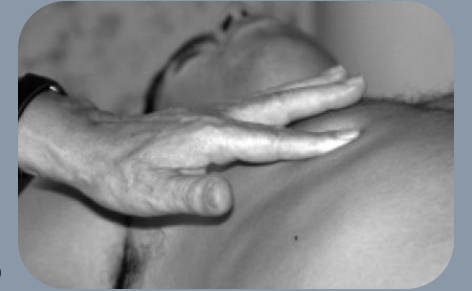- Tono o frecuencia.
- Intensidad.
- Calidad o timbre.
- Duración.

Clases de sonidos de la percusión

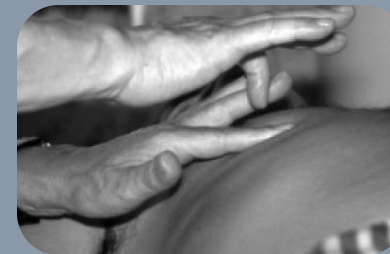- Claro pulmonar.
- Timpanismo.
- Hiperresonancia.
- Sonido mate.
- Sonido submate.

Procedimientos para la percusión

Aplicar con fuerza, por su cara palmar, el dedo índice o medio izquierdo



(plexímetro) y ejercer presión en la falange distal; los otros dedos permanecen ligeramente elevados de la superficie que se va a percutir.



Percutir en ángulo recto con el dedo índice o medio (plexor) derechos.

Golpear de forma ligera, seca, suave y de igual intensidad.

AUSCULTACIÓN

En todo
fenómeno
acústico

Es la apreciación, con el sentido del oído, de los fenómenos acústicos que se generan en el organismo, sea por:

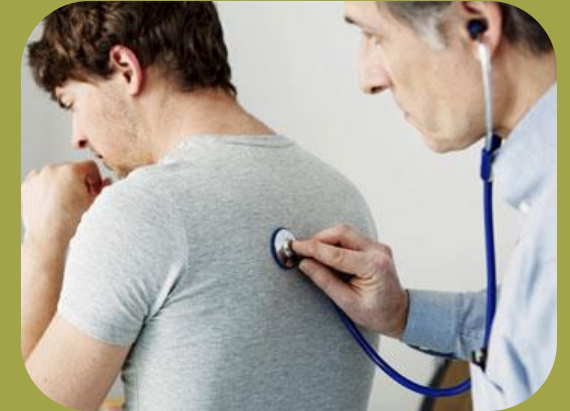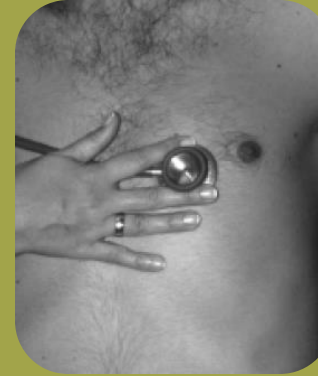- **Existen fenómenos que pueden escucharse:** auscultación fetal.

Se dividen en tres categorías:

- **Tono**
- **Sonido**
- **Ruido**

Se diferencian tres condiciones fundamentales:

- **Intensidad**
- **tono**
- **timbre.**



Métodos de auscultación

- Auscultación inmediata
- Auscultación mediata
- Los estetoscopios biauriculares

- **Actividad del corazón:** auscultación cardiovascular



Permite juzgar el estado anatómico de los bronquios y estructuras pleuropulmonares.

- **Entrada y salida de aire en el aparato respiratorio:** auscultación pulmonar



Expresión de los movimientos sanguíneos a través del miocardio y del aparato valvular.

- **El tránsito en el aparato digestivo:** auscultación abdominal




Se hace preferiblemente en la fosa ilíaca derecha, a la altura de la válvula ileocecal. Los ruidos se producen por la contracción muscular intestinal y la remoción de su contenido aéreo.

La audición nos pone en relación con el medio ambiente gracias a la captación de la energía vibratoria llamada sonido, discrimina sus frecuencias y finalmente transmite la información auditiva hacia el sistema nervioso central.

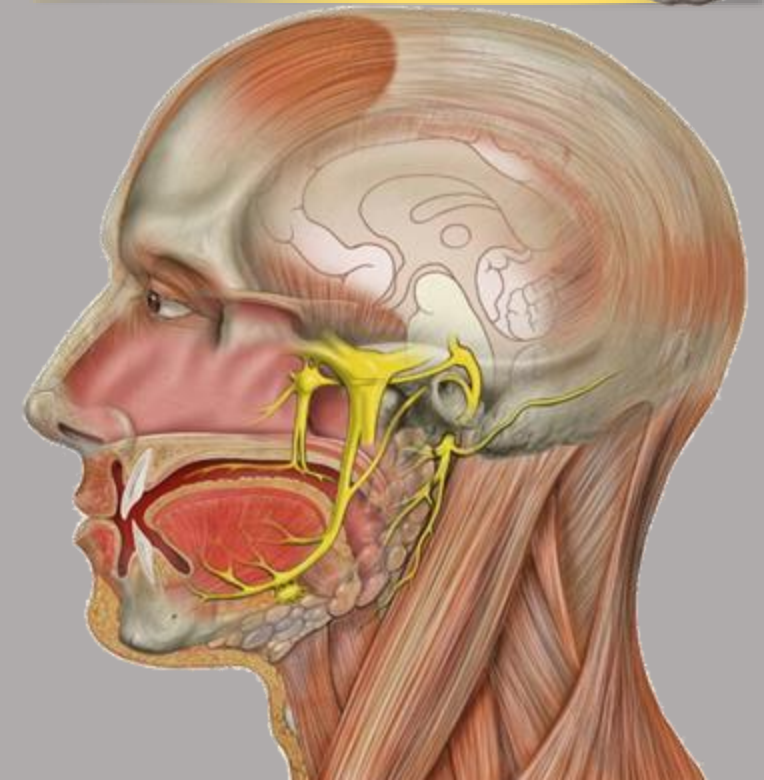
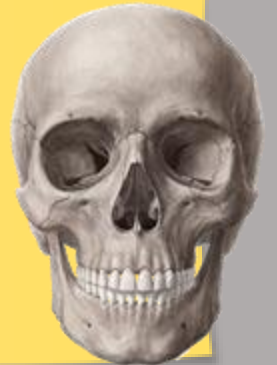SEMIOLOGÍA DE LA CABEZA

La cabeza es el segmento superior del cuerpo humano, que está unida al tronco por el cuello. Contiene las distintas partes del encéfalo, la hipófisis y la mayoría de los órganos sensoriales.

- La altura de la cabeza, desde el vértice hasta el mentón, es de 18 a 20 cm.
- Su forma es normalmente de óvalo, con el polo mayor posterosuperior y la protuberancia occipital externa hacia atrás
- Las apófisis mastoides y pabellones auriculares se encuentran a los costados
- Hacia adelante, la pirámide nasal, la órbita
- Las prominencias malares y las mejillas sobresalen a ambos lados según la cantidad de tejido adiposo y están separadas de la región nasal y labial por los surcos nasogenianos y labiogenianos.

 El cráneo, superior y posterior, está compuesto por siete huesos todos unidos por suturas:

- Frontal por delante
- Occipital por detrás
- Los parietales I - D
- Los temporales I - D
- Esfenoides



La cara es un macizo óseo revestido de piel y mucosas

Cuenta con cavidades para los ojos, la nariz y la boca (por fusión de los huesos frontal, nasal, etmoides, lacrimal, esfenoides y los maxilares superior e inferior).

Se describen en la cara regiones que determinan el aspecto exterior y la expresión, como son:

- La orbitaria, nasal, labial, mentoniana, maseterinas y genianas
- Profundas, como las pterigomaxilares, bucal y faríngea.

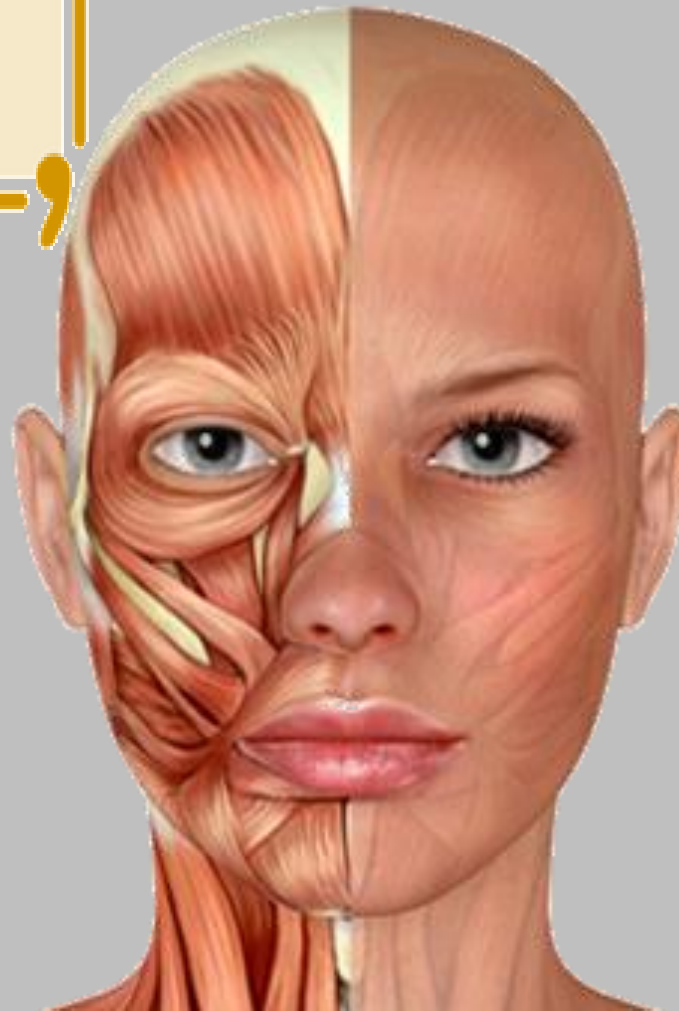Vinculadas funcionalmente con la cavidad bucal se encuentran las glándulas salivales (la parótida, la submaxilar y la sublingual).

INTERROGATORIO

El principal síntoma es la cefalea. El origen es variable, a veces comienza en la propia cabeza o en las primeras vértebras cervicales y músculos de la nuca.

Puede variar en su presentación, algunas variantes de acuerdo con el origen son:

- ❖ Jaqueca
- ❖ Hipertensión arterial
- ❖ Tumores cerebrales
- ❖ Hemorragia subaracnoidea espontánea
- ❖ Meningitis
- ❖ Hipotensión endocraneana
- ❖ Oculares
- ❖ Paranasales
- ❖ Osteoartritis cervical
- ❖ Neuralgias.
- ❖ Dolor en la bóveda craneana



EXPLORACIÓN FÍSICA DE LA CABEZA

INSPECCIÓN

Comienza con la inspección de cráneo y cara, se evalúa el tamaño, la simetría y la posición cefálica en relación con el cuerpo y las características faciales.

- Se aprecia textura y cantidad de cabello
- Las características faciales (párpados, pestañas, hendiduras palpebrales y los pliegues nasolabiales) y la boca.
- Cambio en la facies o características no usuales como edema, rasgos gruesos, proptosis, etc.
- Observar movimientos.

PERCUSIÓN

La técnica de percutir el cráneo es poco utilizada, sin embargo, puede ser útil en pacientes con síndrome de hipertensión endocraneana en el cual es excesiva y peculiar la resonancia de éste, cuando se aplica el oído al cráneo del paciente y simultáneamente se percute la bóveda al lado opuesto.

En la sinusitis maxilar y frontal la percusión sobre los senos es dolorosa.

PALPACIÓN

Permite controlar ciertos datos de la inspección y el reconocimiento de algunas variantes anormales, entre ellas:

- Craneotabes, (ablandamiento de los huesos del cráneo), generalmente circunscrito, es frecuente en el raquitismo donde hay además falta de cierre de las suturas.
- Depresiones óseas, (hundimientos simples y las fracturas conminutas deprimidas).

AUSCULTACIÓN

- Se deben auscultar los globos oculares, aplicando con suavidad la campana del estetoscopio sobre un párpado cerrado y el otro abierto. En la auscultación se buscan soplos, la principal causa es la fístula carótido-cavernosa, de origen traumático.
- La auscultación del cráneo también debe hacerse en caso de existir masas blandas en la bóveda, como cuando se presentan malformaciones arteriovenosas de los hemangiomas o cuando existen tumores benignos (por su vascularización abundante).