


# Semiología neurológica

Lourdes Arcos Calvo  
Abril Ramírez Medina



Para cada par craneal y en general para cada área cerebral hay un interrogatorio y una maniobra y técnica precisa que permite evaluar su estado.

Al evaluar su marcha, su manera de bajar escalas, su tono de voz, su conversación, su escucha, los movimientos de sus ojos, su gusto, su tacto, su sensibilidad, su rechazo ante estímulos dolorosos, en fin, cualquier actividad consciente o no, requiere de la integridad neurológica.



# Anatomía

## Huesos del cráneo

La cavidad craneana está formada por un hueso frontal que al nacimiento está separado en dos partes por la sutura metópica, dos huesos parietales, dos temporales, uno occipital, uno esfenoidal, cada uno con su ala mayor y menor, y un hueso etmoidal.

### Fontanelas

Al nacimiento es normal la presencia de áreas de tejido cartilaginoso que se denominan fontanelas, ellas son:

1. Anterior: en forma de rombo y se denomina bregma. Esta fontanela siempre debe estar presente al nacimiento.
2. Posterior: esta fontanela se denomina lambda y tiene forma triangular. Puede estar cerrada al momento del nacimiento.
3. Mastoidea: corresponde al área entre las suturas occipito y temporomastoideas.
4. Esfenoidal: corresponde al área del pterión.

# Cerebro

La cavidad craneana se encuentra dividida en tres compartimientos: la fosa craneal anterior, la media y la posterior. En las dos primeras se alojan los hemisferios cerebrales, uno a cada lado, y constituidos cada uno de ellos por lóbulos frontal, temporal, parietal y occipital. Los hemisferios cerebrales están constituidos por corteza cerebral formada por una capa externa de sustancia gris compuesta por células y fibras nerviosas y de un centro medular o masa interna de sustancia blanca y diversas masas de sustancia gris en la profundidad de la sustancia blanca, llamadas ganglios basales.

El diencefalo está conformado por el epítalamo, tálamo, hipotálamo y subtálamo; se localiza en el centro del encéfalo y está rodeado por los hemisferios.

El tallo cerebral lo conforman el mesencéfalo, la protuberancia o puente de Varolio y el bulbo raquídeo o médula oblongada.

# Cisuras

Son depresiones profundas del tejido cerebral que separan lóbulos entre sí. La interhemisférica cursa por la línea media y separa los dos hemisferios cerebrales; la central o de Rolando, una en cada hemisferio, separa el lóbulo frontal del parietal, exactamente la circunvolución o giro precentral o prerrolándico, que corresponde al área motora, del giro poscentral o posrolándico que corresponde al área sensitiva.

- La cisura lateral o de Silvio separa el lóbulo temporal del frontal y el parietal, hay una
- en cada hemisferio.

# Cisternas

Las cisternas subaracnoideas son áreas que contienen líquido cefalorraquídeo y están ubicadas especialmente en la base del cerebro, donde la aracnoides se encuentra más separada de la piamadre. Se comunican entre sí con el espacio subaracnoideo de la médula espinal y los hemisferios cerebrales en su superficie. Entre ellas tenemos la cisterna cerebelomedular o magna la cual se ubica entre el cerebelo y la parte inferior del bulbo, y la cisterna del puente ubicada entre las superficies ventral y lateral de la protuberancia, la cual contiene la arteria basilar y algunos pares craneales. Otras de ellas son la cisterna interpeduncular, la quiasmática, la de la lámina terminalis, la del cuerpo calloso, la lateral de la fosa cerebral y la superior o cuadrigeminal.

# Ventrículos cerebrales

En total son cuatro ventrículos cerebrales. Dos laterales, uno en cada hemisferio, el tercer ventrículo ubicado en el diencéfalo entre los tálamos y el cuarto ventrículo en la fosa posterior entre la protuberancia y el cerebelo. A su vez, cada ventrículo lateral está conformado por tres cuernos: uno occipital, uno temporal y otro frontal. Cada cuerno frontal del ventrículo lateral se comunica con el tercer ventrículo, a través de los agujeros de Monro. El tercer ventrículo se comunica con el cuarto a través del acueducto de Silvio. En el cuarto ventrículo encontramos tres orificios, uno medial llamado Magendie y dos laterales llamados Luschka; por medio de estos agujeros se comunica con el espacio subaracnoideo.

## Líquido cefalorraquídeo

Se produce en los plexos coroideos del piso de los ventrículos laterales y del techo de los ventrículos tercero y cuarto. Los plexos están formados por piamadre, llamada tela coroidea. El líquido cefalorraquídeo es drenado hacia los senos duros por la vellosidades aracnoideas, las cuales son proyecciones de la aracnoides que penetran la pared de la duramadre. Un pequeño volumen del líquido cefalorraquídeo también es absorbido por el epéndimo que recubre los ventrículos, el espacio subaracnoideo raquídeo y por las paredes de los capilares de la piamadre con el espacio subaracnoideo.

## Senos venosos

Son estructuras triangulares formadas por duramadre que hacen parte del sistema de drenaje venoso del cerebro. A los senos llega finalmente la sangre proveniente del sistema venoso, tanto superficial como profundo. A través de las vellosidades aracnoideas llega el líquido cefalorraquídeo al sistema venoso.

Principales senos venosos:

- Seno longitudinal superior o sagital superior.
- Seno longitudinal inferior o sagital inferior.
- Senos sigmoideos.



# Irrigación

Son cuatro las arterias que llevan la sangre al cerebro: dos arterias carótidas internas y dos vertebrales. Las primeras forman la circulación anterior y las dos últimas la posterior. Estas dos circulaciones se unen en el polígono de Willis, de donde salen las diferentes ramas para irrigar todo el cerebro.

Cada arteria carótida interna consta de un segmento cervical, petroso, cavernoso y supraclinoideo.

## Polígono de Willis

El polígono de Willis es la comunicación entre la circulación anterior y posterior del cerebro. Está formado por diez vasos: la arteria basilar, las dos cerebrales posteriores y las dos comunicantes posteriores. Las dos carótidas internas, las cerebrales anteriores y una comunicante anterior.

# Pares craneales

Los doce pares craneales constituyen un grupo de nervios con funciones sensitivas, motoras o mixtas, que emergen por los agujeros del cráneo.

I par- olfatorio

Anatomía: Las células bipolares de la mucosa pituitaria forman haces que atraviesan la lámina cribosa del etmoides y se dirigen al bulbo olfatorio, para establecer sinapsis con las neuronas mitrales.

Función: Es el encargado de recibir e interpretar los olores.

Evaluación:

1. Primero verifique que las fosas nasales se encuentren permeables mediante la rinoscopia anterior.
2. Utilice aromas conocidos, no irritantes, no volátiles y suaves como lo son la canela y el café.
3. Solicite al paciente permanecer con sus ojos cerrados.
4. Ocluya una fosa nasal e indique que inspire, luego que nombre el olor identificado. Realice luego el mismo procedimiento por la otra fosa nasal con un olor diferente y luego altérnelos.
5. Use dos o tres aromas diferentes.
6. Espere un minuto al evaluar olores diferentes para evitar confusión. Lo normal es: El paciente debe identificar correctamente los diferentes aromas por cada fosa nasal.

## II par- óptico

Anatomía: Este nervio está formado por las células ganglionares de la retina las cuales, a partir de la zona cribosa de la esclerótica, están recubiertas por una vaina de mielina formada por células de oligodendroglía y de las meninges craneales. En el quiasma se produce la decusación del nervio óptico, donde las fibras mediales procedentes de los campos mediales de ambas retinas pasan al lado opuesto, pero las fibras laterales procedentes de las mitades temporales, pasan directamente al nervio óptico.

Funciones: Agudeza visual, campos visuales, visión de colores y reflejo pupilar. Instrumentos básicos para la evaluación neurológica: linterna, martillo de reflejos, oftalmoscopio, rinoscopio, otoscopio, espéculos óticos.

Evaluación:

1. Fondo de ojo.

Este examen se realiza con un oftalmoscopio que consta de: una fuente de luz; un martillo; un conjunto de espejos que proyecta hacia el paciente la luz generada; unos lentes con una potencia que se encuentra entre  $-20$  y  $+40$  dioptrías, se utilizan para visualizar las diferentes estructuras del ojo y para corregir los defectos de refracción miopía o hipermetropía del examinador, no sirven para corregir el astigmatismo—; un selector de haz luminoso para elegir la luz de diferente tamaño forma y color.

## Evaluación

- En lo posible elija un lugar oscuro, cierre las cortinas del consultorio, apague la luz o utilice el baño.
- Ubique sus ojos a la altura de los del paciente.
- Solicite al paciente mirar fijamente un punto ubicado mínimo a seis metros. Esto para evitar el reflejo de acomodación que ocurre con la visión cercana y que produce miosis, la cual dificulta la observación del fondo del ojo.
- Tome con su mano derecha el oftalmoscopio para examinar con su ojo derecho el ojo derecho del paciente. Luego tome con su mano izquierda el oftalmoscopio para examinar con su ojo izquierdo el ojo izquierdo del paciente.
- Utilice su mano libre para elevar con uno de sus dedos el párpado superior del ojo que está examinando, apoyando su mano sobre el paciente.
- Trace una línea imaginaria longitudinal que pase por la mitad de la pupila, rote  $30^\circ$  hacia adentro, dirigiendo la luz hacia el lado nasal o interno del eje visual, aléjese 20 cm de la cara del paciente y dirija el haz de luz hacia la pupila. Usted debe estar con el oftalmoscopio apoyado a su cara y observando por el ocular. Debe observar el denominado reflejo rojo, el cual es como una hermosa puesta de sol y corresponde al color de los vasos coroideos modificado por la capa de epitelio pigmentoso de la retina y por el pigmento coroideo, ya que la retina es transparente. Si observa algo plateado, inténtelo de nuevo, porque está utilizando mal la técnica.
- Aproxímese al paciente hasta “entrar” con el rayo luminoso por la pupila.
- Si lo logra, debe estar observando el nervio óptico y el origen de la vena y arteria central de la retina ubicados en la papila. Ésta es ovalada o circular, más pálida que el resto del fondo del ojo.

- Ubíquese en un vaso y siga todo su recorrido, utilizando la luz verde o azul. Note que la arteria es menos gruesa que la vena, en relación 1:2.
- Dirija la luz hacia el área temporal donde debe encontrar la mácula que se observa como una pequeña pápula pálida que resplandece sobre la oscura área macular, en la cual no hay vasos sanguíneos.
- Examine luego la periferia del fondo

## 2. Agudeza visual

Materiales:

Tablas para la visión lejana o central: Snellen, letra E, o figuras.

- Evaluación.

### A. Visión lejana.

- Coloque el paciente a 6,1 m de la tabla a utilizar, la cual debe estar bien iluminada.
- El paciente debe cubrir uno de sus ojos con un cartón, papel grueso u objeto, sin presionarlo.
- El examinador señala los optotipos, con cuidado de no taparlos, iniciando en la línea superior y descendiendo en orden; en cada línea, por el contrario, debe preguntar en diferente orden.
- Se avanza hasta determinar la línea que el paciente es capaz de identificar correctamente en su totalidad.
- Luego se evalúa de igual forma el otro ojo.
- Si el paciente usa lentes se procede de igual manera con ellos.

## B. Visión cercana.

• Se coloca la tabla a 35 cm del paciente.

• Se utilizan los mismos procedimientos indicados para la visión lejana.

Lo normal es: 20/20.

La agudeza visual se expresa en forma de fraccionario, donde el numerador indica la distancia entre la carta y el paciente o esta distancia es siempre la misma, por lo cual el numerador siempre será 20 —pies o 6,1 m—. El denominador indica la distancia a la cual una persona con agudeza visual normal es capaz de leer los optotipos de esa línea.

### • Evaluación

• Se pregunta al paciente el nombre del color señalado.

• Se utilizan con más frecuencia estos dos colores primarios opuestos —verde o rojo— ya que las personas con daltonismo tienen percepción defectuosa del rojo y el verde en mayor porcentaje que el amarillo y el azul. También se puede detectar la ceguera total para los colores o acromatopsia: visión en blanco y negro.

### III par- óptico

Anatomía: Está formado por fibras eferentes del parasimpático que inervan el músculo ciliar y el constrictor de la pupila, además por fibras somáticas eferentes que inervan los siguientes músculos de la órbita: rectos interno, superior e inferior, oblicuo inferior o menor y el elevador del párpado superior.

Gran mayoría de los músculos de la órbita están inervados por el tercer par craneal motor ocular común, excepto dos músculos.

Reflejo pupilar: La vía aferente es el II par óptico, la vía eferente es el III par motor ocular común que inerva el músculo iridoconstrictor. Existen dos formas: el pupilar directo y el consensual.

### 1. Reflejo pupilar directo.

- Evaluación.

- Ubíquese si es posible en un cuarto oscuro.

- Ilumine tangencialmente la pupila derecha.

- Observe cómo se contrae la pupila: miosis.

- Luego ilumine de igual manera la pupila izquierda y observe también su miosis.

Lo normal es obtener miosis en la pupila iluminada.

### 2. Reflejo pupilar consensual.

- Evaluación.

- Coloque una mano en la línea media de la cara del paciente, sobre la nariz, para evitar que la luz estimule ambas pupilas. Así tendrá la certeza de que sólo iluminará una de ellas.

- Ilumine tangencialmente el ojo derecho y observe la reacción de la pupila del ojo izquierdo, la cual debe contraerse: miosis, sin ser estimulada en forma directa.

- Luego ilumine también en forma tangencial el ojo izquierdo y observe la reacción de la pupila derecha, la cual sin ser estimulada con luz directa, también debe presentar miosis.

Lo normal es obtener miosis en el ojo no iluminado.

Al evaluar su marcha, su manera de bajar escalas, su tono de voz, su conversación, su escucha, los movimientos de sus ojos, su gusto, su tacto, su sensibilidad, su rechazo ante estímulos dolorosos, en fin, cualquier actividad consciente o no, requiere de la integridad neurológica.

Movimientos oculares: Los movimientos oculares están a cargo de los seis músculos extrínsecos del ojo: rectos externo, interno, superior e inferior y los oblicuos superior e inferior. Cuatro de ellos inervados por el III par craneal —motor ocular común— y son descritos a continuación.

1. Músculo recto interno. Localiza la aducción: hacia adentro. Dirige medialmente el ojo en el plano horizontal.

2. Músculo recto superior. Tiene las siguientes funciones: elevación —hacia arriba—, aducción —hacia adentro— e intorsión —lo gira hacia adentro en su eje vertical.

Músculo recto inferior: Efectúa la depresión —hacia abajo—, aducción —hacia adentro— y extorsión —lo gira hacia afuera en su eje vertical.

Músculo oblicuo inferior: Produce la elevación —hacia arriba—, abducción —hacia fuera, temporalmente en el plano horizontal— y extorsión —lo gira hacia afuera en su eje vertical. Además el III par craneal inerva el músculo elevador del párpado superior, cuya función es la que su nombre indica.

- Evaluación.

— Solicite al paciente mantener su cabeza fija dirigida hacia el frente; puede ayudarlo sosteniendo su frente o su mentón.

— Indique seguir con la mirada un objeto movilizado por el examinador, el cual puede ser su propio dedo o una fuente de luz proveniente de una linterna.





#### IV par- troclear o patético

Anatomía: Se origina en un núcleo ubicado en el mesencéfalo, caudal al del III par, de allí se dirige dorsalmente hasta penetrar la duramadre y situarse en la pared lateral del seno cavernoso, luego entra a la órbita por la parte lateral de la fisura orbitaria superior y llega al músculo oblicuo superior para inervarlo.

Funciones:

- Intorsión: gira hacia adentro en su eje vertical.
- Abducción: hacia afuera.
- Depresión: hacia abajo.

Evaluación: Se realiza en conjunto con los demás músculos extrínsecos del ojo, en la forma indicada en la evaluación del III par craneal.

#### V par- trigémino:

Anatomía: Es un nervio mixto con funciones motoras y sensitivas, cuyos núcleos principales se localizan en el tercio superior de la protuberancia. Da inervación motora a los músculos masticadores y sensitiva exteroceptiva y propioceptiva a la cabeza.

Funciones. Realiza las siguientes funciones: abrir y cerrar la boca, masticar, brindar la sensibilidad corneana —vía aferente del reflejo corneano— da la sensibilidad de la piel de la cara. Proporciona además la sensibilidad de la mucosa bucal y nasal, además de la lengua, los oídos, la conjuntiva y las glándulas lacrimales.

Evaluación: Se examina desde el punto de vista motor y sensitivo.

### 1. Motora.

— Observe la cara en busca de asimetría causada por atrofia muscular o desviaciones del maxilar inferior.

— Solicite al paciente abrir y cerrar la boca, observando también si hay asimetrías o dificultad para la oclusión.

— Indique cerrar fuertemente la boca, apretando los dientes. Palpe los músculos de la masticación y evalúe su tono.

Lo normal es observar la cara simétrica; lograr una apertura y oclusión de la boca simétrica y sin dificultad; sentir los músculos de la masticación hipertónicos, duros, mientras ejercen su acción.

Dentro de las funciones sensitivas del V par está la de dar sensibilidad a la cara. Se evalúa la sensibilidad táctil, térmica y dolorosa de las tres ramas del nervio: oftálmica y maxilares superior e inferior o mandibular.

### VI par- nervio motor ocular externo o abducens

Este nervio se origina en un núcleo ubicado en el tercio inferior del puente; sale por el surco bulboprotuberancial y se dirige hacia el peñasco donde penetra la duramadre. Luego se ubica en el seno cavernoso hasta la fisura esfenoidal superior de la órbita, atraviesa el anillo de Zinn y se ramifica en el músculo recto lateral o externo. El recto externo realiza la abducción del globo ocular.

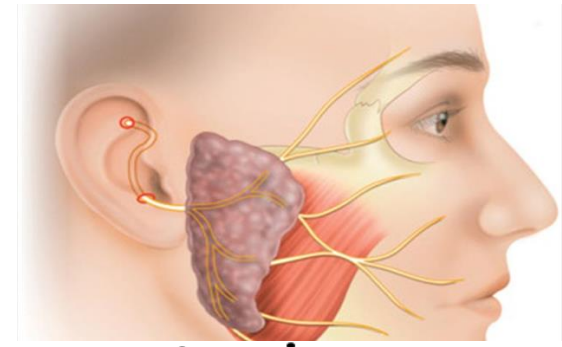
## VII par- Nervio facial.

### Funciones

Posee tres funciones: motora, sensitiva y sensorial-secretora. Encargado de la mayoría de los gestos de la cara excepto el movimiento de la mandíbula.

Como función sensorial da el gusto de los dos tercios anteriores de la lengua, además de la sensibilidad de la faringe. Por último, regula la secreción de saliva, lágrimas y produce cambios vasomotores

En la protuberancia, cerca del bulbo sus fibras se observan salir a nivel del surco bulboprotuberencial que se dirigen hacia el hueso temporal y lo penetran por el conducto auditivo interno, para salir luego por el agujero estilomastoideo.



Se evalúan de forma separada las funciones motora y sensitiva.

Motora. Solicite al paciente realizar los siguientes gestos:

Arrugue la frente o eleve las cejas

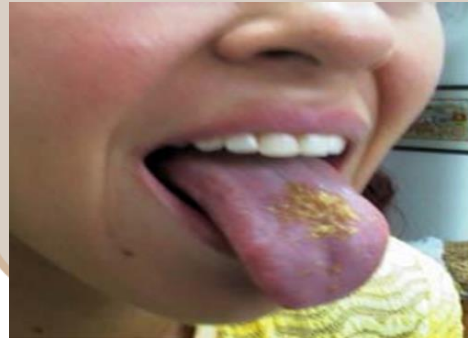Cierre los ojos fuertemente y no se los deje abrir mientras el examinador lo intenta

Ríase o muestre los dientes

• Llene la boca de aire e infle los carrillos

• 2. Sensorial.

Para evaluar el gusto de los dos tercios anteriores de la lengua se realiza el procedimiento que indicaremos

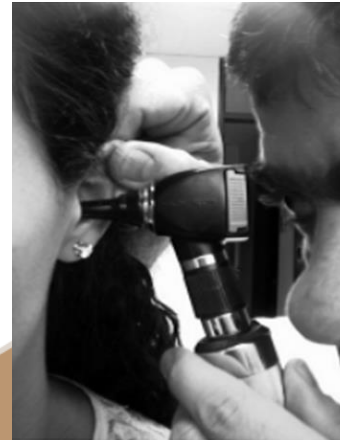

## VIII par- Nervio acústico auditivo o vestibulococlear

Este nervio realiza las funciones de audición y equilibrio; en su evaluación se efectúa primero una otoscopia y luego se examinan las ramas coclear y vestibular del nervio.

Otoscopia Antes de realizar las pruebas para evaluar la audición y el equilibrio se debe explorar el conducto auditivo externo y el oído medio.

- — Incline la cabeza del paciente hacia el hombro del lado opuesto del oído que se va a examinar.
- — Traccione el pabellón auditivo hacia arriba y atrás .



Técnica para la realización de la otoscopia

## 2. Prueba de Nylen-Barany.

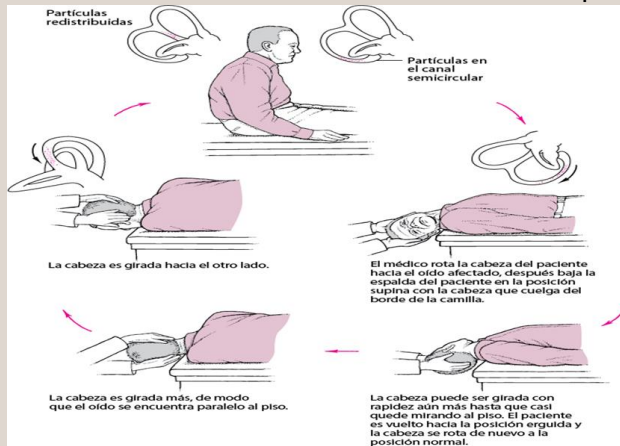
- Solicite al paciente adoptar la posición de decúbito supino, con la cabeza en hiperextensión de 45° por fuera de la camilla.

Indique girar la cabeza en forma rápida hacia uno de los lados.

Observe los ojos en busca de nistagmo.

Solicite girar la cabeza hacia el lado contrario y observe de nuevo en busca del nistagmo.

Normalmente no se debe presentar nistagmo. Si éste se presenta indica alteración en el equilibrio.



Rama vestibular del nervio auditivo su función es el equilibrio corporal y se evalúa por las pruebas calórica y de frío y la de Nylen-Barany.

### 1. Prueba calórica y de frío.

Solicite al paciente sentarse y colocar la cabeza en hiperextensión de 60°.

Irrigue durante veinte segundos el conducto auditivo externo con agua fría entre 0 y 10 °C.

Lo normal es producir un nistagmo horizontal con el componente lento hacia el lado irrigado y el rápido en dirección contraria, además de mareos y náuseas. Estas tres manifestaciones se deben presentar al medio minuto de la irrigación y deben persistir por uno y medio minutos.

## IX par- nervio glossofaríngeo

Es un nervio mixto que tiene función motora, sensitiva y visceral.

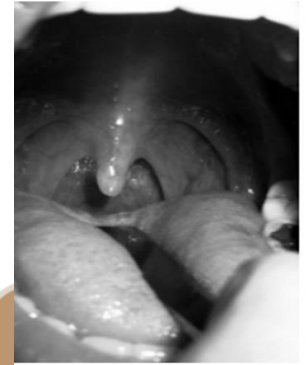Como función motora se encuentran los movimientos voluntarios de la fonación y la deglución.

Inerva los músculos estilofaríngeos, estiloglosos, glosostafilinos, vientre posterior del digástrico y el constrictor superior de la faringe.

Da la sensibilidad de la mucosa faríngea produce el reflejo nauseoso y facilita el gusto en el tercio posterior de la lengua. Por último, cumple funciones parasimpáticas: secreción de las glándulas salivares y producir reflejo carotideo.

Está formado por tres núcleos ubicados en el bulbo raquídeo:

uno motor y dos sensitivos. Sus ramas se fusionan y emergen por el agujero rasgado posterior dando origen a seis ramas: el nervio simpático de Jacobson, el estilofaríngeo, el estilogloso y las ramas carotídeas, faríngeas y amigdalares.



Evaluación del nervio glossofaríngeo. Elevación del velo del paladar

## Evaluación

A continuación se enumeran los pasos de evaluación de este nervio.

— Ofrezca al paciente algún líquido para beber.

— Solicítele abrir la boca, sacar la lengua y pronunciar la letra a

— Con un baja lenguas tóquele la parte posterior de la faringe

— Sujete con una gasa la lengua extendida por fuera de la boca y coloque en su tercio posterior sustancias con sabores fáciles de identificar, evitando la deglución y el contacto con otras áreas de la misma.

— Solicite al paciente observar carteles elaborados con los nombres de las sustancias, para que identifique el correspondiente a la evaluada y lo señale con la mano.

Lo normal es:

— Beber en forma tranquila, sin dolor y sin que se presente paso retrógrado hacia la nariz del líquido bebido.

— Los músculos de la faringe se contraen en forma simétrica.

— El paladar se mueve hacia arriba.

— Se desencadena el reflejo nauseoso o de arcada.

— Se diferencian acertadamente los sabores utilizados; dulce, amargo, salado, ácido. — Se escucha una voz de buena calidad, o sea, no ronca y no nasal. Además, sonidos guturales sin alteraciones.



## X par- vago o neumogástrico

Es un nervio mixto que cumple las siguientes funciones motoras: movimientos voluntarios de la fonación y sonidos guturales y la deglución.

funciones sensitivas

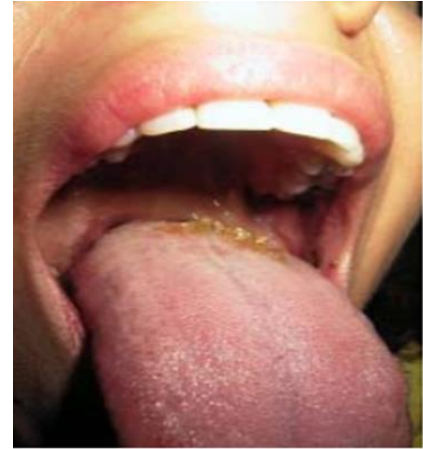sensibilidad de la parte posterior del pabellón auricular y de la parte distal del conducto auditivo externo.

tareas del sistema nervioso parasimpático: secretar enzimas digestivas, ejecutar movimientos de peristaltismo, facilitar el reflejo carotideo y la actividad involuntaria del corazón, pulmones e intestino.



## Evaluación

Se evalúa en forma simultánea con el nervio craneal glossofaríngeo al explorar la sensibilidad nasofaríngea y la función motora de la deglución. Se deben realizar todos los pasos descritos en la evaluación de dicho par.



Evaluación del nervio glossofaríngeo

## XI par- espinal

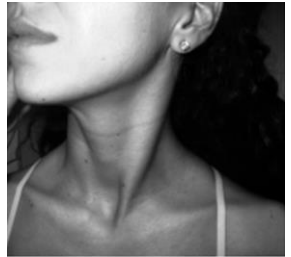Es un nervio con función netamente motora: gira la cabeza encoge los hombros y es el encargado de algunas acciones fonatorias.

Está formado por dos núcleos: uno originado en el bulbo, cuyas fibras se fusionan con el vago; y el otro, originado en la médula cervical, cuyas fibras se dirigen al músculo esternocleidomastoideo, al trapecio, a los constrictores de la laringe y a los músculos del velo del paladar.

### Evaluación

Solicite al paciente rotar lateralmente la cabeza debe ser suave e indoloros y no causar mareos ni vértigos.

1. Observe el cuello en sus partes anterior, laterales y posterior.
2. Observe si existe alineación entre la cabeza y los hombros.
3. Verifique si existe simetría en los pliegues de la piel del cuello.
4. Palpe los músculos trapecio y esternocleidomastoideo.
5. Solicite al paciente girar la cabeza hacia el lado derecho, dirigiendo el mentón hacia el hombro del mismo lado. De esta manera se evalúa la rotación derecha.
6. Luego indique realizar el mismo giro hacia la izquierda, para evaluar la rotación izquierda.



2 Evaluación de la rotación contra resistencia

7. Mientras el paciente realiza todas las acciones anteriormente descritas, usted debe aplicar una fuerza opuesta, es decir, evaluar los arcos de movimiento contra resistencia.

8. Inspeccione el contorno de los hombros.

9. Solicite al paciente elevar los hombros mientras usted aplica una fuerza de oposición.

Lo normal es:

— Al estar la cabeza erguida, observar un cuello recto.

— Perfecta alineación entre la cabeza y los hombros.

— Simetría en los pliegues de la piel del cuello.

— Palpar los músculos trapecio y esternocleidomastoideo con buen tono muscular, sin dolor ni espasmo.

— La rotación esperada es de 70°.

— Debe existir simetría en el contorno de los hombros.

— Los hombros deben elevarse simétricamente.

— La fuerza muscular para todos los arcos de movimiento descritos debe ser total contra resistencia, es decir, 5/5.

## XII par- hipogloso

Este nervio realiza las siguientes funciones motoras: movimientos de la lengua, articulación de determinados sonidos como: l, t, n y la deglución.

### Evaluación

Solicite al paciente abrir la boca y observe la lengua descansando en el suelo de la cavidad oral.

Indique sacar la lengua de la cavidad oral y mantenerla en la línea media sin moverla. Luego palpe la lengua

Ahora indique realizar los siguientes movimientos con la lengua: introducirla y sacarla de la cavidad oral, dirigirla hacia arriba intentando tocarse la punta de la nariz, hacia abajo para intentar tocar el mentón luego hacia los lados.

Solicite empujar la lengua contra la mejilla derecha, mientras usted ejerce fuerza opuesta con un dedo índice y lo mismo con la izquierda.

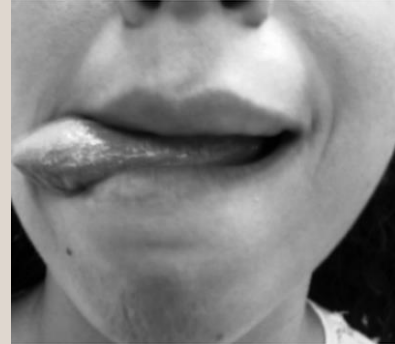Escuche la conversación del paciente, poniendo especial atención en la pronunciación de los sonidos linguales: l, t, d y n.

Lo normal es:

- Encontrar la lengua simétrica, sin movimientos involuntarios, sin deformidades.
- La lengua debe permanecer en la línea media, sin desviaciones, atrofias, asimetrías, ni fasciculaciones.
- Movimientos de la lengua completos, sin limitaciones.
- Fuerza muscular de la lengua 5/5, es decir, máxima contra resistencia.
- Sonidos lingüales: l, t, d, n, sin alteración.



Empujar el carrillo con la lengua y ejercer fuerza opuesta



6.45 Movimientos de la lengua

## Reflejos

Se clasifican en osteotendinosos o profundos y en superficiales. Todos evalúan la función medular en niveles segmentarios específicos y son una respuesta motora involuntaria a un estímulo determinado.

Los reflejos se califican según el siguiente puntaje:

0 0/++ Sin respuesta. Arreflexia.

1+ +/++ Respuesta disminuida. Hiporreflexia

2+ ++/++ Respuesta normal. Normorreflexia.

3+ +++/++ Respuesta aumentada. Hiperreflexia.

4+ ++++/++ Respuesta repetida y rítmica que cesa. Clonus agotable.

5+ +++++/++ Respuesta repetida y rítmica permanente. Clonus permanente

## Reflejos osteotendinosos o profundos

### Maseteriano

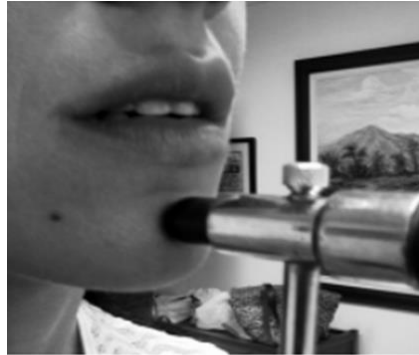Este reflejo tiene los siguientes componentes: vía aferente, V par craneal, rama supraorbitaria; centro reflexógeno, la protuberancia; y la vía eferente, el V par craneal, rama motora.

Para la evaluación se realiza lo siguiente:

Solicite al paciente mantener la boca un poco abierta.

. Percuta con el martillo de reflejos, en forma directa, sobre la mandíbula inferior.

Lo normal es obtener la elevación sutil del maxilar inferior, por contracción de los músculos insertos en él.



Reflejo maseteriano

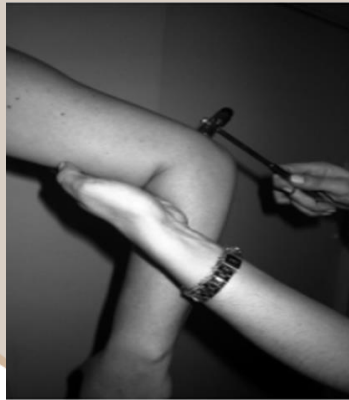

Principal Examina los centros medulares C6, C7 y C8.

Para la evaluación realice lo siguiente:

1. Indique al paciente flexionar el codo 90°
2. Sostenga con su mano el brazo del paciente permitiendo que el antebrazo de él cuelgue.
3. Palpe el tendón del tríceps, ubicado en la región posterior del tercio distal del brazo, cerca al codo.
4. Golpee en forma directa el tendón con el martillo.

Lo normal es causar extensión del codo, es decir, del antebrazo sobre el brazo, por contracción del músculo tríceps.



Reflejo tricipital



Estilorradial Examina los centros medulares C5 y C6.

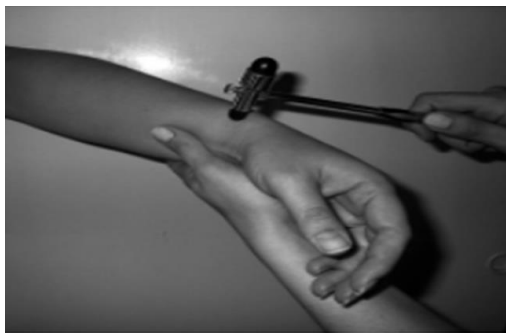Para la evaluación realice lo siguiente:

Indique al paciente flexionar el codo 45°.

Coloque el antebrazo del paciente sobre su brazo.

Golpee con el martillo la apófisis estiloides del radio.

Lo normal es causar la flexión de la articulación del codo, por contracción del músculo supinador largo.



Reflejo estilorradial

- Rotuliano o patelar Examina los centros medulares L2, L3 y L4

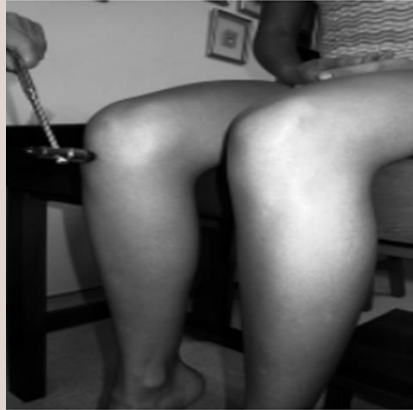Para la evaluación realice lo siguiente:

Solicite al paciente sentarse en un lugar que le permita colgar las piernas, obteniendo así la flexión a 90° de la rodilla.

Ubique el tendón del cuádriceps por debajo de la rótula.

Golpee directamente con el martillo el área descrita.

- Lo normal es obtener la extensión de la rodilla, es decir, de la pierna sobre el muslo, por contracción del músculo cuádriceps.




Reflejo rotuliano o patelar




## Sensibilidad

La sensibilidad es una de las funciones neurológicas del cuerpo humano más complejas y espectaculares en su evaluación semiológica, ya que cada parte de nuestra piel y del resto del cuerpo tiene una representación estricta y especial en la vía espinal y en la corteza cerebral.



Al evaluar la sensibilidad es preferible haber establecido una buena empatía con el paciente para poder obtener de él una correcta y fructífera información.

Existen funciones sensitivas primarias y corticales. Las primeras son el tacto, el dolor y la temperatura, que hacen a la vez parte de la sensibilidad superficial; la vibración o parestesia y la posición de las articulaciones o propiocepción, conforman la sensibilidad profunda.



**Tabla 6.1** Puntos sensitivos específicos de cada uno de los dermatomas

---

C2	Protuberancia occipital.
C3	Fosa supraclavicular.
C4	Cima de la unión acromioclavicular.
C5	Área lateral externa de la fosa antecubital.
C6	Dorso del dedo número uno de la mano (pulgár).
C7	Dorso del dedo número tres de la mano (medio).
C8	Dorso del dedo número cinco de la mano (meñique).
T1	Área lateral interna o medial de la fosa antecubital.
T2	Ápex de la axila.
T3	Tercer espacio intercostal.
T4	Cuarto espacio intercostal (línea que une los pezones o tetillas).
T5	Quinto espacio intercostal.
T6	Sexto espacio intercostal (a nivel de la apófisis xifoides).
T7	Séptimo espacio intercostal.
T8	Octavo espacio intercostal.
T9	Noveno espacio intercostal.
T10	Décimo espacio intercostal (a nivel del ombligo).
T11	Décimo primer espacio intercostal.
T12	Punto medio del ligamento inguinal.
L1	En medio de la distancia entre T12 y L2.
L2	En la mitad anterior del muslo.
L3	Cóndilo femoral interno.
L4	Maléolo interno.
L5	En el dorso del pie, en la tercera unión metatarso-falángica.
S1	Área lateral externa del talón.
S2	Línea media de la fosa poplítea.
S3	Tuberosidad isquial.
S4 y S5	Área perianal.