

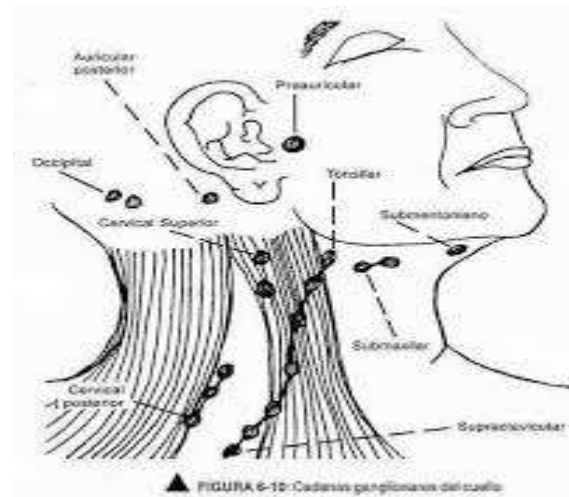


Semiología del cuello

Por: Joseph Eduardo Córdova Ramírez

Semiología del cuello

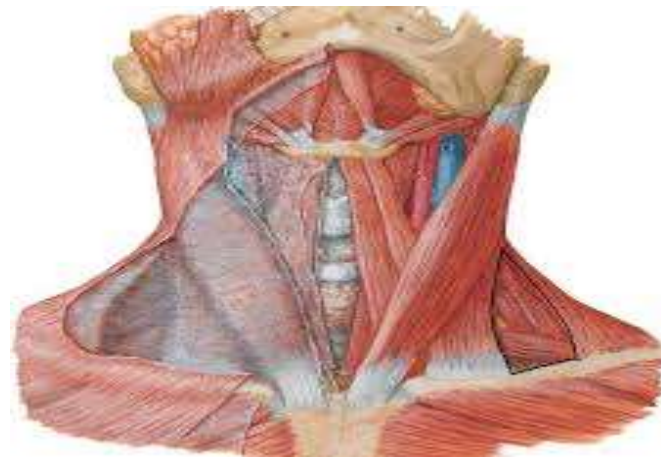
- ▶ El cuello tiene una forma cilíndrica que une la cabeza con el tronco
- ▶ Transcurren por el, importantes elementos vasculares, nerviosos, digestivos y respiratorios, y se encuentran estructuras tales como las glándulas tiroideas y paratiroides y la laringe
- ▶ La columna, los músculos cervicales y además numerosos ganglios linfáticos aseguran la protección del cuello y la gran movilidad de la cabeza.



Anatomía

Al límite superior del cuello lo conforman el cuerpo de la mandíbula y una línea circular que pasa por los vértices de la apófisis mastoideas del temporal y por la protuberancia occipital externa.

El límite inferior es una línea imaginaria que pasa por la horquilla esternal, los bordes superiores de las clavículas, las articulaciones acromioclaviculares y la apófisis espinosa de la séptima vertebra cervical



Examen físico

Inspección:

- ▶ Debe hacerse en frente del paciente, también de perfil y por detrás. La persona debe estar sentada confortablemente y con las manos colgando a los lados del cuerpo acostada en decúbito dorsal con las manos a los lados del cuerpo o cruzadas sobre el abdomen.
- ▶ Debe contarse con una buena fuente luminosa como la luz del día.
- ▶ En los asténicos o longilíneos el cuello es delgado y largo, lo que permite una buena palpación.
- ▶ En los brevilíneos o pícnicos es extremadamente corto y grueso. Así que se sugiere observar la piel, ésta es laxa en la parte anterior y densa y adherente en la parte posterior, además se describe tamaño, forma, simetría, deformidades o abultamientos y palpaciones.
- ▶ En la alineación postural normalmente se aprecia una curva de convexidad anterior, lordosis y cervical normal

Examen físico

Palpación:

Se realiza palpación en las zonas anterior, posterior y central.

En la zona posterior se tiene la columna cervical que se explora así: con el pulpejo del dedo índice se identifican las apófisis espinosas de las vértebras cervicales; la más prominente, la séptima cervical, sirve de referencia límite entre el cuello y el tórax, y a partir de allí se cuentan las vértebras dorsales.

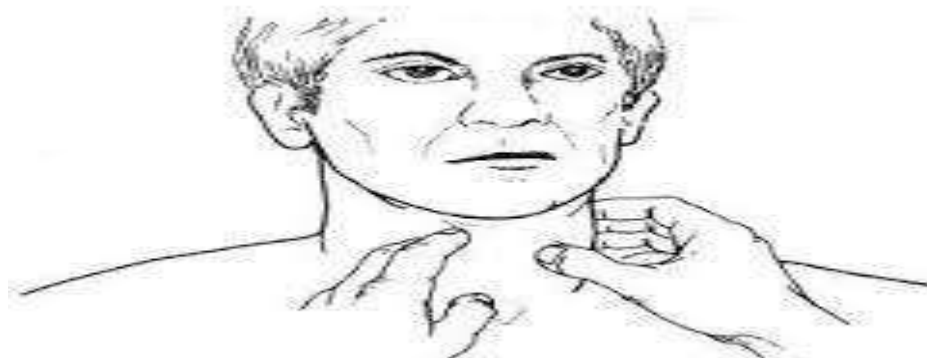
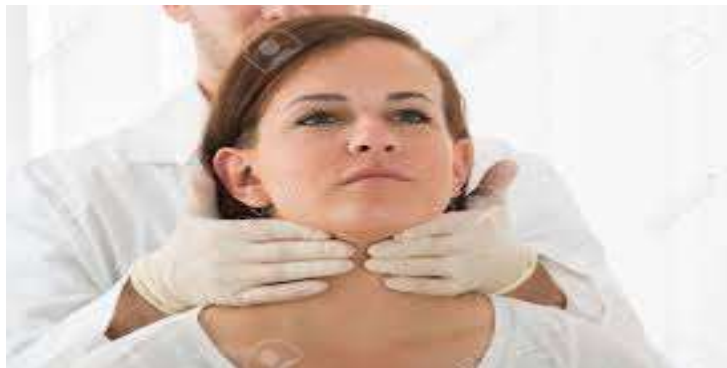
Fig. 4.21 Palpación de los lóbulos por la técnica de Lahey.

Examen físico

Exploración glándula tiroides:

- ▶ El paciente debe estar sentado con el mentón elevado. Los dedos pulgares del examinador se colocan en la nuca y los otros sobre los lóbulos laterales del tiroides y dirigidos hacia arriba de la escotadura esternal; se palpa el istmo del tiroides que mide cerca de un centímetro de altura y está como una banda debajo del cartílago cricoides, cuyo movimiento hacia arriba se siente con la deglución; y la glándula se encuentra un centímetro por debajo del cartílago. Luego una de las manos del examinador presiona la región tiroidea de un lado con los dedos entre la tráquea y el músculo esternocleidomastoideo, empujando la laringe hacia el lado opuesto, donde los dedos de la otra mano están palpando el lóbulo. Aquí nuevamente la deglución suele ser de ayuda.
- ▶ Se inclina la cabeza del lado del lóbulo que se va a explorar.



Examen físico

Exploración de las venas cervicales

- ▶ Las venas cervicales no son prominentes con la posición erecta. Cuando se está en decúbito dorsal las venas yugulares se hacen visibles y prominentes y normalmente desaparecen cuando el tronco del paciente semisentado forma con la horizontal de la cama un ángulo de 45° , lo cual indica un buen funcionamiento del corazón derecho

Exploración de las arterias del cuello

- ▶ Normalmente la pulsación arterial se siente desde el hueco supraesternal hasta la región submaxilar. En los pacientes delgados las arterias son visibles y se palpan presionando con la punta de los dedos hacia atrás y hacia adentro, a lo largo del borde anterior del músculo esternocleidomastoideo.

Gracias reyes <3