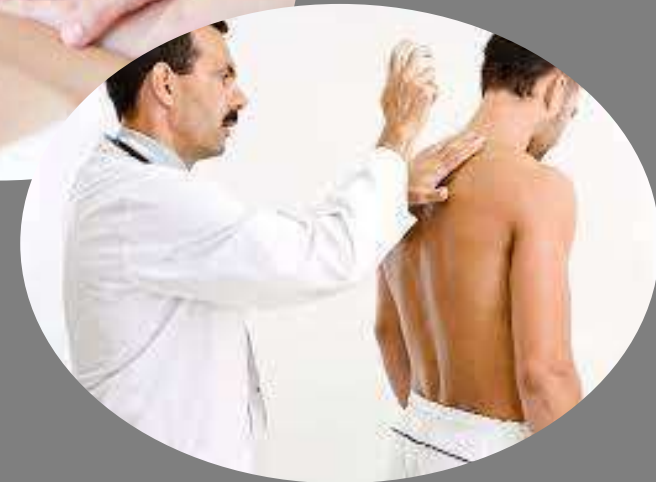
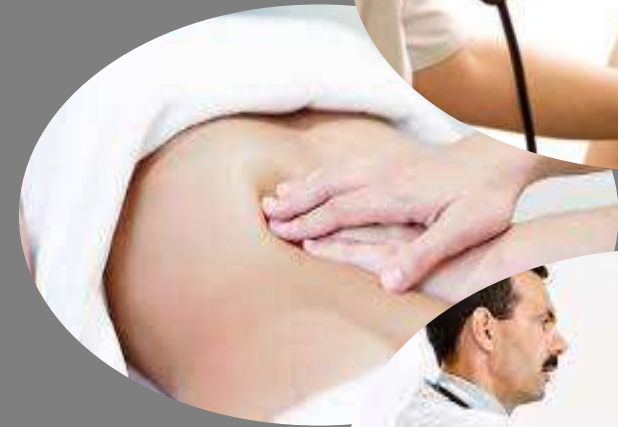
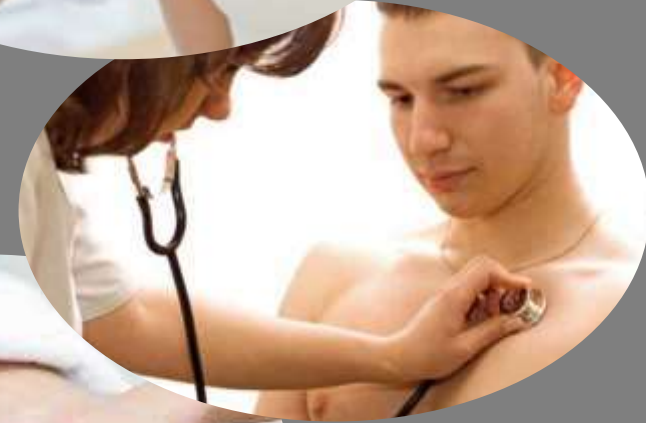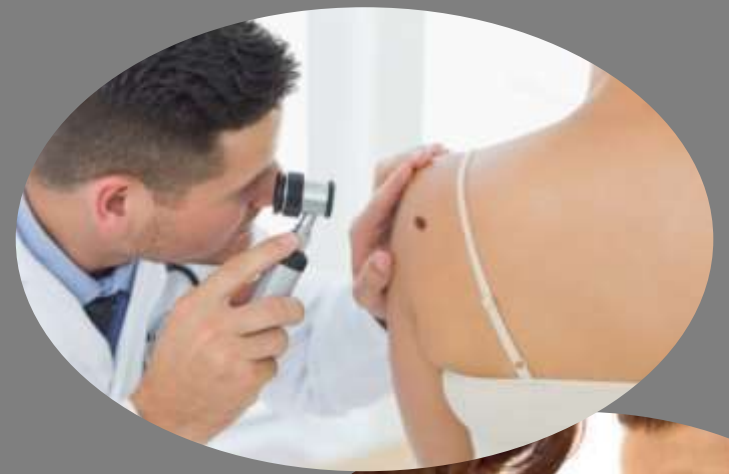# MÉTODOS SEMIOLÓGICOS DE EXPLORACIÓN

Se usan para realizar la exploración física del cuerpo humano.

Determina el estado físico de los órganos y tejidos.

El medico utiliza los sentidos de la vista, el tacto y el oído.



# INSPECCIÓN

La exploración visual o inspección empieza en el momento en que se observa al individuo ingresar al consultorio o en el lecho y continúa durante el interrogatorio y el examen físico.

Se hace por medio de la vista. La inspección debe ser sin prisa y observar críticamente.

Se debe realizar a la luz del día o con iluminación de luz blanca, el paciente debe estar en posición correcta y el médico con mirada atenta, concentrada y penetrante, mientras interactúa con el paciente.

**Los tópicos principales que deben tenerse en cuenta en la observación de un paciente son:**

- Condiciones generales.
- Edad.
- Tipo constitucional o biotipo morfológico.
- El estado general de nutrición.
- Postura-posición y actitud.
- Capacidad dinámica.
- Facies o expresión.
- El estado de conciencia y lenguaje.
- Dominancia hemisférica real.
- Peso y talla.



El arte de observar en la práctica cotidiana para el profesional del área de la salud es indispensable. Goethe resumía el arte de observar diciendo: “vemos sólo lo que conocemos”.

Resume el acto sensorial y conceptual, el primero es percibir y el segundo relaciona los estímulos sensoriales con algún conocimiento; y forma parte

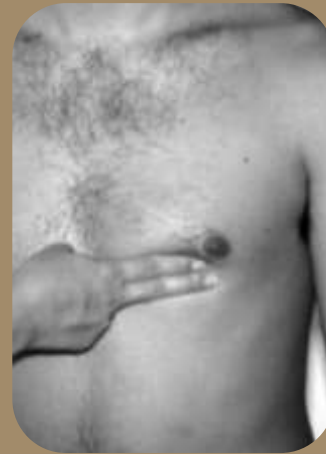# PALPACIÓN

Apreciación manual de la sensibilidad, temperatura, consistencia, forma, tamaño, situación y movimientos de la región explorada gracias a la sensibilidad táctil, térmica, al sentido de presión y a la estereognosia de las manos.

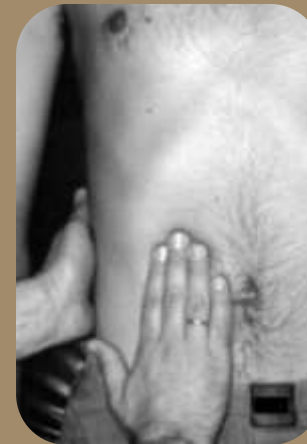La palpación comprende el uso de las manos y dedos para obtener información a través del sentido del tacto.

El sentido del tacto se apoya fundamentalmente en receptores localizados en la dermis, los tendones, el periostio y otras estructuras profundas que responden a la presión.

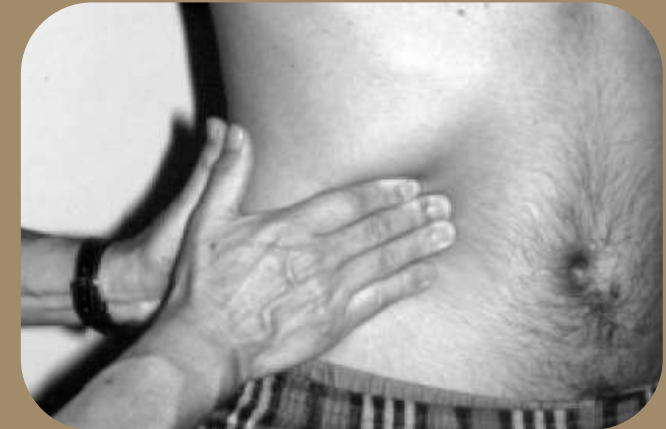## TIPOS DE PALPACIÓN



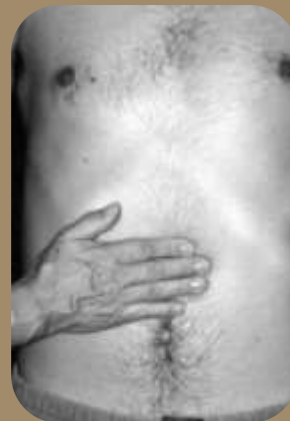Palpación unimanual



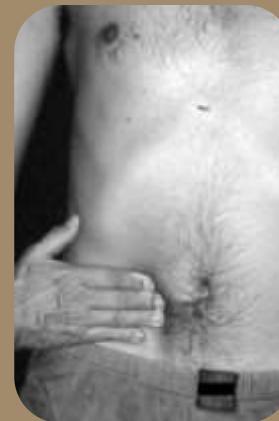Palpación bimanual



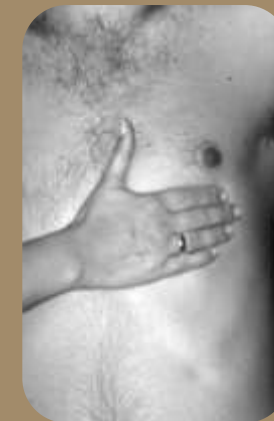Manos oponentes



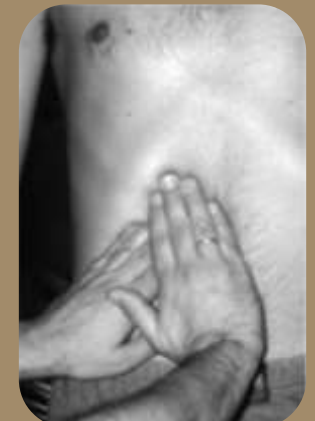
Palpación superficial



Palpación profunda



Palpación del latido cardíaco



Manos sobrepuestas

# PERCUSIÓN

Consiste en golpear determinadas áreas del cuerpo con el objeto de apreciar la variedad de sonidos producidos y determinar si el contenido es:

- Gaseoso - que contiene aire
  - Denso - producido en las vísceras sólidas
- o una mezcla de ambos.

El uso de la percusión como método exploratorio se basa en el principio “cuando un cuerpo elástico se hace vibrar puede producir ondas sonoras”. Aplicándola a la práctica cotidiana debe tenerse en cuenta que la percusión depende:

1. De la fuerza o golpe de la percusión.
2. Del grado de elasticidad de los tejidos.
3. Del área de la vibración, ya sea

## Características de la percusión

Los sonidos de la percusión son manifestaciones de un fenómeno acústico y se expresan en términos de:

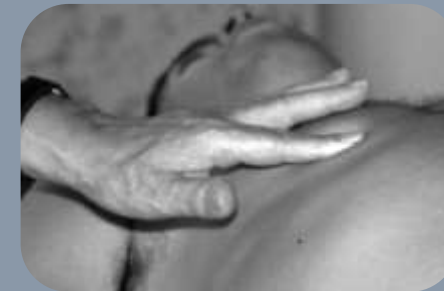- Tono
- frecuencia.
- Intensidad.
- Cualidad o timbre.

## Clases de sonidos de la percusión

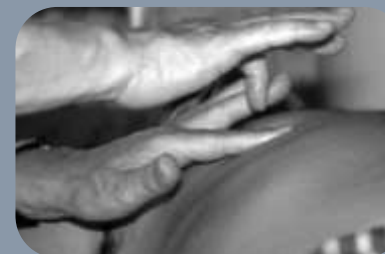- Claro pulmonar.
- Timpanismo.
- Hiperresonancia.
- Sonido mate.
- Sonido submate.

## Procedimientos para la percusión

Aplicar con fuerza, por su cara palmar, el dedo índice o medio



(índice o medio izquierdo) y ejercer presión en la falange distal; los otros dedos permanecen ligeramente elevados de la superficie que se va a percutir.



Percutir en ángulo recto con el dedo índice o medio (plexor) derechos.

Golpear de forma ligera, seca, suave y de igual intensidad.



# AUSCULTACIÓN

En todo fenómeno acústico

Es la apreciación, con el sentido del oído, de los fenómenos acústicos que se generan en el organismo, sea por:

- **Existen fenómenos que pueden escucharse:**

auscultación fetal.

- **Actividad del corazón:** auscultación cardiovascular

- **Entrada y salida de aire en el aparato respiratorio:** auscultación pulmonar

- **El tránsito en el aparato digestivo:** auscultación abdominal

Se dividen en tres categorías:

- **Tono**
- **Sonido**
- **Ruido**

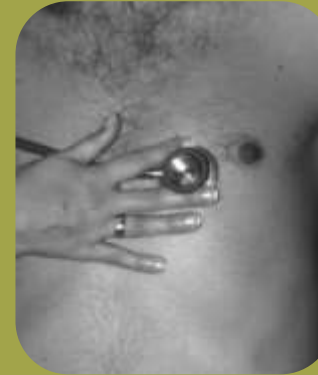Se diferencian tres condiciones fundamentales:

- **Intensidad**
- **tono**
- **timbre**

Permite juzgar el estado anatómico de los bronquios y estructuras pleuropulmonares.

Expresión de los movimientos sanguíneos a través del miocardio y del aparato valvular.

Se hace preferiblemente en la fosa ilíaca derecha, a la altura de la válvula ileocecal. Los ruidos se producen por la contracción muscular intestinal y la remoción de su contenido aéreo.



## Métodos de

- **auscultación** mediata
- Auscultación mediata
- Los estetoscopios biauriculares

La audición nos pone en relación con el medio ambiente gracias a la captación de la energía vibratoria llamada sonido, discrimina sus frecuencias y finalmente transmite la información auditiva hacia el sistema nervioso central.

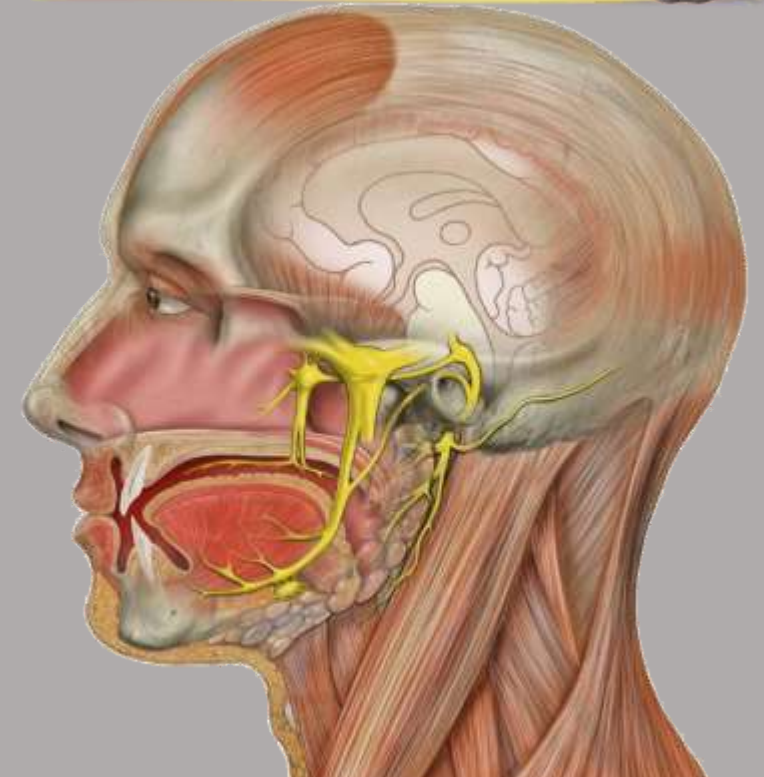
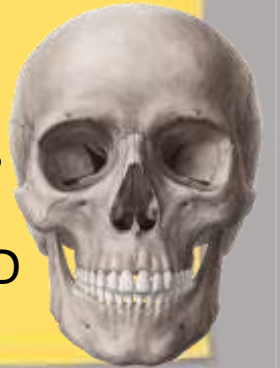# SEMIOLÓGÍA DE LA CABEZA

La cabeza es el segmento superior del cuerpo humano, que está unida al tronco por el cuello. Contiene las distintas partes del encéfalo, la hipófisis y la mayoría de los órganos sensoriales.

- La altura de la cabeza, desde el vértice hasta el mentón, es de 18 a 20 cm.
- Su forma es normalmente de óvalo, con el polo mayor posterosuperior y la protuberancia occipital externa hacia atrás
- Las apófisis mastoides y pabellones auriculares se encuentran a los costados
- Hacia adelante, la pirámide nasal, la órbita
- Las prominencias malares y las mejillas sobresalen a ambos lados según la cantidad de tejido adiposo y están separadas de la región nasal y labial por los surcos nasogenianos y labiogenianos.

El cráneo, superior y posterior, está compuesto por siete huesos todos unidos por suturas:

- Frontal por delante
- Occipital por detrás
- Los parietales I - D
- Los temporales I - D
- Esfenoides



# La cara es un macizo óseo revestido de piel y mucosas

Cuenta con cavidades para los ojos, la nariz y la boca (por fusión de los huesos frontal, nasal, etmoides, lacrimal, esfenoides y los maxilares superior e inferior).

Se describen en la cara regiones que determinan el aspecto exterior y la expresión, como son:

- La orbitaria, nasal, labial, mentoniana, maseterinas y genianas
- Profundas, como las pterigomaxilares, bucal y faríngea.

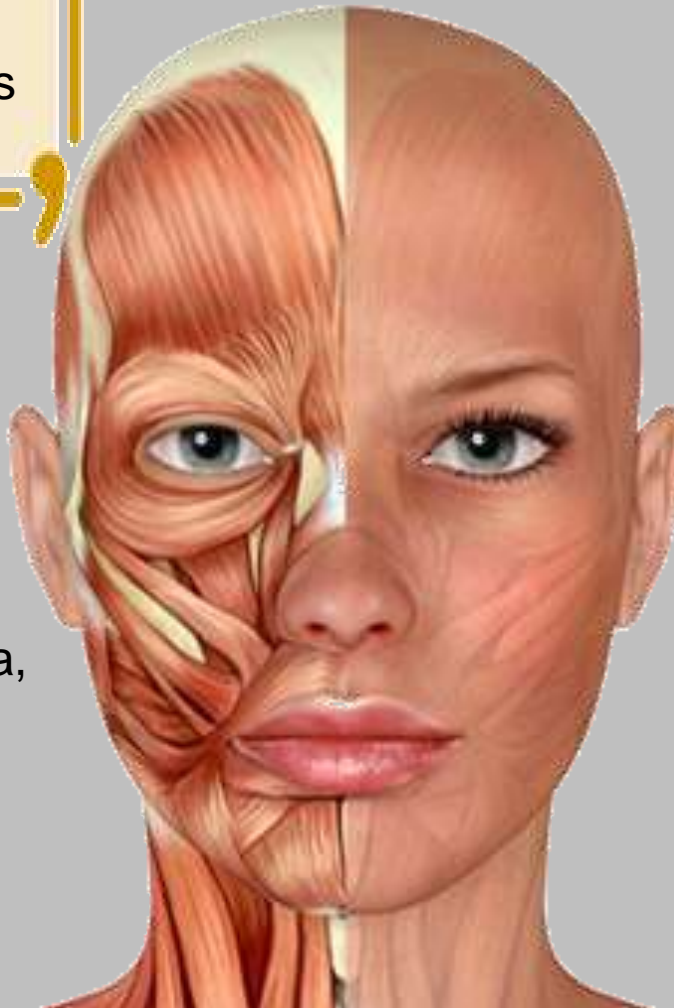Vinculadas funcionalmente con la cavidad bucal se encuentran las

## INTERROGATORIO

El principal síntoma es la cefalea. El origen es variable, a veces comienza en la propia cabeza o en las primeras vértebras cervicales y músculos de la nuca.

Puede variar en su presentación, algunas variantes de acuerdo con el origen son:

- ❖ Hipertensión arterial
- ❖ Tumores cerebrales
- ❖ Hemorragia subaracnoidea espontánea
- ❖ Meningitis
- ❖ Hipotensión endocraneana
- ❖ Oculares
- ❖ Paranasales
- ❖ Osteoartritis cervical
- ❖ Neuralgias.
- ❖ Dolor en la bóveda craneana



# EXPLORACIÓN FÍSICA DE LA CABEZA

## INSPECCIÓN

Comienza con la inspección de cráneo y cara, se evalúa el tamaño, la simetría y la posición cefálica en relación con el cuerpo y las características faciales.

- Se aprecia textura y cantidad de cabello
- Las características faciales (párpados, pestañas, hendiduras palpebrales y los pliegues nasolabiales) y la boca.
- Cambio en la facies o características no usuales como edema, rasgos gruesos, proptosis, etc.
- Observar movimientos.

## PERCUSIÓN

La técnica de percutir el cráneo es poco utilizada, sin embargo, puede ser útil en pacientes con síndrome de hipertensión endocraneana en el cual es excesiva y peculiar la resonancia de éste, cuando se aplica el oído al cráneo del paciente y simultáneamente se percute la bóveda al lado opuesto.

En la sinusitis maxilar y frontal la percusión sobre los senos es dolorosa.

## PALPACIÓN

Permite controlar ciertos datos de la inspección y el reconocimiento de algunas variantes anormales, entre ellas:

- Craneotabes, (ablandamiento de los huesos del cráneo), generalmente circunscrito, es frecuente en el raquitismo donde hay además falta de cierre de las suturas.
- Depresiones óseas, (hundimientos simples y las fracturas conminutas deprimidas).

## AUSCULTACIÓN

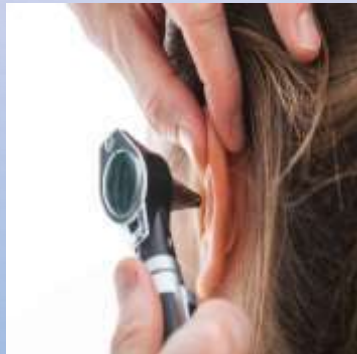- Se deben auscultar los globos oculares, aplicando con suavidad la campana del estetoscopio sobre un párpado cerrado y el otro abierto. En la auscultación se buscan soplos, la principal causa es la fístula carótido-cavernosa, de origen traumático.
- La auscultación del cráneo también debe hacerse en caso de existir masas blandas en la bóveda, como cuando se presentan malformaciones arteriovenosas de los hemangiomas o cuando existen tumores benignos (por su vascularización





# SEMIOLOGÍA DE LOS ÓRGANOS DE LOS SENTIDOS.

- LA EXPLORACIÓN SE PUEDE REALIZAR EN CUALQUIER SITIO, SIN EMBARGO, EN EL EXAMEN DE ÓRGANOS DE LOS SENTIDOS ES MÁS FÁCIL SI SE CUENTA CON UN ESPACIO DONDE UBICAR AL PACIENTE SENTADO FRENTE AL EXAMINADOR, DE TAL MANERA QUE AMBOS QUEDEN A LA MISMA ALTURA Y CON LA FACILIDAD DE EVALUAR CON AMBAS MANOS LIBRES; LAS ÁREAS DE ESTUDIO DE LA CABEZA SON ESPACIOS PEQUEÑOS Y MUY POCO ILUMINADOS, POR LO TANTO SE DEBE CONTAR CON UNA FUENTE DE LUZ Y LOS ELEMENTOS COMO OFTALMOSCOPIO, RINOSCOPIO, OTOSCOPIO Y ESPÉCULOS APROPIADOS (ÓTICOS Y NASALES), BAJALENGUAS, GASAS, ESPEJOS DE LARINGE Y DIAPASÓN.



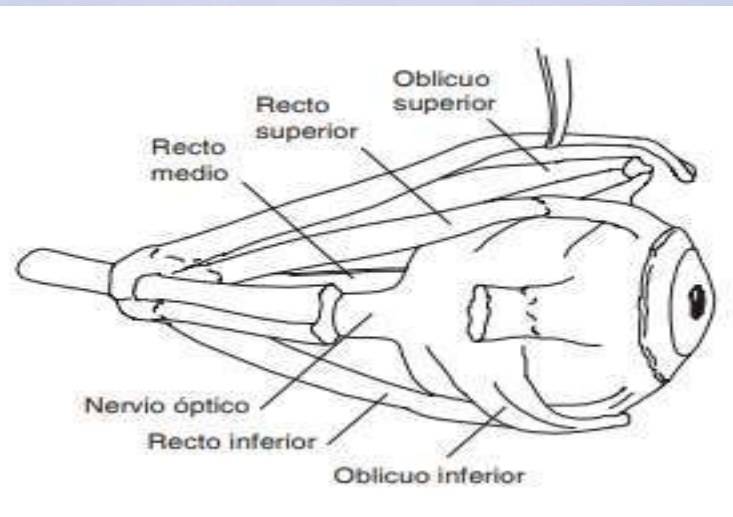
# ANATOMÍA

- LA VISIÓN ESTÁ COMPUESTA POR LOS GLOBOS OCULARES, SUS ANEXOS Y LAS VÍAS ÓPTICAS QUE SE EXTIENDEN DESDE LA CARA HASTA EL CEREBRO. LAS ÓRBITAS, SITUADAS EN LA PARTE ANTEROSUPERIOR DE LA CARA, SE RELACIONAN CON LA CAVIDAD ENDOCRANEANA, LOS SENOS PARANASALES, EL AGUJERO Y LAS HENDIDURAS POR DONDE PASA EL NERVIO ÓPTICO, LOS MÚSCULOS EXTRAOCULARES Y LAS ARTERIAS Y VENAS.



# GLOBOS OCULARES.

- LOS ANEXOS OCULARES SON LOS PÁRPADOS, LAS CEJAS, EL APARATO LAGRIMAL Y LOS MÚSCULOS EXTRAOCULARES.
- LOS PÁRPADOS —SUPERIOR E INFERIOR— PROTEGEN AL GLOBO OCULAR Y CONDUCEN LAS LÁGRIMAS; LA HENDIDURA PALPEBRAL SE ENCUENTRA LIMITADA POR LOS BORDES DE AMBOS PÁRPADOS; EN EL EXTREMO SE ENCUENTRAN LAS PESTAÑAS Y LAS GLÁNDULAS DE ZEISS, MÖLL Y MEIBOMIO. LAS CEJAS SON FORMACIONES PÍLICAS POR ENCIMA DE LOS PÁRPADOS, QUE POSEN ARCOS DE CONCAVIDAD INFERIOR. EL APARATO LAGRIMAL ESTÁ CONSTITUIDO POR LA GLÁNDULA LAGRIMAL EN EL ÁNGULO SUPERIOR Y EXTERNO DE LA ÓRBITA, LOS CANALÍCULOS, EL SACO, EL CANAL LAGRIMAL Y EL MEATO. LOS MÚSCULOS EXTRAOCULARES, ENCARGADOS DE MOVILIZAR EL GLOBO OCULAR, SON CUATRO RECTOS Y DOS OBLICUOS.





# INTERROGATORIO.

- EL INTERROGATORIO ES LA PRIMERA FUENTE DE LOS DATOS BUSCADOS EN LA EVALUACIÓN GENERAL DE LA VISIÓN; DEBE SER DESARROLLADO CLARAMENTE EN LA HISTORIA CLÍNICA, CUIDANDO DE ANOTAR LA QUEJA DEL PACIENTE EN ORDEN LÓGICO Y TEMPORAL. ENTRE LOS MOTIVOS MÁS FRECUENTES DE CONSULTA SE ENCUENTRAN: DOLOR, ALTERACIONES DE LA VISIÓN, IRRITACIÓN, PRURITO, ALTERACIONES DE LA SECRECIÓN LAGRIMAL POR IRRIGACIÓN OCULAR. TAMBIÉN ES FRECUENTE LA CONSULTA POR CEFALEA, MUCHAS VECES MANIFESTACIÓN EXTRAOCULAR DE ALTERACIONES DE ESTE SISTEMA. CUANDO LA ENFERMEDAD COMPROMETE LA FÓVEA SE PRODUCEN ALTERACIONES DE LA VISIÓN QUE LLEVAN A UNA CONSULTA RÁPIDA POR EL PACIENTE. EN EL DOLOR OCULAR, EN UNO O EN AMBOS, SI NO ES SECUNDARIO A TRAUMA, SE DEBE CONSIDERAR LA HIPERTENSIÓN CAUSADA POR OBSTRUCCIÓN AL FLUJO DEL HUMOR ACUOSO. LA IRRITACIÓN CONJUNTIVAL, A VECES DE ORIGEN ALÉRGICO, TIENE ADEMÁS MÚLTIPLES RAZONES QUE DEBEN ESCLARECERSE DESDE EL INTERROGATORIO. POR SU PARTE, LA ALTERACIÓN EN LA SECRECIÓN LAGRIMAL POR OBSTRUCCIÓN DEL CONDUCTO LAGRIMAL, MUCHAS VECES ES UN PADECIMIENTO DE TIPO CONGÉNITO Y PRODUCE INFECCIONES BACTERIANAS FRECUENTES. LA CEFALEA ES MOTIVO DE CONSULTA FRECUENTE, TIENE LOCALIZACIÓN VARIADA, MUCHAS VECES ORIGINADA EN ALTERACIONES OCULARES —APROXIMADAMENTE 25%—. CABE RECORDAR ALGUNOS TÉRMINOS QUE EN LA HISTORIA CLÍNICA DESCUBREN ALTERACIONES REFERIDAS A LOS OJOS, POR EJEMPLO: ASTENOPIA: VISTA CANSADA.

- AMAUROSIS: FALTA DE VISIÓN SÚBITA UNILATERAL Y RECIDIVANTE, EXPLICADA POR ESPASMOS DE LA ARTERIA CENTRAL DE LA RETINA.
- METAMORFOPSIA: LOS OBJETOS APARECEN DEFORMADOS. FOTOFOBIA: EXAGERADA SENSIBILIDAD A LA LUZ, MUCHAS VECES POR LESIONES DEL POLO ANTERIOR DEL OJO.
- NICTOFOBIA: VISIÓN DIFÍCIL EN EL ATARDECER, A CAUSA DE ALTERACIONES DE LOS MEDIOS REFRINGENTES DEL OJO.
- BLEFARITIS: INFLAMACIÓN EN LOS PÁRPADOS.
- CONGESTIÓN CONJUNTIVAL: CORRESPONDE AL OJO DOLOROSO EN CONJUNTIVITIS Y NO DOLOROSO EN BLEFARITIS CRÓNICA.
- EXOFTALMOS: PROCIDENCIA O SALIDA ANORMAL DEL OJO.
- ESTRABISMO: ES TODA ALTERACIÓN DEL PARELELISMO OCULAR, PUEDE DEBERSE A PARÁLISIS DE LOS MÚSCULOS EXTRAOCULARES.
- LEUCORIA: PUPILAS BLANCAS.
- EPÍFORA: ES EL LAGRIMEO CRÓNICO.
- FOTOPSIAS: SENSACIONES LUMINOSAS COMO CHISPAS.
- FLOTADORES EN EL VÍTREO: SON MANCHAS, ARAÑAS, MOSCAS, TELARAÑAS Y HEBRAS ORIGINADAS POR HEMORRAGIAS LEVES QUE FLOTAN EN EL HUMOR VÍTREO Y SON PERCIBIDAS POR EL NERVIO ÓPTICO. EL INTERROGATORIO REFERENTE AL APARATO OCULAR INCLUYE TAMBIÉN LA REVISIÓN DE SISTEMAS, ÉSTE NO TIENE DIFERENCIA EN RELACIÓN CON LA HISTORIA CLÍNICA GENERAL Y EN ELLA DEBEN ANOTARSE LOS SÍNTOMAS QUE EL PACIENTE RELATA. DEBE INTERROGARSE ACERCA DE ANTECEDENTES PERSONALES COMO TRAUMATISMO, DIABETES MELLITUS, HIPERTENSIÓN ARTERIAL, COLAGENOSIS, ENFERMEDADES CARDÍACAS, TRASTORNOS DE TIROIDES, GLAUCOMA, CATARATAS, DEFECTOS DE REFRACCIÓN Y EN LAS ENFERMEDADES NEONATALES INTERROGAR A LA MADRE SOBRE TOXOPLASMOSIS Y SÍFILIS.

# EXAMEN FÍSICO.

- PARA QUE EL EXAMEN OCULAR SEA LO MÁS COMPLETO Y ORDENADO POSIBLE, EL ORDEN QUE SE SUGIERE ES EL SIGUIENTE:
- 1. INSPECCIÓN.
- 2. MOVILIDAD OCULAR.
- 3. AGUDEZA VISUAL.
- 4. CAMPOS VISUALES.
- 5. FUNCIÓN DE MÚSCULOS EXTRAOCULARES.
- 6. EXAMEN DE LA RETINA O EXAMEN DE FONDO DE OJO.
- 7. PRESIÓN INTRAOCULAR.



- INSPECCIÓN DEBE INICIAR DE LO EXTERNO A LO INTERNO EMPEZANDO POR LA EVALUACIÓN DE LA INTEGRIDAD DE LAS ÓRBITAS, CEJAS, PÁRPADOS Y PESTAÑAS, CONTINUAR CON EL APARATO LAGRIMAL, LA CONJUNTIVA, ESCLERÓTICA, CÓRNEA, CÁMARA ANTERIOR, IRIS, PUPILA Y CRISTALINO. A CONTINUACIÓN SE DESCRIBE LA INSPECCIÓN DE LOS OJOS Y SUS ANEXOS, Y SE PRESENTAN UNA SERIE DE DEFINICIONES TÉCNICAS DE LAS ALTERACIONES OCULARES.
- MOVILIDAD OCULAR PARA EVALUAR LA MOVILIDAD SE EXPLORA EL OJO PIDIENDO AL PACIENTE QUE SIGA UN OBJETO DETERMINADO EN LAS SEIS POSICIONES CARDINALES. CADA UNA DE LAS POSICIONES EVALÚA UN MÚSCULO O UN GRUPO DE MÚSCULOS EXTRAOCULARES, ASÍ: — MIRADA ABAJO Y AFUERA O TEMPORAL. — MIRADA ARRIBA Y AFUERA. — MIRADA ABAJO Y ADENTRO —NASAL. — MIRADA ARRIBA Y ADENTRO. — MIRADA AFUERA. — MIRADA ADENTRO.
- AGUDEZA VISUAL SE EXPLORA LA VISIÓN CERCANA Y LEJANA —A 6 M— (VÉANSE FIGURAS 6.7 Y 6.8). SE ACONSEJA INICIAR EL EXAMEN POR EL OJO AFECTADO. LA RAZÓN DE ESTA SUGERENCIA ES QUE EL PACIENTE PODRÍA, EN UN MOMENTO DADO, MEMORIZAR LA IMAGEN QUE SE LE ESTÁ PIDIENDO VER. SI ÉL NO TIENE UNA QUEJA IMPORTANTE, SE RECOMIENDA INICIAR LA EVALUACIÓN POR EL OJO DERECHO INICIANDO POR LA VISIÓN LEJANA, 6 M (20 FT) Y LUEGO LA CERCANA, 33 CM —APROXIMADAMENTE 1 FT. EL ORDEN DEL EXAMEN DE AGUDEZA VISUAL ES LA EVALUACIÓN CON CARTA DE SNELLEN, CONTINÚA CON VISIÓN CUENTA DEDOS, MOVIMIENTOS DE MANO Y PERCEPCIÓN DE LA LUZ.
- CAMPOS VISUALES REPRESENTAN LOS LÍMITES DE LA VISIÓN PERIFÉRICA. SE REALIZAN CON APARATOS O SIN ELLOS, COMO EN EL CASO DE LA CAMPIMETRÍA POR CONFRONTACIÓN (VÉASE FIGURA 6.9); CON EL EXAMEN SE DETERMINAN ALTERACIONES COMO: CUADRANTANOPSIA Y HEMIANOPSIAS. COLORIMETRÍA. SE EVALÚA CON COLORES VERDE Y ROJO PRINCIPALMENTE.
- BALANCE O FUNCIÓN DE LOS MÚSCULOS EXTRACELULARES CON ESTA PRUEBA SE EVALÚA SI EL PACIENTE TIENE DESVIACIONES OCULARES, YA SEA MANIFIESTAS —HETEROTROPÍA—, LO NORMAL ES ORTOTROPÍA; O SI EL PACIENTE PRESENTA ESTRABISMO O DESVIACIÓN LATENTE —HETEROFORIA— LO NORMAL ES ORTOFORIA. EL EXAMEN CONSISTE EN TAPAR Y DESTAPAR EL GLOBO OCULAR Y OBSERVAR SI HAY DESVIACIÓN HACIA ALGÚN LADO. SI LA VISIÓN DEL PACIENTE ES MUY MALA SE UTILIZA LA VALORACIÓN DEL REFLEJO CORNEANO O LA RESPUESTA A LA LUZ (PRUEBA DE HIRSCHBERG).
- EXAMEN DE LA RETINA O DEL FONDO DE OJO LA OFTALMOSCOPIA ES UN EXAMEN SENCILLO QUE TIENE QUE HACERSE EN FORMA RUTINARIA, PARA LO CUAL ES NECESARIO ENTRENAMIENTO, CONOCIMIENTO Y BUENA TÉCNICA. TODO ELLO ESTÁ AL ALCANCE DE CUALQUIER ESTUDIANTE DEL ÁREA DE LA SALUD. EL USO CORRECTO DEL OFTALMOSCOPIO SE BASA EN EL CONOCIMIENTO DE SU POTENCIAL Y DE LAS LIMITACIONES. NO SOLAMENTE PUEDE GRADUARSE O ESCOGERSE EL TIPO LUZ DE ACUERDO CON LA ESTRUCTURA QUE SE ESTÁ EXAMINANDO, SINO QUE TAMBIÉN SE PUEDEN CORREGIR DEFECTOS DE REFRACCIÓN PADECIDOS POR EL EVALUADOR
- PRESIÓN INTRAOCULAR LA TONOMETRÍA DIGITAL ES UNA FORMA SUBJETIVA DE EVALUAR LA PRESIÓN INTRAOCULAR. CONSISTE EN COLOCAR EL PULPEJO DE AMBOS ÍNDICES EN EL GLOBO OCULAR, SOBRE EL PÁRPADO SUPERIOR, PIDIENDO PREVIAMENTE AL PACIENTE QUE MIRE HACIA ABAJO SIN CERRAR LOS OJOS. LA SENSACIÓN QUE TIENE EL EXPLORADOR ES EL DESPLAZAMIENTO LÍQUIDO DENTRO DEL OJO.



# NARIZ Y SENOS PARANASALES.

- ANATOMÍA: LA PORCIÓN SUPERIOR DE LA PARTE EXTERNA DE LA NARIZ ESTÁ FORMADA POR LOS HUESOS PROPIOS Y LA APÓFISIS FRONTAL DEL MAXILAR SUPERIOR; LA PARTE INFERIOR, MÁS GRANDE, ESTÁ FORMADA POR VARIOS CARTÍLAGOS: LOS LATERALES DE LA NARIZ, EL MAYOR Y EL MENOR DEL ALA Y EL BORDE ANTERIOR DEL CARTÍLAGO DEL TABIQUE; LA COLUMELLA, QUE SEPARA AMBOS ORIFICIOS NASALES, ESTÁ FORMADA POR EL BORDE INFERIOR DEL CARTÍLAGO DEL TABIQUE. LOS ORIFICIOS NASALES O NARINAS Y LA PUNTA DE LA NARIZ ESTÁN FORMADOS POR LOS CARTÍLAGOS MAYORES DEL ALA. LA PARTE INTERNA DE LA NARIZ ESTÁ CONSTITUIDA POR UNA CÁMARA DE ACONDICIONAMIENTO PARA EL AIRE Y ESTÁ TAPIZADA POR UNA MUCOSA GRUESA, ROJA Y HÚMEDA. EN SU INTERIOR SE ENCUENTRAN EL TABIQUE NASAL Y LOS CORNETES.

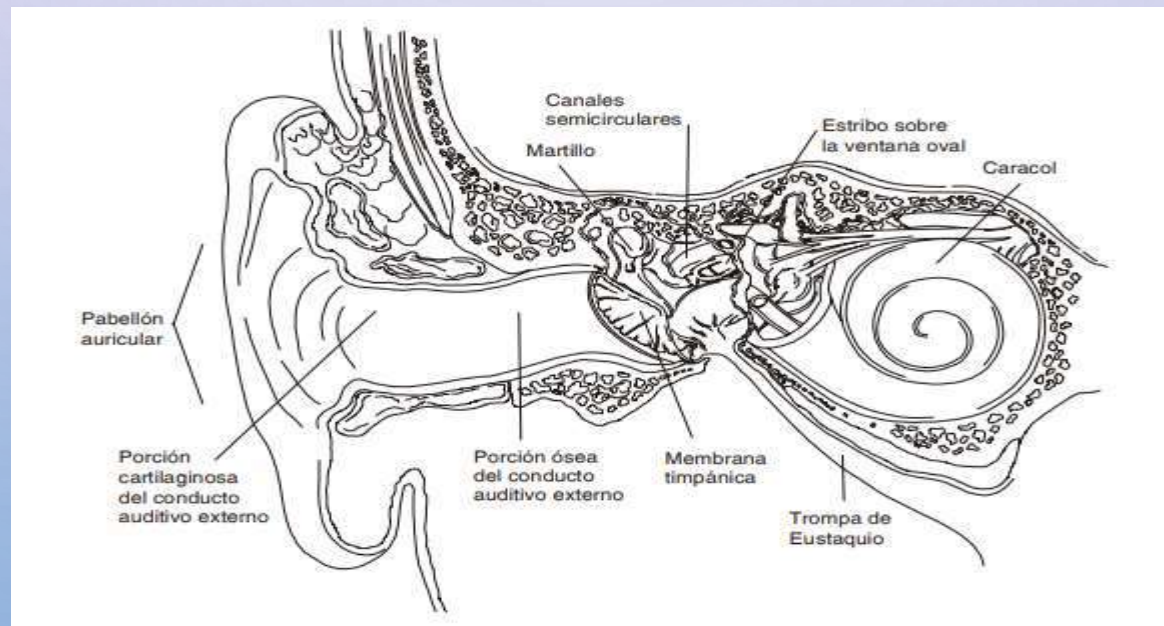
# INTERROGATORIO.

- EN EL INTERROGATORIO ES IMPORTANTE AVERIGUAR POR EL TIEMPO Y EVOLUCIÓN DE LA SINTOMATOLOGÍA, SI PADECE ALGUNA; LA CRONOLOGÍA DE LOS EVENTOS Y LA APARICIÓN DE NUEVOS SÍNTOMAS. CON FRECUENCIA SON MOTIVOS DE CONSULTA EN LOS ADULTOS LAS ALTERACIONES EN LA CAVIDAD NASAL. LOS SÍNTOMAS MÁS FRECUENTES SE MUESTRAN A CONTINUACIÓN:
- OBSTRUCCIÓN NASAL. SE PRESENTA POR DISMINUCIÓN DE LA PERMEABILIDAD DE LAS FOSAS NAALES Y PUEDE SER COMPLETA, INCOMPLETA UNILATERAL. LA OBSTRUCCIÓN NASAL COMPLETA SE PRESENTA POR CAUSAS EXÓGENAS COMO EN LA HIPERTROFIA DE ADENOIDES; O INTRANAALES POR MALFORMACIONES CONGÉNITAS O FRACTURAS NAALES.
- RINORREA. ES LA SECRECIÓN NASAL. PUEDE SER ACUOSA POR AUMENTO DE LA ACTIVIDAD GLANDULAR, SE ACOMPAÑA DE ESTORNUDO, LAGRIMEO Y PRURITO. EN OCASIONES ES DE CARACTERÍSTICAS MUCOPURULENTAS POR SINUSITIS, PRESENCIA DE CUERPO EXTRAÑO O TUMOR.
- SECRECIÓN COSTROIDE. SE DA POR ATROFIA DE LA MUCOSA NASAL O POR ESCASA ACTIVIDAD SECRETORIA; LA PRODUCCIÓN ES ESCASA, COMPACTA Y MUCHAS VECES ACOMPAÑADA DE MAL OLOR COMO EN LA OCENA.
- RINOLIQUIA. ES LA SALIDA DE LÍQUIDO CEFALORRAQUÍDEO POR LAS FOSAS NAALES. SE OBSERVA EN FRACTURAS DE LA BASE DEL CRÁNEO.
- EPISTAXIS. ES LA SALIDA DE SANGRE POR LAS FOSAS NAALES, EN LOS NIÑOS FRECUENTEMENTE SE PRODUCE POR RASCADO Y GOLPES EN LA NARIZ Y EN LAS PERSONAS DE EDAD POR COMPLICACIONES DE TRASTORNOS VASCULARES.
- DOLOR FACIAL. UNA CAUSA COMÚN ES LA SINUSITIS AGUDA, UN SÍNTOMA QUE ES BASTANTE MOLESTO QUE PUEDE SER REPRODUCIDO AL HACER DIGITOPRESIÓN O PERCUSIÓN SOBRE LA ZONA MALAR O FRONTAL (INTERORBITARIA) PUEDE SER MUY DOLOROSA LA ZONA DEL CANINO.
- OTRAS CAUSAS DE DOLOR FACIAL SON LAS NEURALGIAS DEL TRIGÉMINO Y LA MIGRAÑA. LOS TRASTORNOS OLFATORIOS PRINCIPALES SON:
- ANOSMIA. PÉRDIDA DEL OLFATO, PUEDE SER ENDONASAL POR TUMORES Y ENDOCRANEAL POR ABSCEOS.
- HIPEROSMIA. ES EL AUMENTO DE LA SENSACIÓN OLFATORIA, FRECUENTE EN EL EMBARAZO Y EN NEUROPATÍAS



# OÍDO.

- EL OÍDO SE DIVIDE EN TRES PARTES: OÍDO EXTERNO, OÍDO MEDIO Y OÍDO INTERNO (VÉASE FIGURA 9.13). EL OÍDO EXTERNO COMPRENDE EL PABELLÓN AURICULAR Y EL CONDUCTO AUDITIVO EXTERNO, SU FUNCIÓN ES CAPTAR LAS ONDAS SONORAS. EL PABELLÓN AURICULAR TIENE FORMA DE CÁLIZ O DE FETO EN POSICIÓN INVERTIDA, CORRESPONDIENDO EL LÓBULO A LA CABEZA. SE COMPONE DE PIEL, TEJIDO SUBCUTÁNEO, GRASA, MÚSCULOS RUDIMENTARIOS Y CARTÍLAGOS. LAS PARTES ANATÓMICAS QUE CONFORMAN EL PABELLÓN AURICULAR (VÉASE FIGURA 6.35) Y QUE DEBEN CONOCERSE COMO PUNTOS DE REFERENCIA SE MUESTRAN A CONTINUACIÓN: HÉLIX. ES EL BORDE DEL PABELLÓN, TIENE FORMA DE ROLLO Y MARCA EL LÍMITE EXTERNO. ANTIHÉLIX. ES LA ZONA OPUESTA A LA ANTERIOR Y SE DICE QUE TIENE FORMA DE Y. CONCHA. ES LA DEPRESIÓN CENTRAL DEL PABELLÓN. MEATO. CORRESPONDE A LA ENTRADA DEL CONDUCTO AUDITIVO EXTERNO. TRAGO. ES LA ZONA TRIANGULAR PEQUEÑA LOCALIZADA EN EL PUNTO MÁS EXTERNO DELANTE DEL MEATO AUDITIVO. LÓBULO. PARTE CARNOSA INFERIOR DEL PABELLÓN. EL CONDUCTO AUDITIVO EXTERNO ES TUBULAR, CONECTA EL AMBIENTE CON LA MEMBRANA TIMPÁNICA, TIENE APROXIMADAMENTE 25 MM DE LONGITUD Y ESTÁ CUBIERTO DE PIEL.



# INTERROGATORIO

- CUANDO SE HACE EL INTERROGATORIO REFERENTE AL OÍDO ES NECESARIO AVERIGUAR POR LA EDAD DEL PACIENTE, PUES ÉSTA ORIENTA A DETERMINADAS PATOLOGÍAS PROPIAS DE ALGUNOS GRUPOS ETÁREOS, POR EJEMPLO, EN LOS NIÑOS PREDOMINAN LOS PROCESOS INFLAMATORIOS DEL OÍDO EXTERNO Y DEL MEDIO. DE ACUERDO CON EL SEXO SE ENCUENTRA MAYOR INCIDENCIA COMPARATIVA DE OTOESCLEROSIS EN LAS MUJERES QUE EN LOS HOMBRES. DE ACUERDO CON LA OCUPACIÓN, LOS OFICIOS REALIZADOS POR OBREROS DE LA CONSTRUCCIÓN, QUE EXIGEN EL USO DE MARTILLOS NEUMÁTICOS Y PERFORADORAS, ASÍ COMO EMPLEADOS DE FÁBRICAS TEXTILES, GUARDAS DE TRÁNSITO Y OTROS, SE VEN EXPUESTOS A TRAUMA ACÚSTICO CRÓNICO, QUE PRODUCE LA “SORDERA PROFESIONAL”. EN CUANTO A LOS HÁBITOS DE VIDA, EL ALCOHOL Y EL TABACO FAVORECEN LAS LABERINTITIS TÓXICAS. FINALMENTE, DEBE TENERSE EN CUENTA QUE EN LOS ANTECEDENTES QUE LAS AFECCIONES RINOFARÍNGEAS SON EL PUNTO DE PARTIDA DE LESIONES EN EL OÍDO.
- LAS ALTERACIONES AUDITIVAS TIENEN UNA RELACIÓN ESTRECHA CON LAS AFECCIONES OCURRIDAS A LA MADRE DURANTE EL EMBARAZO, PARTO Y POSPARTO INMEDIATO, POR EJEMPLO, INFECCIONES COMO LA RUBÉOLA, LA TOXOPLASMOSIS Y LA SÍFILIS SON RESPONSABLES DE TRASTORNOS AUDITIVOS PARCIALES O TOTALES EN EL RECIÉN NACIDO.

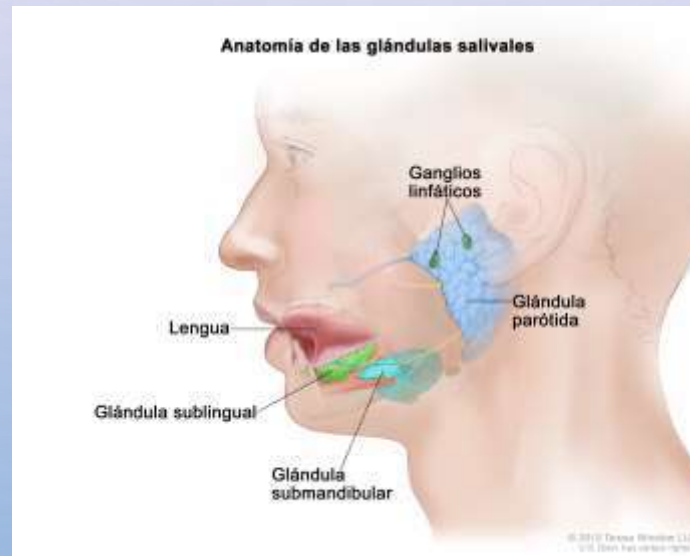

# EXAMEN FÍSICO

- PARA EL EXAMEN DEL OÍDO ES NECESARIO CONTAR CON UNA FUENTE DE LUZ POTENTE, ESPÉCULOS PARA EXAMEN DE OÍDOS, OTOSCOPIO Y DIAPASÓN. SE INICIA CON EL EXAMEN DEL PABELLÓN AURICULAR, EN EL CUAL SE OBSERVA: TAMAÑO, FORMA, COLORACIÓN Y POSICIÓN. ALGUNAS ALTERACIONES EN EL TAMAÑO SON: MACROTIA, ES LA OREJA GRANDE; MICROTIA, ES LA OREJA PEQUEÑA; POLIOTIA, ES LA EXISTENCIA DE VARIAS OREJAS; ANOTIA, ES LA FALTA DEL PABELLÓN AURICULAR. ALGUNAS ALTERACIONES EN LA FORMA SON CONSIDERADAS NORMALES, PUEDEN PRESENTARSE OREJAS ALARGADAS, PEQUEÑAS, EXTENDIDAS DEL CRÁNEO O MUY CERCA DE ÉSTE. OTRAS ALTERACIONES EN LA FORMA SE HAN CORRELACIONADO CON DISFUNCIÓN RENAL O CON ANOMALÍAS CONGÉNITAS. LA COLORACIÓN PUEDE SER PÁLIDA EN LA ANEMIA O ROJA EN LA POLICITEMIA, ADEMÁS EL PABELLÓN AURICULAR ES UN PUNTO DE OBSERVACIÓN DE LA CIANOSIS.
- LOS LÓBULOS DE LAS OREJAS PUEDEN MOVERSE RÍTMICAMENTE CON LOS LATIDOS CARDÍACOS EN EL CASO DE INSUFICIENCIA AÓRTICA, ESTO ES UN HALLAZGO EXCEPCIONAL, PERO DEBE BUSCARSE. EL EXAMEN CLÍNICO CONTINÚA CON LA OBSERVACIÓN DE LA REGIÓN PERIAURICULAR, POR EJEMPLO: EN EL HÉLIX DE PACIENTES CON GOTA CRÓNICA PUEDEN APARECER NÓDULOS POR DEPÓSITO DE URATO MONOSÓDICO Y EN LA COMPRESIÓN POR LA ALMOHADA PUEDEN APARECER NÓDULOS EN EL PABELLÓN, Y EN ESTA REGIÓN APARECE UNA EMINENCIA CONOCIDA CON EL NOMBRE DE TUBÉRCULO DE DARWIN, SIN SIGNIFICADO ESPECIAL; EN OCASIONES SE PUEDEN APRECIAR ADENOPATÍAS PREAURICULARES Y RETROAURICULARES.
- EN LA CABEZA DEL EXAMINADO DEL LADO OPUESTO DEL OÍDO A EXAMINAR Y SE TRACCIONA EL PABELLÓN HACIA ARRIBA Y ATRÁS — ADULTOS—, EN NIÑOS HACIA ATRÁS Y EL TRAGO HACIA ADELANTE. SE VISUALIZA EL CONDUCTO Y LA MEMBRANA TIMPÁNICA EN LA CUAL HAY QUE DISTINGUIR EL: UMBO, LA APÓFISIS LARGA DEL MARTILLO, EL CONO LUMINOSO Y LA INTEGRIDAD DE LA MEMBRANA TIMPÁNICA. CUANDO EL TÍMPANO ESTÁ INFLAMADO PIERDE SU COLOR GRIS PERLA Y SE TORNA ERITEMATOSO, ES POSIBLE OBSERVAR SECRECIONES PURULENTAS EN ESOS CASOS. EL NISTAGMO SE DEFINE COMO UN MOVIMIENTO OCULAR INVOLUNTARIO QUE SE PRESENTA EN LA MIRADA LATERAL EXTREMA, SE IDENTIFICA POR LA FASE RÁPIDA Y ES EL SIGNO OCULAR MÁS COMÚN EN PERSONAS CON TRASTORNOS VESTIBULARES. PARA LA EXPLORACIÓN DE LA TROMPA AUDITIVA Y PARA DETERMINAR LA EFICIENCIA DE LA VENTILACIÓN DEL OÍDO SE HACEN LAS PRUEBAS DE TOYNBEE, LA MANIOBRA DE POLITZER Y LA MANIOBRA DE VALSALVA.

# BOCA Y GLÁNDULAS SALIVALES

- LA BOCA ES UNA CAVIDAD VIRTUAL, TAPIZADA POR UNA MUCOSA DENTRO DE LA CUAL SE HALLAN LA LENGUA, EL APARATO MASTICATORIO Y LA DESEMBOCADURA DE LOS CONDUCTOS EXCRETORES DE LAS GLÁNDULAS SALIVALES (VÉASE FIGURA 5.1). ES EN LA BOCA EN DONDE SE FORMA EL BOLO ALIMENTARIO Y EN DONDE SE EJECUTAN LOS ACTOS PRELIMINARES DE LA DIGESTIÓN. EN LAS ALTERACIONES DE LA CAVIDAD ORAL LOS SÍNTOMAS SON MUCHOS Y VARIADOS, ORIGINADOS PRIMARIAMENTE EN LA BOCA; AUNQUE OTROS SÍNTOMAS ORALES PUEDEN SER MANIFESTACIÓN DE ENFERMEDADES SISTÉMICAS, POR EJEMPLO UNA ULCERACIÓN EN LA BOCA PUEDE SER LA PRIMERA MANIFESTACIÓN DE UNA ENFERMEDAD GENERAL COMO LA LEUCEMIA. EL EXAMEN CLÍNICO Y LA VALORACIÓN AMPLIA CON ESAS CONSIDERACIONES ES FUNDAMENTAL PARA OBTENER ÉXITO EN LA DETERMINACIÓN DEL ORIGEN DE UNA QUEJA EN SALUD. EL EXAMEN REQUIERE DEL EVALUADOR ORDEN, CONOCIMIENTOS TEÓRICOS, CURIOSIDAD CIENTÍFICA, ORGANIZACIÓN Y METODOLOGÍA EN LA EXPLORACIÓN FÍSICA DE LA BOCA, CON LO CUAL PUEDE SER CAPAZ DE VALORAR CORRECTAMENTE LA SEMIOLOGÍA DE LA BOCA Y DE LAS GLÁNDULAS SALIVALES.

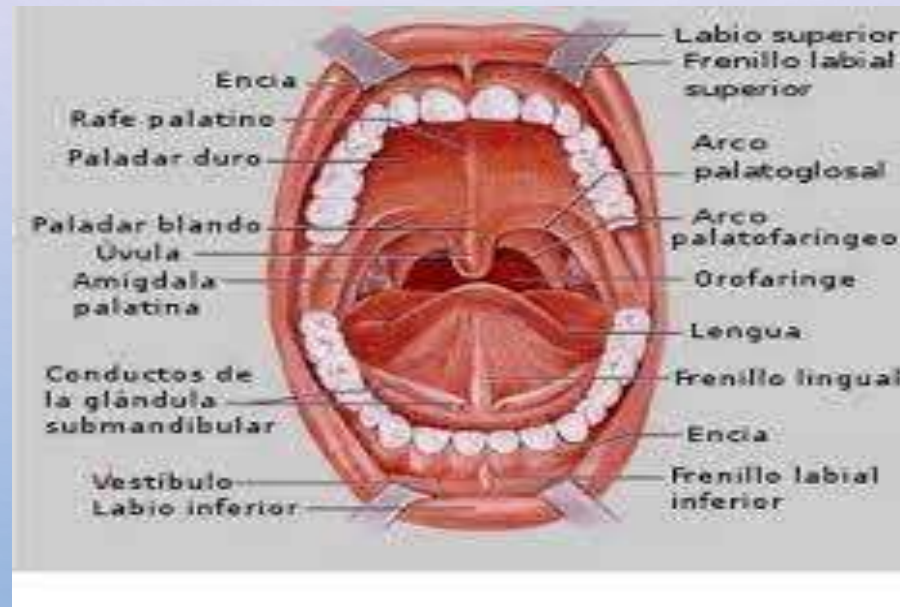




# ANATOMÍA Y FISIOLOGÍA

- EN LA CAVIDAD BUCAL U ORAL SE DISTINGUE UNA PARTE EXTERNA, EL VESTÍBULO Y UNA INTERNA O CAVIDAD BUCAL PROPIAMENTE DICHA EL VESTÍBULO ES LA HENDIDURA COMPRENDIDA ENTRE LOS LABIOS Y LAS MEJILLAS POR FUERA Y LOS DIENTES Y ENCÍAS INTERNAMENTE. EL CONDUCTO PAROTÍDEO SE ABRE EN EL VESTÍBULO CERCA DEL SEGUNDO MOLAR SUPERIOR. LA CAVIDAD BUCAL ESTÁ LIMITADA POR DELANTE Y A CADA LADO POR LOS ARCOS ALVEOLARES, LOS DIENTES Y LAS ENCÍAS, Y POR DETRÁS CON LA OROFARINGE. EL TECHO DE LA CAVIDAD BUCAL ES EL PALADAR Y EL SUELO ES LA LENGUA. LOS LABIOS SON DOS PLIEGUES MUSCULOFIBROSOS, DETERMINAN LA FORMA Y EL TAMAÑO DE LA BOCA, ESTÁN RECUBIERTOS DE PIEL Y CONSTITUIDOS POR LOS MÚSCULOS ORBICULARES TAPIZADOS DE MUCOSA; SON ÓRGANOS DE PRENSIÓN PARA LA ALIMENTACIÓN Y OCLUYEN LA BOCA DURANTE LA MASTICACIÓN. LAS MEJILLAS POR SU PARTE CONTIENEN EL MÚSCULO BUCINADOR Y LAS GLÁNDULAS BUCALES.
- EL PALADAR CONSTITUYE EL TECHO DE LA BOCA, ES ARQUEADO, DURO EN LOS DOS TERCIOS ANTERIORES Y BLANDO EN EL TERCIO POSTERIOR. EL BORDE LIBRE DEL PALADAR BLANDO PRESENTA EN EL PLANO MEDIO LA ÚVULA. TODOS LOS MÚSCULOS DEL PALADAR BLANDO SON INERVADOS POR EL PLEXO FARÍNGEO PROVENIENTE DEL NERVIO ESPINAL. LA LENGUA ES UN ÓRGANO MUSCULAR SITUADO EN EL SUELO DE LA BOCA, SE DISTINGUE EN ELLA EL VÉRTICE, EL DORSO, LA CARA INFERIOR, SUS BORDES ROMOS Y LA RAÍZ. ESTÁ CONSTITUIDA POR CUATRO TIPOS DE PAPILAS LINGUALES QUE SON PROMINENCIAS DEL CORION EN LA MUCOSA, SON: FILIFORMES, FUNGIFORMES, CIRCUNVALADAS Y FOLIADAS, CADA UNA DE ELLAS CON FUNCIÓN ESPECIALIZADA GUSTATIVA DIFERENTE.

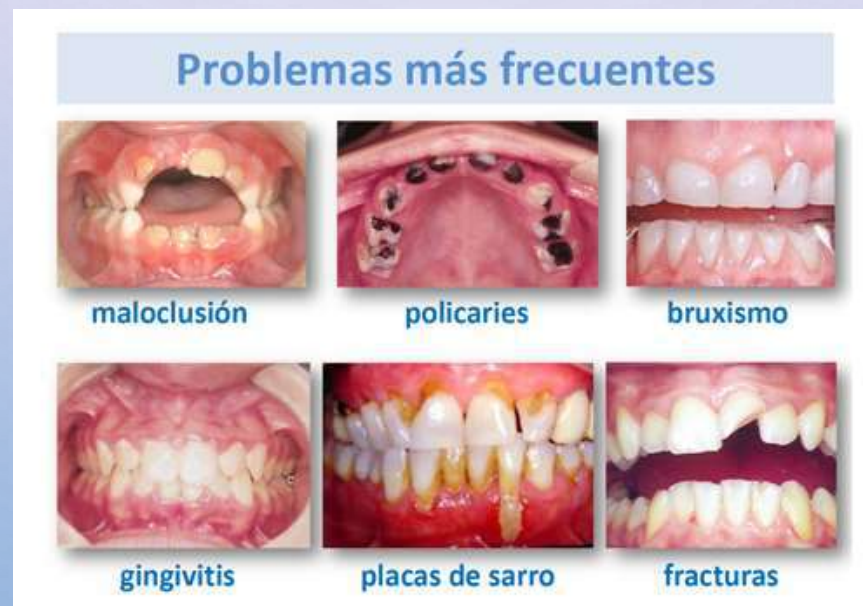- EN LA LENGUA RESIDE EL SENTIDO DEL GUSTO; SE PERCIBEN LOS SABORES: DULCE, AMARGO, SALADO Y ÁCIDO. LOS MÚSCULOS INTRÍNSECOS CONFORMAN LA LENGUA Y ESTÁN DISPUESTOS EN VARIOS PLANOS. CON EXCEPCIÓN DEL PALATOGLOSO, SON INERVADOS POR EL NERVIPO HIPOGLOSO. LA IRRIGACIÓN PRINCIPAL LA PROVEE LA ARTERIA LINGUAL Y LA INERVACIÓN EL NERVIPO LINGUAL —V PAR—, POR LA CUERDA DEL TÍMPANO — VII PAR— EN LOS DOS TERCIOS ANTERIORES Y POR EL NERVIPO GLOsofaríngeo EN EL TERCIO POSTERIOR. LOS DIENTES SON ÓRGANOS DE PRENSIÓN, SECCIÓN Y TRITURACIÓN DE LOS ALIMENTOS. SE CLASIFICAN EN INCISIVOS, CANINOS, PREMOLARES Y MOLARES. LOS PRIMITIVOS O DECIDUOS APARECEN ENTRE LOS 6 A 30 MESES DE EDAD Y SON VEINTE, CINCO EN CADA CUADRANTE. LOS DIENTES PERMANENTES INICIAN SU APARICIÓN HACIA LOS SEIS AÑOS, SON 32, OCHO EN CADA CUADRANTE. VINCULADAS FUNCIONALMENTE CON LA CAVIDAD BUCAL SE ENCUENTRAN LAS GLÁNDULAS SALIVALES QUE SON ESTRUCTURAS MUY PEQUEÑAS DISEMINADAS EN EL ESPESOR DE LA MUCOSA O POR DEBAJO DE ELLA, EN LOS LABIOS Y MEJILLAS, ADEMÁS DE OTRAS MÁS GRANDES Y ESPECIALIZADAS COMO LA PARÓTIDA Y LA GLÁNDULA SUBMAXILAR.
- LA PARÓTIDA TIENE FORMA TRIANGULAR, ESTÁ SITUADA EN LA CELDA PAROTÍDEA POR DETRÁS DE LA RAMA ASCENDENTE DEL MAXILAR INFERIOR Y SU CONDUCTO DE EXCRECIÓN ES EL CONDUCTO DE STENON QUE DESEMBOCA FRENTE AL SEGUNDO MOLAR SUPERIOR; PRODUCE SALIVA FLUIDA, CON FUNCIONES DE LUBRICACIÓN, LAVADO DE LA CAVIDAD ORAL, ACTIVIDAD ANTIMICROBIANA Y SUMINISTRO DE FACTORES DE MADURACIÓN DE LOS DIENTES. LA GLÁNDULA SUBMAXILAR SE ENCUENTRA EN LA FOSA SUBMAXILAR Y SU CONDUCTO DE EXCRECIÓN ES EL CONDUCTO DE WARTON, QUE DESEMBOCA EN LA PLICA SUBLINGUAL, POSEE SECRECIÓN SEROSA Y MUCOSA.





# INTERROGATORIO.

- EL INTERROGATORIO BIEN CONDUCTIDO ILUSTRAS SOBRE MUCHOS ASPECTOS. ES NECESARIO TENER EN CONSIDERACIÓN LOS SIGUIENTES ASPECTOS. LOS RECIÉN NACIDOS PREMATUROS CON FRECUENCIA TIENEN RETARDO EN LA ERUPCIÓN DENTARIA. DE ACUERDO CON LA INCIDENCIA, LOS TUMORES MALIGNOS SON MÁS FRECUENTES EN EL HOMBRE MIENTRAS QUE EN LA MUJER ES LA ESTOMATITIS, ESPECIALMENTE DURANTE LA MENOPAUSIA. LA QUERATITIS ACTÍNICA —POR EXPOSICIÓN PROLONGADA A LA LUZ SOLAR—, ES FRECUENTE EN LABRIEGOS O TRABAJADORES DEL CAMPO Y PESCADORES. ES FACTIBLE QUE LA ESTOMATITIS, SE PRESENTE EN PERSONAS QUE POR RAZÓN DE SU OFICIO MANIPULAN METALES PESADOS TALES COMO MERCURIO, PLOMO Y ASBESTO. EN MODISTAS Y ZAPATEROS PUEDE PRESENTARSE LESIÓN DE LA PULPA DENTARIA, POR EL MAL HÁBITO DE SUJETAR LAS AGUJAS O LOS CLAVOS CON LOS DIENTES.
- LA MALA HIGIENE BUCAL PRODUCE DEPÓSITOS DE SARRO QUE ORIGINA CARIES. LOS COSMÉTICOS FAVORECEN LAS QUEILITIS, AL IGUAL QUE EL TABACO ES RESPONSABLE DIRECTO E INDIRECTO DE CÁNCER DE LABIO Y PISO DE BOCA. ES DE SUMO INTERÉS EN LA HISTORIA CLÍNICA CONOCER LA HISTORIA DE PATOLOGÍAS ANTERIORES POR EJEMPLO EN LA INFANCIA, HISTORIA DE RAQUITISMO O DE SÍFILIS, TRAUMAS O ALTERACIONES NASALES PREVIAS. AL REALIZAR LA HISTORIA DE CUALQUIER PACIENTE CON PATOLOGÍA REFERIDA A LA CAVIDAD ORAL LOS SÍNTOMAS MÁS FRECUENTES SON DOLOR DENTARIO POR LESIONES EN LA CORONA O EN LA PULPA, CARIES Y TRAUMAS ENTRE OTROS



# EXAMEN FÍSICO.

- SE UTILIZA LA INSPECCIÓN Y LA PALPACIÓN. EL EXAMEN SE REALIZA EN UNA SILLA O TABURETE; SI EL PACIENTE GUARDA CAMA, EL MÉDICO SE SITÚA A LA DERECHA Y REGULA CON ALMOHADAS LA POSICIÓN DE LA CABEZA. LA MEJOR ILUMINACIÓN ES LA NATURAL PORQUE PERMITE DISTINGUIR BIEN EL COLOR DE LOS DIENTES Y DE LAS MUCOSAS, EN SU DEFECTO PUEDE UTILIZARSE UNA LÁMPARA DE BOLSILLO. LOS NIÑOS SE EXAMINAN EN EL REGAZO DE LA MADRE EL EXAMEN DEBE COMENZAR SIEMPRE POR LA CARA Y POR EL CUELLO, LUEGO SE EXAMINA LA BOCA, PRIMERO CERRADA Y DE AFUERA HACIA ADENTRO; SE OBSERVAN CON ATENCIÓN LOS LABIOS, LA MUCOSA YUGAL, LA LENGUA, LOS DIENTES, LAS ENCÍAS, EL PALADAR BLANDO Y DURO Y SE TERMINA CON LAS GLÁNDULAS SALIVALES. EL EXAMEN FÍSICO DE LA BOCA DEBE HACERSE USANDO GANTES, POR SEGURIDAD E HIGIENE DEL EXPLORADOR. LA INSPECCIÓN EXTERNA DE ADELANTE HACIA ATRÁS, PERMITIRÁ RECONOCER ASIMETRÍAS LABIALES, NEOFORMACIONES O ULCERACIONES DE LA PIEL DE LOS LABIOS. DEBE TAMBIÉN EVALUARSE LA MOVILIDAD DEL MAXILAR INFERIOR, COLOCANDO EL DEDO ÍNDICE DELANTE DEL TRAGO DE AMBAS OREJAS, SE HACE PRESIÓN EN EL ESPACIO ARTICULAR MIENTRAS EL PACIENTE ABRE Y CIERRA LA BOCA, SE BUSCA MOVILIDAD, SENSIBILIDAD O ASIMETRÍA. SE OBSERVA EL TAMAÑO DE LA BOCA Y SE DESCRIBEN LOS HALLAZGOS. A CONTINUACIÓN SE DEFINEN ALGUNOS.
- MACROSTOMIA. ES EL TAMAÑO EXCESIVO DE LA BOCA, SE VE EN ANOMALÍAS CONGÉNITAS. MICROSTOMIA. ES EL TAMAÑO PEQUEÑO DE LA BOCA, SE VE EN LA ESCLERODERMIA —ESCLEROSIS DEL COLÁGENO— Y SE DESCRIBE COMO “BOCA DE PESCADO”. LOS LABIOS SE EXPLORAN PINZANDO SU BORDE LIBRE CON LOS DEDOS ÍNDICE Y PULGAR Y SE INVIERTEN HACIA ARRIBA O HACIA ABAJO, SEGÚN SE TRATE DEL LABIO; EN ELLOS SE ESTUDIAN LA HENDIDURA BUCAL, SU COLOR, TEXTURA, HIDRATACIÓN, SEQUEDAD, ESTADO DE LA PIEL, GRIETAS Y TUMORACIONES. SU MUCOSA ES HÚMEDA Y TERSA. LOS LABIOS SON MÁS O MENOS GRUESOS Y EVERTIDOS DE ACUERDO CON EL GRUPO ÉTNICO. LAS ALTERACIONES SE DENOMINAN COMO SIGUE. MACROQUEILIA. CUANDO LOS LABIOS SON GRANDES, SE VEN EN HIPOTIROIDEOS Y EN LA ACROMEGALIA, TAMBIÉN EN ALGUNAS RAZAS COMO LA NEGRA ES UN HALLAZGO NORMAL. PROQUEILIA. EL LABIO SUPERIOR CUBRE EL LABIO INFERIOR. RETROQUEILIA. SON LOS LABIOS DIRIGIDOS HACIA ATRÁS. LABIO HENDIDO. SE PRESENTA COMO UNA HENDIDURA DEL BORDE LIBRE, ES UN DEFECTO FORMATIVO QUE SE CORRIJE QUIRÚRGICAMENTE EN FORMA TEMPRANA. QUEILOPALATOSQUISIS (VÉASE FIGURA 9.17). ES LA FISURA CONGÉNITA ALVEOLAR O ALVEOLOPALATINA DEL LABIO SUPERIOR QUE HACE DIFÍCIL LA DEGLUCIÓN.



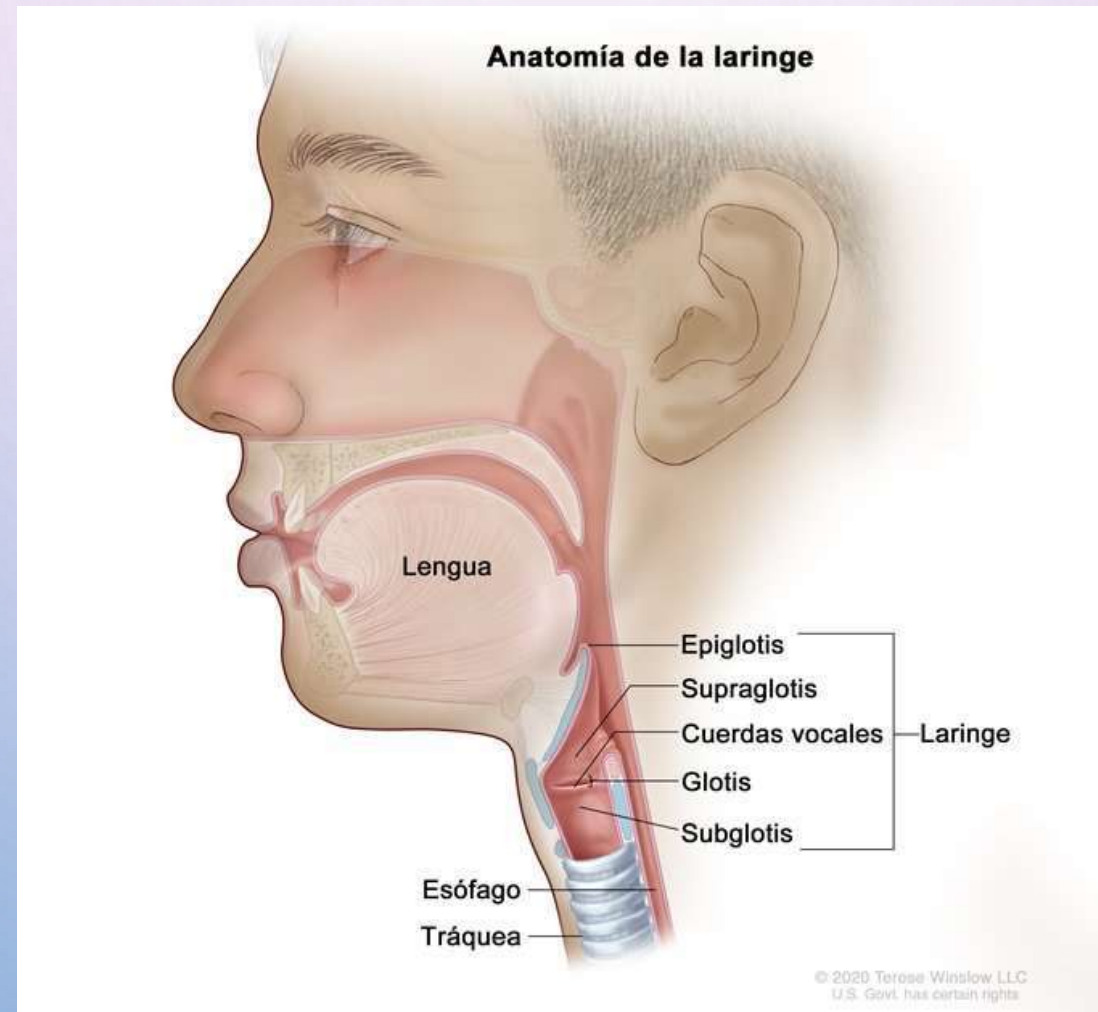
- A CONTINUACIÓN, CON LA BOCA ABIERTA SE RETRAE EL LABIO Y LAS MEJILLAS CON UN DEPRESOR — BAJALENGUAS— PARA EXAMINAR LAS ENCÍAS. EL COLOR ROJO PÁLIDO ES NORMAL, CON UN TONO MÁS ACENTUADO EN LOS SURCOS GINGIVOLABIALES Y QUE EN CONDICIONES PATOLÓGICAS SE HACE MÁS INTENSO, COMO ES EL CASO DE LOS ESTADOS INFLAMATORIOS —GINGIVITIS—. ALGUNAS VECES SE OBSERVA UN ENANTEMA QUE ES LA ERUPCIÓN GENERALIZADA QUE APARECE SOBRE MUCOSAS, POR EJEMPLO, EN LA ESCARLATINA Y EN EL SARAMPIÓN. POR SU PARTE, EL EXANTEMA ES LA ERUPCIÓN CUTÁNEA QUE SE VE EN EL SARAMPIÓN. SE CONTINÚA CON LA REVISIÓN DEL PACIENTE; CON LA BOCA ABIERTA SE OBSERVA EL DORSO DE LA LENGUA, EL PALADAR BLANDO Y DURO, EL VELO DEL PALADAR, LOS PILARES ANTERIORES, LA PARED POSTERIOR DE LA FARINGE, LAS ENCÍAS Y LOS DIENTES. LA LENGUA SE EXAMINA PRIMERO EN REPOSO Y DESPUÉS CUANDO SE PROYECTA HACIA AFUERA. EN REPOSO ES APLANADA Y DE UN TAMAÑO PROPORCIONADO AL DEL SUELO DE LA BOCA. LUEGO SE INVITA AL SUJETO QUE LA PROYECTE HACIA AFUERA, NORMALMENTE LO HACE SIN TITUBEO Y SIN DESVIARSE DE LA LÍNEA MEDIA.
- LA LENGUA NORMAL ES HÚMEDA Y TIENE COLOR ROJO OSCURO POR SU IRRIGACIÓN SANGUÍNEA, LA HUMEDAD PUEDE ESTAR DISMINUIDA POR LA RESPIRACIÓN BUCAL; EL ASPECTO Y EL COLOR DE LA LENGUA EN AYUNAS ES GRISÁCEO O AMARILLENTO POR DESCAMACIÓN DEL EPITELIO, ESTA COLORACIÓN DESAPARECE AL MASTICAR SÓLIDOS. LA SABURRA ES LA COLORACIÓN BLANQUECINA DEPOSITADA EN EL DORSO DE LA LENGUA FÁCILMENTE REMOVIBLE, ES EL RESULTADO DE DESCAMACIÓN O DETRITOS CELULARES DE LA MUCOSA ORAL, RESTOS ALIMENTICIOS O MALA HIGIENE; NO ES UNA SITUACIÓN PATOLÓGICA, PERO EN DETERMINADOS MOMENTOS REFLEJA AFECCIONES DEL TRACTO DIGESTIVO, ÚLCERA, GASTRITIS Y OTRAS. DEBE DIFERENCIARSE DE LA PLACA ORIGINADA POR MONILIASIS O CANDIDIASIS ORAL.



- EL EXAMEN DE LOS DIENTES SE REALIZA CON LA AYUDA DE UN ESPEJO DE BOCA; SE SEPARAN LOS LABIOS Y MEJILLAS PARA CONTEMPLAR LA CARA EXTERNA DE CADA UNA DE LAS PIEZAS DENTARIAS Y EL EXAMEN SE REPITE POR LA CARA INTERNA DESVIANDO LA LENGUA PARA FACILITAR LA MANIOBRA. A CONTINUACIÓN SE DEFINEN ALGUNAS ALTERACIONES (VÉASE FIGURA 6.30). ANADONTIA. ES LA FALTA COMPLETA DE LOS DIENTES. HIPERADONCIA. CUANDO EL NÚMERO DE DIENTES ES MAYOR DE 32. MACRODONTIA. SON DIENTES DE TAMAÑO GRANDE. MICRODONTISMO. SON LOS DIENTES PEQUEÑOS. CRIPTODONCIA. SON LOS DIENTES INCLUIDOS. PRÓTESIS. ES LA DENTADURA ARTIFICIAL.
- DIASTEMA. ES LA SEPARACIÓN EXAGERADA ENTRE INCISIVOS CENTRALES. ENFERMEDAD PERIODONTAL. ES UN PROCESO QUE AFECTA LA ENCÍA Y LOS TEJIDOS DE SOPORTE DE LOS DIENTES. PERIODONTITIS. ES LA INFLAMACIÓN QUE COMPROMETE LA ENCÍA, LA MEMBRANA PERIODONTAL Y EL HUESO ALVEOLAR. CARIES DENTAL. ES UNA ENFERMEDAD INFECCIOSA ENDÓGENA DE LOS DIENTES. EN EL EXAMEN DE LAS GLÁNDULAS SALIVALES LA PARÓTIDA NORMAL NO ES PALPABLE. LA INSPECCIÓN INFORMA SOBRE EL ESTADO DE LA PIEL Y EN CASO PATOLÓGICO LA PRESENCIA DE FÍSTULAS, Y LA PALPACIÓN PUEDE REVELAR EDEMA, CALOR O ADENOPATÍAS. EL AGRANDAMIENTO DE LAS GLÁNDULAS SUBMAXILARES SE HACE DE LA REGIÓN SUBMAXILAR HACIA EL CUELLO Y EN MUCHOS CASOS ELEVA EL PISO DE LA BOCA. LAS GLÁNDULAS SUBLINGUALES SE EXTERIORIZAN HACIA EL PISO DE LA BOCA, LA BASE DE LA LENGUA Y LA REGIÓN SUBMENTONIANA.

# LARINGE

- LA LARINGE ES EL ÓRGANO QUE UNE LA PARTE INFERIOR DE LA FARINGE CON LA TRÁQUEA, ACTÚA COMO VÁLVULA QUE PROTEGE LAS VÍAS AÉREAS, ESPECIALMENTE DURANTE LA DEGLUCIÓN, MANTIENE UNA VÍA RESPIRATORIA ESTABLE Y ES EL ÓRGANO DE LA FONACIÓN.



# ANATOMÍA

- LA LARINGE TIENE FORMA DE PIRÁMIDE INVERTIDA, SU ESQUELETO LO CONFORMA EL CARTÍLAGO TIROIDES QUE ESTÁ SITUADO SOBRE EL CARTÍLAGO CRICOIDES; EN LA PARTE POSTERIOR DE ÉSTE SE ENCUENTRAN LOS DOS CARTÍLAGOS ARITENOIDES QUE SIRVEN DE SOPORTE A LAS CUERDAS VOCALES. LA MUCOSA DE LA LARINGE ES ROJIZA, VINOSA Y LAS CUERDAS VOCALES DE COLOR BLANCO MARFIL. LA LARINGE TIENE UNOS MÚSCULOS EXTRÍNSECOS QUE LA FIJAN AL CUELLO Y LA DESPLAZAN HACIA ARRIBA O HACIA ABAJO, Y MÚSCULOS INTRÍNSECOS —CRICOTIROIDEOS, CRICOARITENOIDEOS LATERALES Y POSTERIORES, INTERARITENOIDE Y TIROARITENOIDEOS— INERVADOS POR EL NERVIO LARÍNGEO RECURRENTE, EXCEPTO EL CRICOTIROIDEO QUE ES INERVADO POR LA RAMA EXTERNA DEL LARÍNGEO SUPERIOR. LA LARINGE ES IRRIGADA POR LA ARTERIA LARÍNGEA SUPERIOR E INFERIOR.

- INTERROGATORIO

- LOS SÍNTOMAS MÁS IMPORTANTES PUEDEN SER FONATORIOS, DEGLUTORIOS Y RESPIRATORIOS. LOS PRIMEROS INCLUYEN DISFONÍA Y FATIGA VOCAL; LOS RELACIONADOS CON LA DEGLUCIÓN SON ODINOFAGIA Y DISFAGIA; Y LOS ÚLTIMOS PUEDEN SER DISNEA, SENSACIÓN DE CUERPO EXTRAÑO, TOS Y EXPECTORACIÓN.



- EL INTERROGATORIO SE COMPLETA INDAGANDO POR LA HISTORIA DE TRAUMAS, USO DE ALCOHOL, CIGARRILLO, REFLUJO GASTROESOFÁGICO, PATOLOGÍAS, ALERGIAS, Y LA PRESENCIA DE HISTORIA FAMILIAR DE ALERGIAS. A CONTINUACIÓN SE DEFINEN ALGUNOS TÉRMINOS RELACIONADOS QUE INDICAN ALTERACIONES.
- DISFONÍA. ES CUALQUIER ALTERACIÓN EN LA CALIDAD DE LA VOZ, EN SU INTENSIDAD, TONO Y TIMBRE. ES UN SÍNTOMA Y NO UNA ENFERMEDAD Y SE DA FUNDAMENTALMENTE EN PÓLIPOS LARÍNGEOS Y DE NEOPLASIAS EN LA CUERDA VOCAL.
- RONQUERA. ES UNA VARIEDAD DE DISFONÍA EN LA CUAL PREDOMINA EL TONO GRAVE. DIPLOFONÍA. SE PERCIBE MÁS DE UN SONIDO CUANDO SE EMITE LA VOZ.
- ODINOFONÍA. ES EL DOLOR AL EMITIR LA VOZ. FONASTENIA. ES LA FATIGA VOCAL, POR MAL USO DE LA LARINGE; HAY CANSANCIO AL HABLAR.
- LA DISFAGIA. ACOMPAÑA A LOS PROCESOS EDEMATOSOS QUE AFECTAN LA ZONA SUPRAGLÓTICA EN EL ARITENOIDES Y EN LOS REPLIEGUES ARITENO-EPIGLÓTICOS.
- LA ODINOFAGIA. ES LA DEGLUCIÓN DOLOROSA, ACOMPAÑA A LA DISFONÍA; ES FRECUENTE ESTA QUEJA EN EL CASO DE TUMORES, EDEMA Y FLEMONES.
- DISNEA. ES LA SENSACIÓN SUBJETIVA DE FALTA DE AIRE RELACIONADA CON LA LARINGE, ESPECIALMENTE POR LA PRESENCIA DE CUERPOS EXTRAÑOS QUE PRODUCEN OBSTRUCCIÓN; COMO CONSECUENCIA DE ELLO SEMIOLÓGICAMENTE SE PUEDE OBSERVAR ESTRIDOR, RETRACCIONES SUPRACLAVICULARES E INFRACLAVICULARES Y EL USO ANORMAL DE MÚSCULOS INTERCOSTALES.

# EXAMEN FÍSICO.

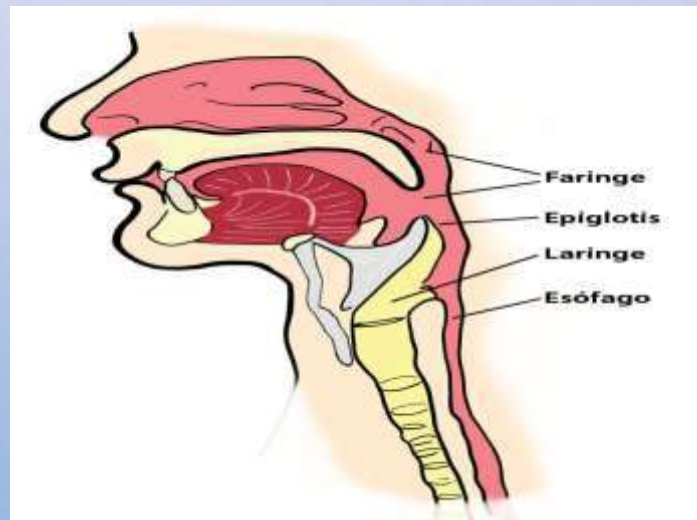
- EN ESTA EVALUACIÓN SE REQUIERE FUENTE DE LUZ, ESPEJOS LARÍNGEOS Y ANESTÉSICO LOCAL. EL EVALUADOR SE SITÚA DELANTE DEL ENFERMO Y HACE LA EXPLORACIÓN EXTERNA AYUDADO DE LA PALPACIÓN; TAMBIÉN DE LA MOVILIDAD DE LA LARINGE, LA CUAL BAJA CON LA INSPIRACIÓN Y SUBE CON LA ESPIRACIÓN. CON LA PALPACIÓN SE EXPLORAN TRES ELEMENTOS SALIENTES: EL HUESO HIOIDES, EL CARTÍLAGO TIROIDES Y EL CRICOIDES.
- ADEMÁS, SE DEBEN EXPLORAR LAS ESTRUCTURAS LATERALES DE LA LARINGE Y LA MOVILIDAD, ASIMETRÍAS O TUMORACIONES. SE DEBE EVALUAR EL SIGNO DE OLIVER Y CARDARELLI. LA EXPLORACIÓN ENDOLARÍNGEA SE VERIFICA MEDIANTE LA LARINGOSCOPIA, YA SEA DIRECTA O INDIRECTA. SE DEBE INSTRUIR AL SUJETO SOBRE EL EXAMEN. LA LARINGOSCOPIA INDIRECTA EXPLORA LA LARINGE Y LA HIPOFARINGE Y LOS PASOS SON LOS SIGUIENTES. EL PACIENTE DEBE ESTAR EN POSICIÓN CÓMODA, SENTADO EN UN SILLÓN. SE CALIENTA EL ESPEJO LARÍNGEO PARA QUE NO SE EMPAÑE; SE SUJETA LA LENGUA CON UNA GASA, CON LA MANO IZQUIERDA. CON EL DEDO ANULAR DE LA MANO IZQUIERDA SE ELEVA EL LABIO SUPERIOR, SE INTRODUCE EL ESPEJO LARÍNGEO EN LA CAVIDAD ORAL RECHAZANDO LA ÚVULA HACIA ARRIBA Y A TRAVÉS DEL ESPEJO SE VE LA IMAGEN INVERTIDA.

- DESPUÉS DE LO ANTERIOR SE SOLICITA AL SUJETO QUE PRONUNCIE VOCALES I O E EN FORMA SOSTENIDA. SE VE EL MOVIMIENTO HACIA EL CENTRO DE AMBOS PLIEGUES VOCALES UNIDOS EN LA LÍNEA MEDIA. SE ANOTARÁ EL ESTADO DE LA CUERDA VOCAL CON LAS SIGUIENTES CARACTERÍSTICAS: TUMEFACCIÓN, ULCERACIÓN, MOVIMIENTO DE LA MISMA, ALTERACIÓN EN EL CIERRE. EN ESTA PRUEBA SE OBSERVAN:
  - — LOS PILARES POSTERIORES AMIGDALINOS.
  - — LA BASE DE LA LENGUA.
  - — LA SUPERFICIE POSTERIOR DE LA EPIGLOTIS.
  - — LOS REPLIEGUES GLOSOEPIGLÓTICOS DERECHO E IZQUIERDO.
  - — LOS PLIEGUES ARITENOEPIGLÓTICOS MEDIO Y LATERAL.
  - — LOS ARITENOIDEOS DERECHO E IZQUIERDO.
  - — LOS SENOS PIRIFORMES.
  - — LA CUERDA VOCAL DERECHA E IZQUIERDA BLANQUECINA



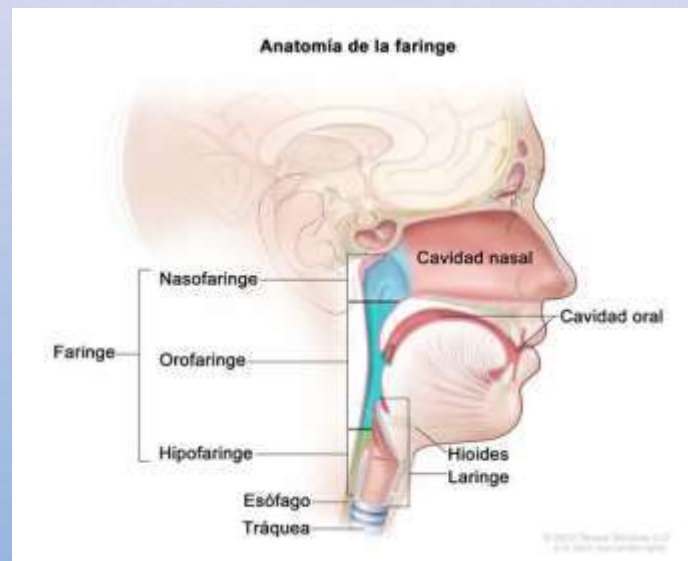
# FARINGE.

- LA FARINGE ES LA PARTE DEL TRACTO DIGESTIVO EN FORMA DE TUBO MÚSCULO-MEMBRANOSO DE UNOS 13 A 14 CM, SITUADA POR DETRÁS DE LA CAVIDAD NASAL, BUCAL Y DE LA LARINGE. PUEDE DIVIDIRSE EN NASOFARINGE — EPIFARINGE—, OROFARINGE —MESOFARINGE— E HIPOFARINGE —LARINGO-FARINGE.
- LA FARINGE SE EXTIENDE DESDE LA BASE DEL CRÁNEO HASTA EL BORDE INFERIOR DEL CARTÍLAGO CRICOIDES —C6—, DONDE SE CONTINÚA CON EL ESÓFAGO. SE RELACIONA POR ARRIBA CON EL CUERPO DEL ESFENOIDES Y LA PORCIÓN BASILAR DEL OCCIPITAL; POR DEBAJO SE CONTINÚA CON EL ESÓFAGO; POR DELANTE SE ABRE EN LA CAVIDAD NASAL Y BUCAL Y EN LA LARINGE; Y POR DETRÁS, SE RELACIONA CON LA APONEUROSIS PREVEREBRAL, MÚSCULOS PREVERTEBRALES Y LAS SEIS PRIMERAS VÉRTEBRAS CERVICALES. LATERALMENTE SE RELACIONA CON LA APÓFISIS ESTILOIDES Y MÚSCULOS ESTILOIDEOS, PTERIGOIDEO INTERNO, VAINA CAROTÍDEA Y GLÁNDULA TIROIDES, Y SE COMUNICA CON LA TROMPA DE EUSTAQUIO.



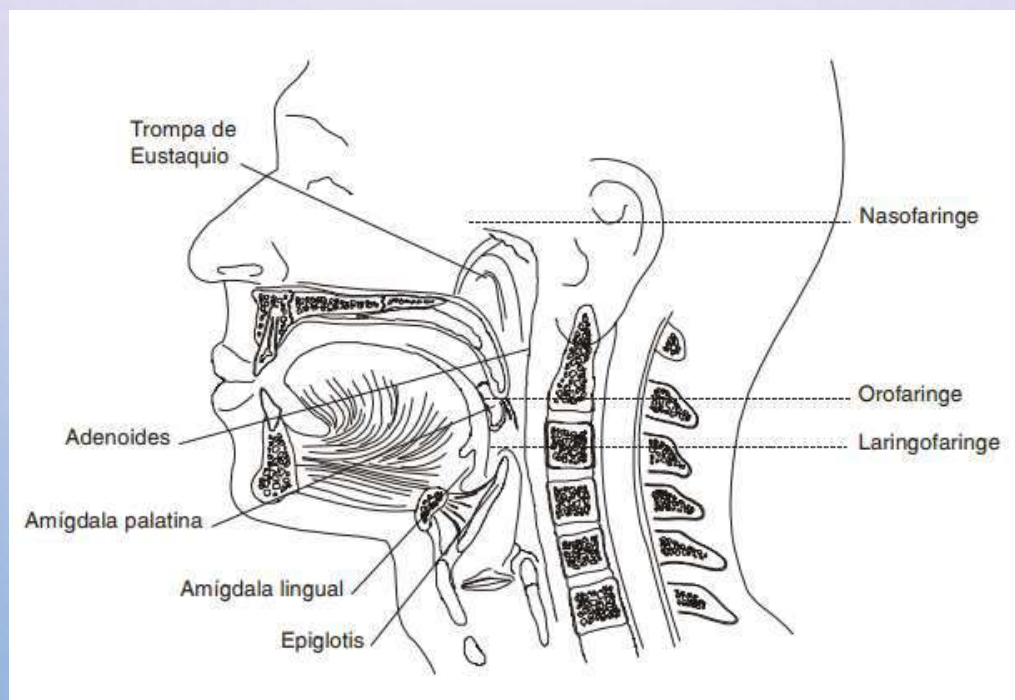
# NASOFARINGE.

- LLAMADA TAMBIÉN RINOFARINGE O CAVUM, LA CAVIDAD NASAL Y LA NASOFARINGE SON COMPONENTES FUNCIONALES DEL SISTEMA RESPIRATORIO. SE COMUNICA CON LA OROFARINGE POR EL ISTMO FARÍNGEO, EL CUAL SE HALLA LIMITADO POR EL PALADAR BLANDO, LOS PILARES PALATOFARÍNGEOS Y LA PARED POSTERIOR DE LA FARINGE. EL ISTMO PERMANECE CERRADO DURANTE LA DEGLUCIÓN POR ACCIÓN MUSCULAR. LA NASOFARINGE SE COMUNICA CON LA CAVIDAD NASAL POSTERIOR DE LA FARINGE LLAMADA FÓRNIX, FORMA UNA SUPERFICIE CONTINUA DESDE EL ESFENOIDES, CONTIENE LA AMÍGDALA FARÍNGEA EN LA PARED POSTERIOR, QUE ES UNA MASA DE TEJIDO LINFOIDE EN LA MUCOSA. CADA PARED EXTERNA DE LA NASOFARINGE PRESENTA EL ORIFICIO FARÍNGEO DE LA TROMPA DE EUSTAQUIO QUE UNE LA NASOFARINGE CON LA CAVIDAD TIMPÁNICA Y SU FUNCIÓN ES IGUALAR LA PRESIÓN DEL AIRE EXTERNO Y LA DEL CONTENIDO EN LA CAVIDAD TIMPÁNICA, MIDE DE 3 A 4 CM DE LONGITUD.



# OROFARINGE.

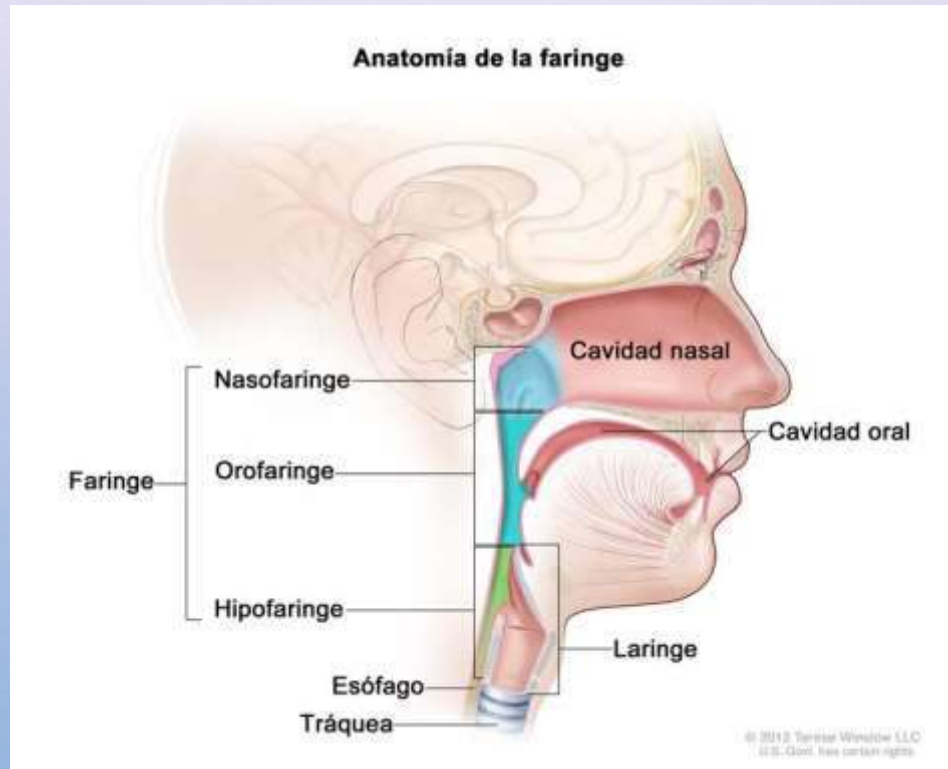
- LA OROFARINGE, LLAMADA TAMBIÉN MESOFARINGE O BUCOFARINGE, SE EXTIENDE DESDE EL PALADAR BLANDO AL BORDE SUPERIOR DE LA EPIGLOTIS POR ARRIBA. COMUNICA POR DELANTE CON LA CAVIDAD BUCAL AL ISTMO DE LAS FAUCES; LIMITA HACIA ADENTRO CON EL PALADAR BLANDO, HACIA AFUERA CON LOS PILARES GLOSOPALATINOS Y HACIA ABAJO CON LA LENGUA. POSTERIORMENTE, LA OROFARINGE SE RELACIONA CON LOS CUERPOS DE LAS VÉRTEBRAS CERVICALES C2 Y C3. LA PARED LATERAL CONTIENE LOS PILARES ANTERIOR Y POSTERIOR DE LAS FAUCES EN CUYO ESPACIO ESTÁN LAS AMÍGDALAS PALATINAS. EL TÉRMINO FAUCES HACE RELACIÓN AL ISTMO OROFARÍNGEO, LOS PILARES, LA FOSA AMIGDALINA Y LA AMÍGDALA.
- LAS AMÍGDALAS PALATINAS O SIMPLEMENTE AMÍGDALAS, SON DOS MASAS DE TEJIDO LINFOIDE SITUADAS A CADA LADO DE LA OROFARINGE QUE PRESENTA UNA CARA LIBRE INTERNA Y OTRA PROFUNDA O EXTERNA ESTE TEJIDO ES IRRIGADO POR LA RAMA TONSILAR DE LA ARTERIA FACIAL, A SU VEZ, RAMA DE LA ARTERIA CARÓTIDA EXTERNA. LAS AMÍGDALAS PRODUCEN INMUNOGLOBULINAS SECRETORAS, EN ESPECIAL LA A —CUYA FUNCIÓN ES HACER LA RESISTENCIA LOCAL FRENTE A LAS INFECCIONES—. ADEMÁS, PRODUCE INMUNOGLOBULINAS E, G Y M, QUE AUMENTAN LA RESISTENCIA DEL HUÉSPED A LAS INFECCIONES Y REFUERZAN LA INMUNIDAD MUCOSA DE LA VÍA AÉREA SUPERIOR Y DIGESTIVA. TAMBIÉN HACE PARTE DE LA OROFARINGE, LA BASE DE LA LENGUA Y EL ESPACIO GLOSOEPIGLÓTICO O VALLÉCULA, QUE ES UN ESPACIO FORMADO POR LA MUCOSA DE LA EPIGLOTIS REFLEJADA SOBRE LA BASE DE LA LENGUA Y SOBRE LA PARED LATERAL DE LA FARINGE.





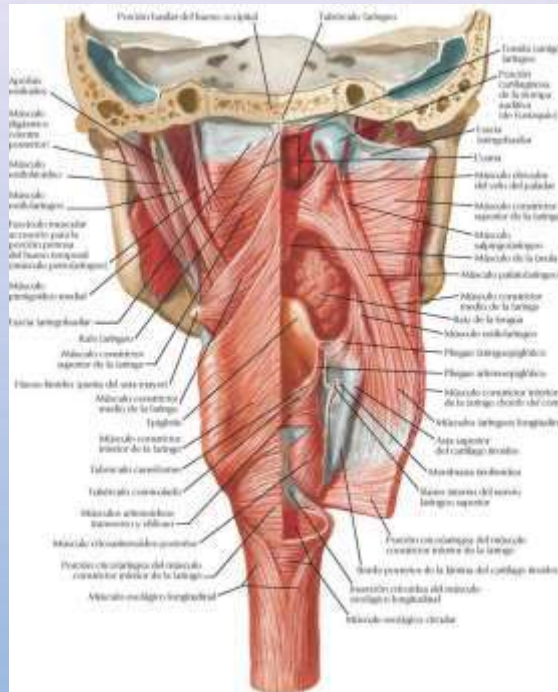
# HIPOFARINGE.

- LLAMADA TAMBIÉN LARINGOFARINGE. SE EXTIENDE DESDE EL BORDE SUPERIOR DE LA EPIGLOTIS AL BORDE INFERIOR DEL CARTÍLAGO CRICOIDES, DONDE CONTINÚA CON EL ESÓFAGO. POR DELANTE, PRESENTA LA ENTRADA A LA LARINGE Y POR DETRÁS, LOS CARTÍLAGOS ARITENOIDES Y CRICOIDES. EL RECESO PIRIFORME SE SITÚA A CADA LADO DE LA ENTRADA DE LA LARINGE. LA MUCOSA CONTINÚA CON LA DE LAS TROMPAS TIMPÁNICAS Y CAVIDAD NASAL, ORAL Y LARÍNGEA. EL EPITELIO ES CILIADO SEUDOESTRATIFICADO, CILÍNDRICO EN LA NASOFARINGE Y ESCAMOSO EN LA OROFARINGE.



# MÚSCULOS DE LA FARINGE.

- LA PARED DE LA FARINGE SE COMPONE DE DOS GRUPOS MUSCULARES: UNO EXTERNO COMPUESTO POR LOS TRES CONSTRICTORES, CUYA ACCIÓN ES ESTRECHAR Y CERRAR LA CAVIDAD FARÍNGEA, LOS INERVA EL NERVIO VAGO; Y LOS MÚSCULOS ELEVADORES: PALATOFARÍNGEO Y ESTILOFARÍNGEO, QUE SON LONGITUDINALES; EL PRIMERO ELEVA LA FARINGE Y LA PARTE INFERIOR DE LA LARINGE, EL SEGUNDO ENSANCHA LA FARINGE Y ELEVA LA LARINGE Y LA ACCIÓN DE AMBOS MÚSCULOS ES IMPORTANTE PARA LA DEGLUCIÓN, SON INERVADOS POR EL NERVIO VAGO.



- INERVACIÓN:

- LA MOVILIDAD ESTÁ ASEGURADA POR LOS NERVIOS GLOsofaríngeo, VAGO Y ESPINAL. LA SENSIBILIDAD CORRESPONDE AL NERVIIO VAGO Y DE MODO ACCESORIO AL NERVIIO GLOsofaríngeo Y TRIGÉMINO. LA INERVACIÓN SECRETORIA DEPENDE DE LA CADENA SIMPÁTICA CERVICAL.

- IRRIGACIÓN:

- LA FARINGE ESTÁ IRRIGADA PRINCIPALMENTE POR LA ARTERIA FARÍNGEA ASCENDENTE Y POR LAS ARTERIAS TIROIDEAS SUPERIORES, AMBAS RAMAS DE LA CARÓTIDA EXTERNA. LAS VENAS DESEMBOCAN EN LA YUGULAR INTERNA. LOS VASOS LINFÁTICOS DESEMBOCAN EN LOS GANGLIOS CERVICALES PROFUNDOS. LA FARINGE INTERVIENE EN LA RESPIRACIÓN, DEGLUCIÓN, RESONANCIA DE LA VOZ Y ARTICULACIÓN DE LA PALABRA. HAY DOS ESPACIOS, EN RELACIÓN CON LA FARINGE, QUE OFRECEN IMPORTANCIA CLÍNICA. EL ESPACIO FARÍNGEO LATERAL QUE ESTÁ LOCALIZADO LATERALMENTE A LOS MÚSCULOS CONSTRICTORES QUE ENVUELVEN LA FOSA AMIGDALINA Y EN ÍNTIMA RELACIÓN CON LA VAINA CAROTÍDEA. EL OTRO, EL ESPACIO RETROFARÍNGEO, SE ENCUENTRA ENTRE LA PARED FARÍNGEA POSTERIOR Y LA FASCIA PREVERTEBRAL. EN LA SEMIOLOGÍA DE LA FARINGE SE VALORAN LOS DATOS SUMINISTRADOS POR EL INTERROGATORIO Y POR LOS MÉTODOS FÍSICOS DE EXPLORACIÓN —LA INSPECCIÓN, LA PALPACIÓN Y LA FARINGOSCOPIA. LA FARINGE ES UNA ZONA IMPORTANTE DE PASO POR LA CUAL DISCURREN LAS VÍAS DIGESTIVA Y RESPIRATORIA, Y EN GENERAL, COMO SUCEDE CON LAS DEMÁS ESTRUCTURAS CORPORALES, PASA DESAPERCIBIDA EN CONDICIONES NORMALES DE SALUD. LA SINTOMATOLOGÍA MÁS FRECUENTE SE RELACIONA CON INFLAMACIÓN, INFECCIÓN E IRRITACIÓN, MUCHAS VECES OCASIONADA POR INFECCIÓN ESTREPTOCÓCCICA EN AMÍGDALAS O EN PARED POSTERIOR DE LA FARINGE. A CONTINUACIÓN Y CON EL FIN DE ESQUEMATIZAR EL EXAMEN CLÍNICO Y EL INTERROGATORIO, SE ENUMERAN SIN MAYOR DETALLE ALGUNOS MOTIVOS DE CONSULTA FRECUENTES QUE SON PARTE DE LOS HALLAZGOS POSIBLES EN EL INTERROGATORIO GENERAL DE LOS PACIENTES.



# INTERROGATORIO.

- EDAD. EN LOS PACIENTES LACTANTES Y EN LA PRIMERA INFANCIA SE OBSERVA EL ABSCESO RETROFARÍNGEO. DE LOS 3 A 6 AÑOS LAS AMIGDALITIS Y ADENOIDITIS. EN LA JUVENTUD Y MADUREZ EXISTE FARINGITIS CAUSADA POR EL TRABAJO —AMBIENTE RICO EN POLVO, INHALACIÓN DE VAPORES IRRITANTES—. EN LA VEJEZ LOS PROCESOS TUMORALES. SEXO. EN LOS VARONES PREDOMINAN LOS PROCESOS INFLAMATORIOS FARÍNGEOS. HAY UNA TENDENCIA FAMILIAR LIGADA A LA CONSTITUCIÓN EXUDATIVA O LINFÁTICA COMO FARINGITIS, AMIGDALITIS Y ADENOIDITIS. LOS MOTIVOS MÁS FRECUENTES DE CONSULTA SON: SENSACIÓN DE CUERPO EXTRAÑO, PRURITO EN EL PALADAR, FIEBRE, ODINOFAGIA, DISFAGIA, HALITOSIS, ESCURRIMIENTO POSTERIOR — O SECRECIÓN RETRONASAL—, TRASTORNOS DE LA SENSIBILIDAD, TRASTORNOS FONATORIOS Y HEMORRAGIAS. EL DOLOR DURANTE LA DEGLUCIÓN —ODINOFAGIA— PUEDE SER EL RESULTADO DE AMIGDALITIS AGUDA O CRÓNICA; O DE ABSCESO PERIAMIGDALAR. EN LOS NIÑOS SE PRESENTA OTALGIA COMO MANIFESTACIÓN FARÍNGEA. SE HA DESCRITO LA PRESENCIA DE DOLOR CONTINUO EN LA HIPOFARINGE POR FRACTURA DEL HUESO HIOIDES EN VIOLINISTAS QUIENES APOYAN EL APARATO EN EL CUELLO O EN LA REGIÓN LARÍNGEA. LA DISFAGIA OROFARÍNGEA PUEDE IR ACOMPAÑADA DE REGURGITACIÓN NASAL Y BRONQUITIS POR ASPIRACIÓN. OTRAS CAUSAS DE DISFAGIA SON OCASIONADAS POR PROCESOS INFLAMATORIOS AGUDOS Y DOLOROSOS DE LA FARINGE COMO EN LA AMIGDALITIS, TUMORES DE LA LENGUA, AMÍGDALAS, FARINGE Y LARINGE.

- LOS TRASTORNOS RESPIRATORIOS SON FRECUENTES EN LOS NIÑOS CON HIPERTROFIA DE ADENOIDES, QUE PRESENTAN CRISIS REFLEJAS DE LARINGITIS CON ESTRIDOR, CASI SIEMPRE NOCTURNAS. LAS ALTERACIONES DE LA FONACIÓN SE PRESENTAN EN LA PATOLOGÍA DE LA EPIFARINGE, ÉSTA OCASIONA UN CIERRE CON LA RINOFARINGE. LA VOZ ADQUIERE RESONANCIA NASAL —RINOLALIA. LAS HEMORRAGIAS SON CAUSADAS POR ALTERACIÓN DEL TROFISMO DE LA MUCOSA, QUE PRODUCE FRAGILIDAD VASCULAR Y SANGRA CON FACILIDAD. EN LA FARINGE PUEDE HABER VARICOSIDADES; ADEMÁS, EXISTE UNA TUMORACIÓN RINOFARÍNGEA ALTAMENTE SANGRANTE QUE ES EL FIBROMA SANGRANTE JUVENIL. LA TOS QUE SE OBSERVA EN LA HIPERTROFIA DE LA AMÍGDALA LINGUAL Y EN LA AMIGDALITIS ES SECA, QUINTOSA. ALGUNAS VECES PUEDEN OCURRIR TRASTORNOS DE LA SENSIBILIDAD QUE SE PRESENTAN COMO SENSACIÓN DE CONSTRICCIÓN, ESCOZOR, ARDOR Y OBSTRUCCIÓN POR CUERPO EXTRAÑO; SON CONSECUENCIA DE PROCESOS SECRETORIOS —EL ESTÍMULO PRODUCIDO POR EL MOCO— QUE PRODUCEN UNA ACCIÓN RESPIRATORIA DIRECTA SOBRE LA CAVIDAD BUCAL. EL RECIPIENTE NATURAL DE LAS SECRECIONES NASALES ES LA NASOFARINGE. EN ESTADO NORMAL LA SECRECIÓN RETRONASAL NO SE PERCIBE NI EJERCE EFECTO SOBRE LA MUCOSA DE LA FARINGE. PERO ALGUNAS VECES LA EXISTENCIA DE SECRECIÓN RETRONASAL Y SU EFECTO SOBRE LA MUCOSA FARÍNGEA SON LOS ÚNICOS SIGNOS DE UNA INFECCIÓN DE LOS SENOS PARANASALES; EN PERSONAS ALÉRGICAS LA MUCOSA ES GRUESA Y EDEMATOSA, CON SECRECIÓN MÁS ABUNDANTE QUE EN LAS PERSONAS SANAS. EL EXCESO DE SECRECIÓN RETRONASAL PUEDE OCASIONAR TOS CRÓNICA, RONQUERA, FALLA DE LA VOZ PARA LOS TONOS AGUDOS, IRRITACIÓN DE LA LARINGE O DE LA EPIGLOTIS Y PUEDE PROVOCAR BRONQUITIS CRÓNICA O BRONQUIECTASIAS.



# EXAMEN FÍSICO.

- PARA EL EXAMEN FÍSICO DE LA CAVIDAD ORAL Y DE LA FARINGE SE USA EL SIGUIENTE INSTRUMENTAL BÁSICO: FUENTE DE LUZ, GASA, BAJALENGUAS, ESPEJO PEQUEÑO Y GRANDE Y ANESTÉSICO LOCAL. SE INICIA LA INSPECCIÓN CON LA EVALUACIÓN DE LA CAVIDAD ORAL OBSERVANDO EL ESTADO DE LA MUCOSA, ORIFICIOS PAROTÍDEOS, SUBMAXILAR Y SUBLINGUAL, DIENTES Y ENCÍAS, OCLUSIÓN DENTARIA Y LA FORMA EN QUE MASTICA, CARACTERÍSTICA DEL PALADAR Y, POR ÚLTIMO, LA LENGUA; LUEGO AMÍGDALAS Y EL VELO DEL PALADAR. LA EXPLORACIÓN DE LA CAVIDAD ORAL INCLUYE EL EXAMEN CLÍNICO DE LOS DIENTES QUE SE MENCIONA CON MAYOR DETALLE EN EL CAPÍTULO DE LAS VÍAS DIGESTIVAS. EN LOS NIÑOS DEBE EXAMINARSE LA FORMA DE LOS DIENTES, EL ARCO DEL PALADAR, LA PRESENCIA DE FRENILLO LINGUAL O GINGIVAL Y EL PALADAR BLANDO. LA ÚVULA PUEDE APARECER BÍFIDA, ALARGADA O EDEMATOSA EN PROCESOS ALÉRGICOS, Y CON DESPLAZAMIENTO AL LADO SANO EN LOS FLEMONES PERIAMIGDALINOS. LA ÚVULA BÍFIDA ACOMPAÑA AL LABIO FISURADO Y AL PALADAR HENDIDO. PARA LA EXPLORACIÓN DE LA OROFARINGE DEBE SENTARSE AL PACIENTE DELANTE DEL EXAMINADOR, SE LE PIDE QUE ABRA LA BOCA Y CON LA AYUDA DE UN BAJALENGUAS SE DEPRIME EN LA PARTE MEDIA DE LA LENGUA, SE EXAMINA EL VELO DEL PALADAR, LA ÚVULA, LOS PILARES, LAS AMÍGDALAS Y LA PARED POSTERIOR DE LA FARINGE. ESTA ÚLTIMA PUEDE APARECER CONGESTIVA, CON AUMENTO DE LOS FOLÍCULOS LINFÁTICOS. EN LA FARINGITIS SECA LA MUCOSA HA PERDIDO SU ASPECTO HÚMEDO Y APARECE SECA Y DESLUSTRADA.



- LA OBSERVACIÓN DEL PILAR ANTERIOR EN TODA SU EXTENSIÓN JUNTO CON LAS AMÍGDALAS ES IMPORTANTE POR SER EL SITIO MÁS FRECUENTE DE TUMORES. APARECE CONGESTIVO Y DE COLOR ROJO VIVO EN LAS AMIGDALITIS AGUDAS. EN LA DIFTERIA SE ENCUENTRA INVADIDO POR MEMBRANAS ADHERENTES Y CONFLUENTES DE COLOR BLANCO. EN LA OROFARINGE SE VISUALIZAN LAS AMÍGDALAS PALATINAS, EN ELLAS HAY QUE APRECIAR SU TAMAÑO Y SU ASPECTO. SE ENCUENTRAN AUMENTADAS DE TAMAÑO EN LOS NIÑOS, COMO VARIANTE NORMAL POR LA HIPERPLASIA DEL TEJIDO LINFOIDE. AL EVALUAR SU TAMAÑO SE PUEDEN CLASIFICAR EN:
  - — GRADO I. AQUELLAS AMÍGDALAS QUE NO PASAN DEL PILAR ANTERIOR AMIGDALINO.
  - — GRADO II. LAS QUE LLEGAN HASTA EL PILAR ANTERIOR.
  - — GRADO III. LAS QUE LO SOBREPASAN.
  - — GRADO IV. LAS QUE CONTACTAN EN LA LÍNEA MEDIA. LA PRESENCIA DE CRIPTAS EN LAS AMÍGDALAS ES UN HALLAZGO NORMAL. LA NASOFARINGE SE EXPLORA EN FORMA DIRECTA SEPARANDO EL VELO DEL PALADAR, O INDIRECTAMENTE POR MEDIO DE LA RINOSCOPIA POSTERIOR. SE EXAMINAN LA BÓVEDA DEL CAVUM, EL ORIFICIO FARÍNGEO DE LA TROMPA DE EUSTAQUIO Y LATERALMENTE. LAS COANAS, EL TABIQUE QUE LAS SEPARA Y LAS COLAS DE LOS CORNETES MEDIO E INFERIOR DEBEN EVALUARSE PARA DESCUBRIR LOS TUMORES EPIFARÍNGEOS Y LOS ESTADOS PATOLÓGICOS DE LA TROMPA DE EUSTAQUIO.
- EL EXAMEN DE LA HIPOFARINGE ABARCA LA OBSERVACIÓN DE LA BASE DE LA LENGUA, DE LOS SENOS PIRIFORMES Y LA PORCIÓN RETROFARÍNGEA; ESTA EXPLORACIÓN SE PUEDE REALIZAR MEDIANTE LA LARINGOSCOPIA INDIRECTA. TODO EXAMEN DE LA CAVIDAD ORAL Y DE LA FARINGE DEBE COMPLETARSE CON UNA ADECUADA PALPACIÓN CON MANOS ENGUANTADAS, SEGUIDA POR LA PALPACIÓN DEL CUELLO —EN DONDE SE OBSERVARÁN TUMEFACCIONES, ASPECTO Y CONSISTENCIA DE LOS GANGLIOS PALPABLES Y ZONAS DE HIPERSENSIBILIDAD.



**GRACIAS POR SU ATENCIÓN.**



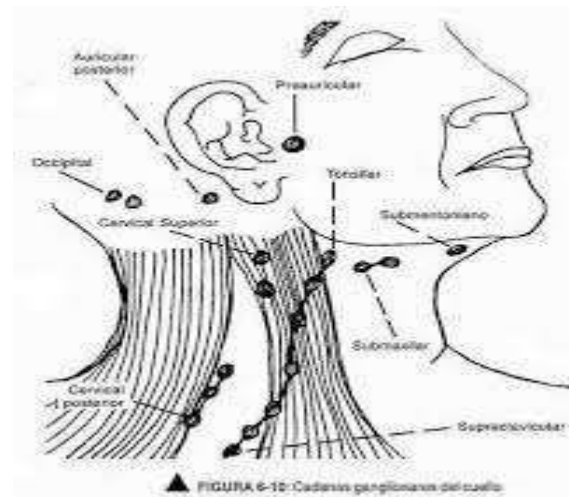
# Semiología del cuello

Por: Joseph Eduardo Córdova Ramírez



# Semiología del cuello

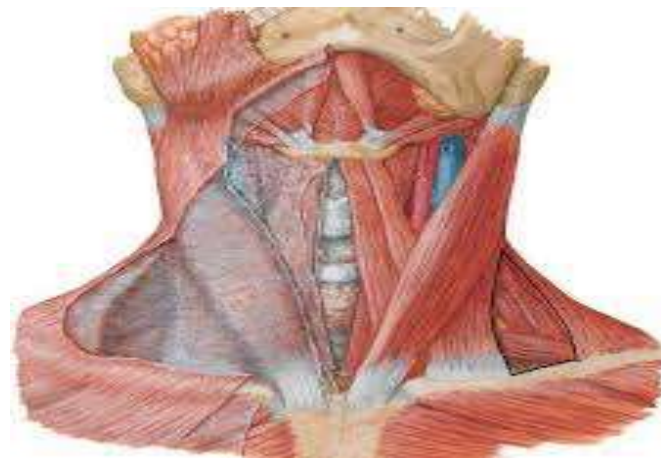
- ▶ El cuello tiene una forma cilíndrica que une la cabeza con el tronco
- ▶ Transcurren por el, importantes elementos vasculares, nerviosos, digestivos y respiratorios, y se encuentran estructuras tales como las glándulas tiroideas y paratiroides y la laringe
- ▶ La columna, los músculos cervicales y además numerosos ganglios linfáticos aseguran la protección del cuello y la gran movilidad de la cabeza.



# Anatomía

Al límite superior del cuello lo conforman el cuerpo de la mandíbula y una línea circular que pasa por los vértices de la apófisis mastoideas del temporal y por la protuberancia occipital externa.

El límite inferior es una línea imaginaria que pasa por la horquilla esternal, los bordes superiores de las clavículas, las articulaciones acromioclaviculares y la apófisis espinosa de la séptima vertebra cervical



# Examen físico

## Inspección:

- ▶ Debe hacerse en frente del paciente, también de perfil y por detrás. La persona debe estar sentada confortablemente y con las manos colgando a los lados del cuerpo acostada en decúbito dorsal con las manos a los lados del cuerpo o cruzadas sobre el abdomen.
- ▶ Debe contarse con una buena fuente luminosa como la luz del día.
- ▶ En los asténicos o longilíneos el cuello es delgado y largo, lo que permite una buena palpación.
- ▶ En los brevilíneos o pícnicos es extremadamente corto y grueso. Así que se sugiere observar la piel, ésta es laxa en la parte anterior y densa y adherente en la parte posterior, además se describe tamaño, forma, simetría, deformidades o abultamientos y palpaciones.
- ▶ En la alineación postural normalmente se aprecia una curva de convexidad anterior, lordosis y cervical normal



# Examen físico

## Palpación:

Se realiza palpación en las zonas anterior, posterior y central.

En la zona posterior se tiene la columna cervical que se explora así: con el pulpejo del dedo índice se identifican las apófisis espinosas de las vértebras cervicales; la más prominente, la séptima cervical, sirve de referencia límite entre el cuello y el tórax, y a partir de allí se cuentan las vértebras dorsales.

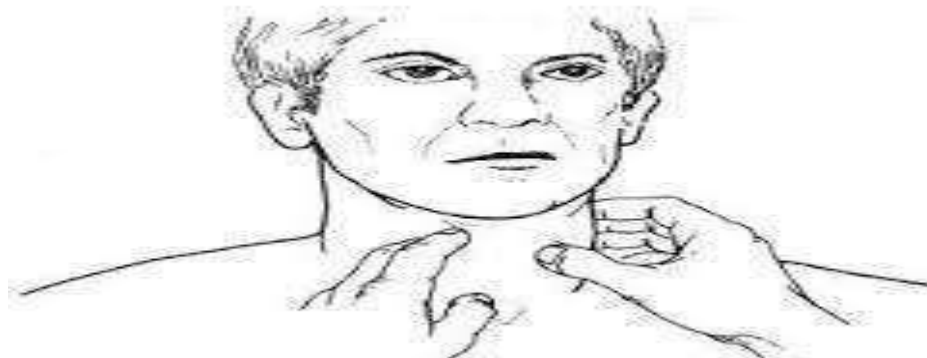
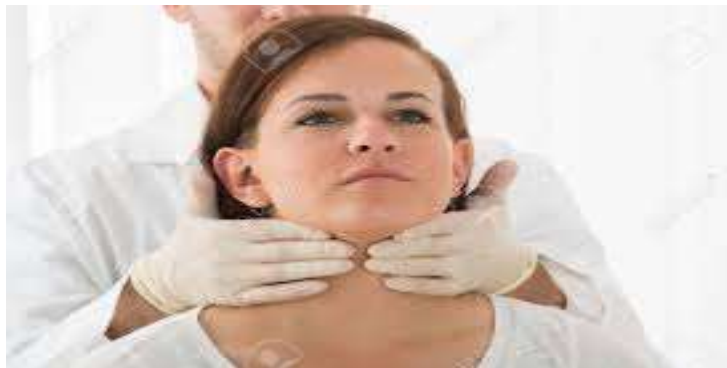
Fig. 4.21 Palpación de los lóbulos por la técnica de Lahey.

# Examen físico

## Exploración glándula tiroides:

- ▶ El paciente debe estar sentado con el mentón elevado. Los dedos pulgares del examinador se colocan en la nuca y los otros sobre los lóbulos laterales del tiroides y dirigidos hacia arriba de la escotadura esternal; se palpa el istmo del tiroides que mide cerca de un centímetro de altura y está como una banda debajo del cartílago cricoides, cuyo movimiento hacia arriba se siente con la deglución; y la glándula se encuentra un centímetro por debajo del cartílago. Luego una de las manos del examinador presiona la región tiroidea de un lado con los dedos entre la tráquea y el músculo esternocleidomastoideo, empujando la laringe hacia el lado opuesto, donde los dedos de la otra mano están palpando el lóbulo. Aquí nuevamente la deglución suele ser de ayuda.
- ▶ Se inclina la cabeza del lado del lóbulo que se va a explorar.



# Examen físico

## Exploración de las venas cervicales

- ▶ Las venas cervicales no son prominentes con la posición erecta. Cuando se está en decúbito dorsal las venas yugulares se hacen visibles y prominentes y normalmente desaparecen cuando el tronco del paciente semisentado forma con la horizontal de la cama un ángulo de  $45^\circ$ , lo cual indica un buen funcionamiento del corazón derecho

## Exploración de las arterias del cuello

- ▶ Normalmente la pulsación arterial se siente desde el hueco supraesternal hasta la región submaxilar. En los pacientes delgados las arterias son visibles y se palpan presionando con la punta de los dedos hacia atrás y hacia adentro, a lo largo del borde anterior del músculo esternocleidomastoideo.



Gracias reyes <3


# Semiología neuroológica

Lourdes Arcos Calvo  
Abril Ramírez Medina



Para cada par craneal y en general para cada área cerebral hay un interrogatorio y una maniobra y técnica precisa que permite evaluar su estado.

Al evaluar su marcha, su manera de bajar escalas, su tono de voz, su conversación, su escucha, los movimientos de sus ojos, su gusto, su tacto, su sensibilidad, su rechazo ante estímulos dolorosos, en fin, cualquier actividad consciente o no, requiere de la integridad neurológica.





# Anatomía

## Huesos del cráneo

La cavidad craneana está formada por un hueso frontal que al nacimiento está separado en dos partes por la sutura metópica, dos huesos parietales, dos temporales, uno occipital, uno esfenoidal, cada uno con su ala mayor y menor, y un hueso etmoidal.

### Fontanelas

Al nacimiento es normal la presencia de áreas de tejido cartilaginoso que se denominan fontanelas, ellas son:

1. Anterior: en forma de rombo y se denomina bregma. Esta fontanela siempre debe estar presente al nacimiento.
2. Posterior: esta fontanela se denomina lambda y tiene forma triangular. Puede estar cerrada al momento del nacimiento.
3. Mastoidea: corresponde al área entre las suturas occipito y temporomastoideas.
4. Esfenoidal: corresponde al área del pterión.

# Cerebro

La cavidad craneana se encuentra dividida en tres compartimientos: la fosa craneal anterior, la media y la posterior. En las dos primeras se alojan los hemisferios cerebrales, uno a cada lado, y constituidos cada uno de ellos por lóbulos frontal, temporal, parietal y occipital. Los hemisferios cerebrales están constituidos por corteza cerebral formada por una capa externa de sustancia gris compuesta por células y fibras nerviosas y de un centro medular o masa interna de sustancia blanca y diversas masas de sustancia gris en la profundidad de la sustancia blanca, llamadas ganglios basales.

El diencefalo está conformado por el epítalamo, tálamo, hipotálamo y subtálamo; se localiza en el centro del encéfalo y está rodeado por los hemisferios.

El tallo cerebral lo conforman el mesencéfalo, la protuberancia o puente de Varolio y el bulbo raquídeo o médula oblongada.

# Cisuras

Son depresiones profundas del tejido cerebral que separan lóbulos entre sí. La interhemisférica cursa por la línea media y separa los dos hemisferios cerebrales; la central o de Rolando, una en cada hemisferio, separa el lóbulo frontal del parietal, exactamente la circunvolución o giro precentral o prerrolándico, que corresponde al área motora, del giro poscentral o posrolándico que corresponde al área sensitiva.

• La cisura lateral o de Silvio separa el lóbulo temporal del frontal y el parietal, hay una  
• en cada hemisferio.



# Cisternas

Las cisternas subaracnoideas son áreas que contienen líquido cefalorraquídeo y están ubicadas especialmente en la base del cerebro, donde la aracnoides se encuentra más separada de la piamadre. Se comunican entre sí con el espacio subaracnoideo de la médula espinal y los hemisferios cerebrales en su superficie. Entre ellas tenemos la cisterna cerebelomedular o magna la cual se ubica entre el cerebelo y la parte inferior del bulbo, y la cisterna del puente ubicada entre las superficies ventral y lateral de la protuberancia, la cual contiene la arteria basilar y algunos pares craneales. Otras de ellas son la cisterna interpeduncular, la quiasmática, la de la lámina terminalis, la del cuerpo calloso, la lateral de la fosa cerebral y la superior o cuadrigeminal.

# Ventrículos cerebrales

En total son cuatro ventrículos cerebrales. Dos laterales, uno en cada hemisferio, el tercer ventrículo ubicado en el diencéfalo entre los tálamos y el cuarto ventrículo en la fosa posterior entre la protuberancia y el cerebelo. A su vez, cada ventrículo lateral está conformado por tres cuernos: uno occipital, uno temporal y otro frontal. Cada cuerno frontal del ventrículo lateral se comunica con el tercer ventrículo, a través de los agujeros de Monro. El tercer ventrículo se comunica con el cuarto a través del acueducto de Silvio. En el cuarto ventrículo encontramos tres orificios, uno medial llamado Magendie y dos laterales llamados Luschka; por medio de estos agujeros se comunica con el espacio subaracnoideo.

## Líquido cefalorraquídeo

Se produce en los plexos coroideos del piso de los ventrículos laterales y del techo de los ventrículos tercero y cuarto. Los plexos están formados por piamadre, llamada tela coroidea. El líquido cefalorraquídeo es drenado hacia los senos duros por la vellosidades aracnoideas, las cuales son proyecciones de la aracnoides que penetran la pared de la duramadre. Un pequeño volumen del líquido cefalorraquídeo también es absorbido por el epéndimo que recubre los ventrículos, el espacio subaracnoideo raquídeo y por las paredes de los capilares de la piamadre con el espacio subaracnoideo.

## Senos venosos

Son estructuras triangulares formadas por duramadre que hacen parte del sistema de drenaje venoso del cerebro. A los senos llega finalmente la sangre proveniente del sistema venoso, tanto superficial como profundo. A través de las vellosidades aracnoideas llega el líquido cefalorraquídeo al sistema venoso.

Principales senos venosos:

- Seno longitudinal superior o sagital superior.
- Seno longitudinal inferior o sagital inferior.
- Senos sigmoideos.



# Irrigación

Son cuatro las arterias que llevan la sangre al cerebro: dos arterias carótidas internas y dos vertebrales. Las primeras forman la circulación anterior y las dos últimas la posterior. Estas dos circulaciones se unen en el polígono de Willis, de donde salen las diferentes ramas para irrigar todo el cerebro.

Cada arteria carótida interna consta de un segmento cervical, petroso, cavernoso y supraclinoideo.

## Polígono de Willis

El polígono de Willis es la comunicación entre la circulación anterior y posterior del cerebro. Está formado por diez vasos: la arteria basilar, las dos cerebrales posteriores y las dos comunicantes posteriores. Las dos carótidas internas, las cerebrales anteriores y una comunicante anterior.

# Pares craneales

Los doce pares craneales constituyen un grupo de nervios con funciones sensitivas, motoras o mixtas, que emergen por los agujeros del cráneo.

I par- olfatorio

Anatomía: Las células bipolares de la mucosa pituitaria forman haces que atraviesan la lámina cribosa del etmoides y se dirigen al bulbo olfatorio, para establecer sinapsis con las neuronas mitrales.

Función: Es el encargado de recibir e interpretar los olores.

Evaluación:

1. Primero verifique que las fosas nasales se encuentren permeables mediante la rinoscopia anterior.
2. Utilice aromas conocidos, no irritantes, no volátiles y suaves como lo son la canela y el café.
3. Solicite al paciente permanecer con sus ojos cerrados.
4. Ocluya una fosa nasal e indique que inspire, luego que nombre el olor identificado. Realice luego el mismo procedimiento por la otra fosa nasal con un olor diferente y luego altérnelos.
5. Use dos o tres aromas diferentes.
6. Espere un minuto al evaluar olores diferentes para evitar confusión. Lo normal es: El paciente debe identificar correctamente los diferentes aromas por cada fosa nasal.

## II par- óptico

Anatomía: Este nervio está formado por las células ganglionares de la retina las cuales, a partir de la zona cribosa de la esclerótica, están recubiertas por una vaina de mielina formada por células de oligodendroglía y de las meninges craneales. En el quiasma se produce la decusación del nervio óptico, donde las fibras mediales procedentes de los campos mediales de ambas retinas pasan al lado opuesto, pero las fibras laterales procedentes de las mitades temporales, pasan directamente al nervio óptico.

Funciones: Agudeza visual, campos visuales, visión de colores y reflejo pupilar. Instrumentos básicos para la evaluación neurológica: linterna, martillo de reflejos, oftalmoscopio, rinoscopio, otoscopio, espéculos óticos.

Evaluación:

1. Fondo de ojo.

Este examen se realiza con un oftalmoscopio que consta de: una fuente de luz; un martillo; un conjunto de espejos que proyecta hacia el paciente la luz generada; unos lentes con una potencia que se encuentra entre  $-20$  y  $+40$  dioptrías, se utilizan para visualizar las diferentes estructuras del ojo y para corregir los defectos de refracción miopía o hipermetropía del examinador, no sirven para corregir el astigmatismo—; un selector de haz luminoso para elegir la luz de diferente tamaño forma y color.

## Evaluación

- En lo posible elija un lugar oscuro, cierre las cortinas del consultorio, apague la luz o utilice el baño.
- Ubique sus ojos a la altura de los del paciente.
- Solicite al paciente mirar fijamente un punto ubicado mínimo a seis metros. Esto para evitar el reflejo de acomodación que ocurre con la visión cercana y que produce miosis, la cual dificulta la observación del fondo del ojo.
- Tome con su mano derecha el oftalmoscopio para examinar con su ojo derecho el ojo derecho del paciente. Luego tome con su mano izquierda el oftalmoscopio para examinar con su ojo izquierdo el ojo izquierdo del paciente.
- Utilice su mano libre para elevar con uno de sus dedos el párpado superior del ojo que está examinando, apoyando su mano sobre el paciente.
- Trace una línea imaginaria longitudinal que pase por la mitad de la pupila, rote  $30^\circ$  hacia adentro, dirigiendo la luz hacia el lado nasal o interno del eje visual, aléjese 20 cm de la cara del paciente y dirija el haz de luz hacia la pupila. Usted debe estar con el oftalmoscopio apoyado a su cara y observando por el ocular. Debe observar el denominado reflejo rojo, el cual es como una hermosa puesta de sol y corresponde al color de los vasos coroideos modificado por la capa de epitelio pigmentoso de la retina y por el pigmento coroideo, ya que la retina es transparente. Si observa algo plateado, inténtelo de nuevo, porque está utilizando mal la técnica.
- Aproxímese al paciente hasta “entrar” con el rayo luminoso por la pupila.
- Si lo logra, debe estar observando el nervio óptico y el origen de la vena y arteria central de la retina ubicados en la papila. Ésta es ovalada o circular, más pálida que el resto del fondo del ojo.



- Ubíquese en un vaso y siga todo su recorrido, utilizando la luz verde o azul. Note que la arteria es menos gruesa que la vena, en relación 1:2.
- Dirija la luz hacia el área temporal donde debe encontrar la mácula que se observa como una pequeña pápula pálida que resplandece sobre la oscura área macular, en la cual no hay vasos sanguíneos.
- Examine luego la periferia del fondo

## 2. Agudeza visual

Materiales:

Tablas para la visión lejana o central: Snellen, letra E, o figuras.

- Evaluación.

### A. Visión lejana.

- Coloque el paciente a 6,1 m de la tabla a utilizar, la cual debe estar bien iluminada.
- El paciente debe cubrir uno de sus ojos con un cartón, papel grueso u objeto, sin presionarlo.
- El examinador señala los optotipos, con cuidado de no taparlos, iniciando en la línea superior y descendiendo en orden; en cada línea, por el contrario, debe preguntar en diferente orden.
- Se avanza hasta determinar la línea que el paciente es capaz de identificar correctamente en su totalidad.
- Luego se evalúa de igual forma el otro ojo.
- Si el paciente usa lentes se procede de igual manera con ellos.

## B. Visión cercana.

→ Se coloca la tabla a 35 cm del paciente.

→ Se utilizan los mismos procedimientos indicados para la visión lejana.

Lo normal es: 20/20.

La agudeza visual se expresa en forma de fraccionario, donde el numerador indica la distancia entre la carta y el paciente o esta distancia es siempre la misma, por lo cual el numerador siempre será 20 —pies o 6,1 m—. El denominador indica la distancia a la cual una persona con agudeza visual normal es capaz de leer los optotipos de esa línea.

### • Evaluación

→ Se pregunta al paciente el nombre del color señalado.

→ Se utilizan con más frecuencia estos dos colores primarios opuestos —verde o rojo— ya que las personas con daltonismo tienen percepción defectuosa del rojo y el verde en mayor porcentaje que el amarillo y el azul. También se puede detectar la ceguera total para los colores o acromatopsia: visión en blanco y negro.

### III par- óptico

Anatomía: Está formado por fibras eferentes del parasimpático que inervan el músculo ciliar y el constrictor de la pupila, además por fibras somáticas eferentes que inervan los siguientes músculos de la órbita: rectos interno, superior e inferior, oblicuo inferior o menor y el elevador del párpado superior.

Gran mayoría de los músculos de la órbita están inervados por el tercer par craneal motor ocular común, excepto dos músculos.

Reflejo pupilar: La vía aferente es el II par óptico, la vía eferente es el III par motor ocular común que inerva el músculo iridoconstrictor. Existen dos formas: el pupilar directo y el consensual.

### 1. Reflejo pupilar directo.

- Evaluación.

- Ubíquese si es posible en un cuarto oscuro.

- Ilumine tangencialmente la pupila derecha.

- Observe cómo se contrae la pupila: miosis.

- Luego ilumine de igual manera la pupila izquierda y observe también su miosis.

Lo normal es obtener miosis en la pupila iluminada.

### 2. Reflejo pupilar consensual.

- Evaluación.

- Coloque una mano en la línea media de la cara del paciente, sobre la nariz, para evitar que la luz estimule ambas pupilas. Así tendrá la certeza de que sólo iluminará una de ellas.

- Ilumine tangencialmente el ojo derecho y observe la reacción de la pupila del ojo izquierdo, la cual debe contraerse: miosis, sin ser estimulada en forma directa.

- Luego ilumine también en forma tangencial el ojo izquierdo y observe la reacción de la pupila derecha, la cual sin ser estimulada con luz directa, también debe presentar miosis.

Lo normal es obtener miosis en el ojo no iluminado.

Al evaluar su marcha, su manera de bajar escalas, su tono de voz, su conversación, su escucha, los movimientos de sus ojos, su gusto, su tacto, su sensibilidad, su rechazo ante estímulos dolorosos, en fin, cualquier actividad consciente o no, requiere de la integridad neurológica.

Movimientos oculares: Los movimientos oculares están a cargo de los seis músculos extrínsecos del ojo: rectos externo, interno, superior e inferior y los oblicuos superior e inferior. Cuatro de ellos inervados por el III par craneal —motor ocular común— y son descritos a continuación.

1. Músculo recto interno. Localiza la aducción: hacia adentro. Dirige medialmente el ojo en el plano horizontal.

2. Músculo recto superior. Tiene las siguientes funciones: elevación —hacia arriba—, aducción —hacia adentro— e intorsión —lo gira hacia adentro en su eje vertical.


Músculo recto inferior: Efectúa la depresión —hacia abajo—, aducción —hacia adentro— y extorsión —lo gira hacia afuera en su eje vertical.

Músculo oblicuo inferior: Produce la elevación —hacia arriba—, abducción —hacia fuera, temporalmente en el plano horizontal— y extorsión —lo gira hacia afuera en su eje vertical. Además el III par craneal inerva el músculo elevador del párpado superior, cuya función es la que su nombre indica.

- Evaluación.

— Solicite al paciente mantener su cabeza fija dirigida hacia el frente; puede ayudarlo sosteniendo su frente o su mentón.

— Indique seguir con la mirada un objeto movilizado por el examinador, el cual puede ser su propio dedo o una fuente de luz proveniente de una linterna.





#### IV par- troclear o patético

Anatomía: Se origina en un núcleo ubicado en el mesencéfalo, caudal al del III par, de allí se dirige dorsalmente hasta penetrar la duramadre y situarse en la pared lateral del seno cavernoso, luego entra a la órbita por la parte lateral de la fisura orbitaria superior y llega al músculo oblicuo superior para inervarlo.

Funciones:

- Intorsión: gira hacia adentro en su eje vertical.
- Abducción: hacia afuera.
- Depresión: hacia abajo.

Evaluación: Se realiza en conjunto con los demás músculos extrínsecos del ojo, en la forma indicada en la evaluación del III par craneal.

#### V par- trigémino:

Anatomía: Es un nervio mixto con funciones motoras y sensitivas, cuyos núcleos principales se localizan en el tercio superior de la protuberancia. Da inervación motora a los músculos masticadores y sensitiva exteroceptiva y propioceptiva a la cabeza.

Funciones. Realiza las siguientes funciones: abrir y cerrar la boca, masticar, brindar la sensibilidad corneana —vía aferente del reflejo corneano— da la sensibilidad de la piel de la cara. Proporciona además la sensibilidad de la mucosa bucal y nasal, además de la lengua, los oídos, la conjuntiva y las glándulas lacrimales.

Evaluación: Se examina desde el punto de vista motor y sensitivo.

### 1. Motora.

— Observe la cara en busca de asimetría causada por atrofia muscular o desviaciones del maxilar inferior.

— Solicite al paciente abrir y cerrar la boca, observando también si hay asimetrías o dificultad para la oclusión.

— Indique cerrar fuertemente la boca, apretando los dientes. Palpe los músculos de la masticación y evalúe su tono.

Lo normal es observar la cara simétrica; lograr una apertura y oclusión de la boca simétrica y sin dificultad; sentir los músculos de la masticación hipertónicos, duros, mientras ejercen su acción.

Dentro de las funciones sensitivas del V par está la de dar sensibilidad a la cara. Se evalúa la sensibilidad táctil, térmica y dolorosa de las tres ramas del nervio: oftálmica y maxilares superior e inferior o mandibular.

### VI par- nervio motor ocular externo o abducens

Este nervio se origina en un núcleo ubicado en el tercio inferior del puente; sale por el surco bulboprotuberancial y se dirige hacia el peñasco donde penetra la duramadre. Luego se ubica en el seno cavernoso hasta la fisura esfenoidal superior de la órbita, atraviesa el anillo de Zinn y se ramifica en el músculo recto lateral o externo. El recto externo realiza la abducción del globo ocular.

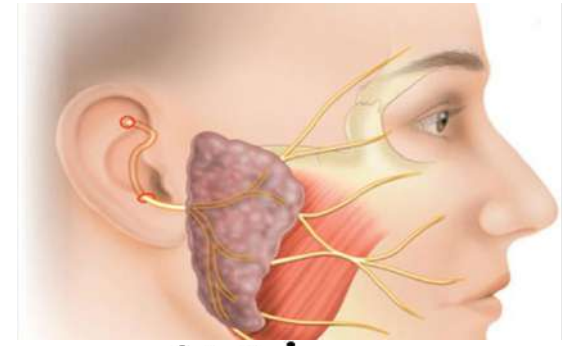
## VII par- Nervio facial.

### Funciones

Posee tres funciones: motora, sensitiva y sensorial-secretora. Encargado de la mayoría de los gestos de la cara excepto el movimiento de la mandíbula.

Como función sensorial da el gusto de los dos tercios anteriores de la lengua, además de la sensibilidad de la faringe. Por último, regula la secreción de saliva, lágrimas y produce cambios vasomotores

En la protuberancia, cerca del bulbo sus fibras se observan salir a nivel del surco bulboprotuberencial que se dirigen hacia el hueso temporal y lo penetran por el conducto auditivo interno, para salir luego por el agujero estilomastoideo.



Se evalúan de forma separada las funciones motora y sensitiva.

Motora. Solicite al paciente realizar los siguientes gestos:

Arrugue la frente o eleve las cejas

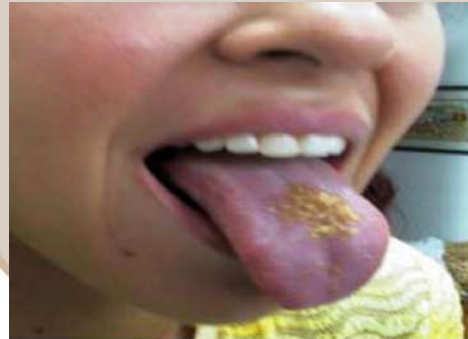Cierre los ojos fuertemente y no se los deje abrir mientras el examinador lo intenta

Ríase o muestre los dientes

• Llene la boca de aire e infle los carrillos

• 2. Sensorial.

Para evaluar el gusto de los dos tercios anteriores de la lengua se realiza el procedimiento que indicaremos



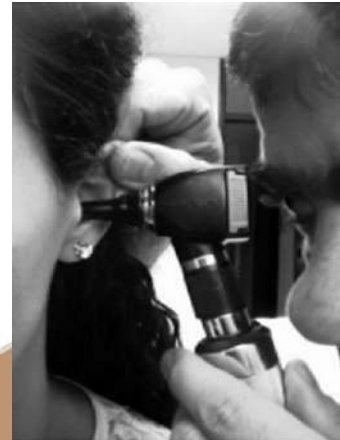

## VIII par- Nervio acústico auditivo o vestibulococlear

Este nervio realiza las funciones de audición y equilibrio; en su evaluación se efectúa primero una otoscopia y luego se examinan las ramas coclear y vestibular del nervio.

Otoscopia Antes de realizar las pruebas para evaluar la audición y el equilibrio se debe explorar el conducto auditivo externo y el oído medio.

- — Incline la cabeza del paciente hacia el hombro del lado opuesto del oído que se va a examinar.
- — Traccione el pabellón auditivo hacia arriba y atrás .



Técnica para la realización de la otoscopia

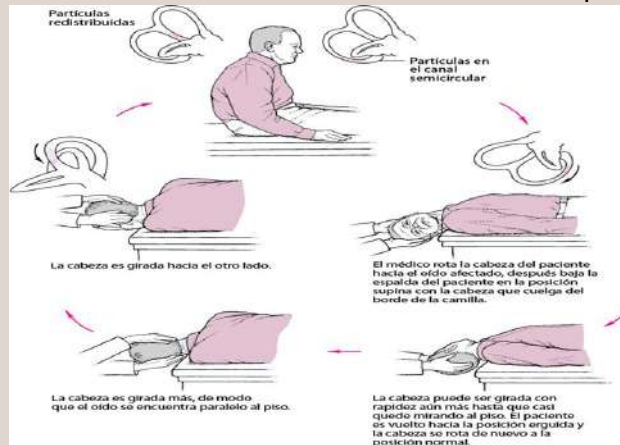
## 2. Prueba de Nylen-Barany.

- Solicite al paciente adoptar la posición de decúbito supino, con la cabeza en hiperextensión de 45° por fuera de la camilla.

Indique girar la cabeza en forma rápida hacia uno de los lados.

Observe los ojos en busca de nistagmo.

Solicite girar la cabeza hacia el lado contrario y observe de nuevo en busca del nistagmo. Normalmente no se debe presentar nistagmo. Si éste se presenta indica alteración en el equilibrio.



Rama vestibular del nervio auditivo su función es el equilibrio corporal y se evalúa por las pruebas calórica y de frío y la de Nylen-Barany.

### 1. Prueba calórica y de frío.

Solicite al paciente sentarse y colocar la cabeza en hiperextensión de 60°.

Irrigue durante veinte segundos el conducto auditivo externo con agua fría entre 0 y 10 °C.

Lo normal es producir un nistagmo horizontal con el componente lento hacia el lado irrigado y el rápido en dirección contraria, además de mareos y náuseas. Estas tres manifestaciones se deben presentar al medio minuto de la irrigación y deben persistir por uno y medio minutos.

## IX par- nervio glossofaríngeo

Es un nervio mixto que tiene función motora, sensitiva y visceral.

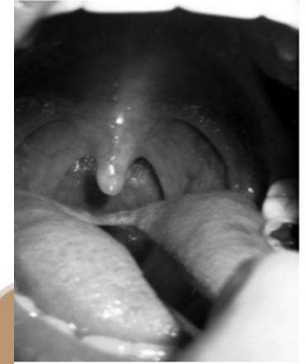Como función motora se encuentran los movimientos voluntarios de la fonación y la deglución.

Inerva los músculos estilofaríngeos, estiloglosos, glosostafilinos, vientre posterior del digástrico y el constrictor superior de la faringe.

Da la sensibilidad de la mucosa faríngea produce el reflejo nauseoso y facilita el gusto en el tercio posterior de la lengua. Por último, cumple funciones parasimpáticas: secreción de las glándulas salivares y producir reflejo carotideo.

Está formado por tres núcleos ubicados en el bulbo raquídeo:

uno motor y dos sensitivos. Sus ramas se fusionan y emergen por el agujero rasgado posterior dando origen a seis ramas: el nervio simpático de Jacobson, el estilofaríngeo, el estilogloso y las ramas carotídeas, faríngeas y amigdalares.



Evaluación del nervio glossofaríngeo. Elevación del velo del paladar

## Evaluación

A continuación se enumeran los pasos de evaluación de este nervio.

- Ofrezca al paciente algún líquido para beber.
- Solicítele abrir la boca, sacar la lengua y pronunciar la letra a
- Con un baja lenguas tóquele la parte posterior de la faringe
- Sujete con una gasa la lengua extendida por fuera de la boca y coloque en su tercio posterior sustancias con sabores fáciles de identificar, evitando la deglución y el contacto con otras áreas de la misma.
- Solicite al paciente observar carteles elaborados con los nombres de las sustancias, para que identifique el correspondiente a la evaluada y lo señale con la mano.

Lo normal es:

- Beber en forma tranquila, sin dolor y sin que se presente paso retrógrado hacia la nariz del líquido bebido.
- Los músculos de la faringe se contraen en forma simétrica.
- El paladar se mueve hacia arriba.
- Se desencadena el reflejo nauseoso o de arcada.
- Se diferencian acertadamente los sabores utilizados; dulce, amargo, salado, ácido. — Se escucha una voz de buena calidad, o sea, no ronca y no nasal. Además, sonidos guturales sin alteraciones.




## X par- vago o neumogástrico

Es un nervio mixto que cumple las siguientes funciones motoras: movimientos voluntarios de la fonación y sonidos guturales y la deglución.

funciones sensitivas

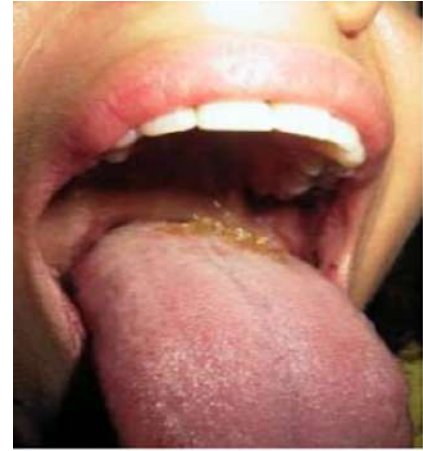sensibilidad de la parte posterior del pabellón auricular y de la parte distal del conducto auditivo externo.

tareas del sistema nervioso parasimpático: secretar enzimas digestivas, ejecutar movimientos de peristaltismo, facilitar el reflejo carotideo y la actividad involuntaria del corazón, pulmones e intestino.



## Evaluación

Se evalúa en forma simultánea con el nervio craneal glossofaríngeo al explorar la sensibilidad nasofaríngea y la función motora de la deglución. Se deben realizar todos los pasos descritos en la evaluación de dicho par.



Evaluación del nervio glossofaríngeo

## XI par- espinal

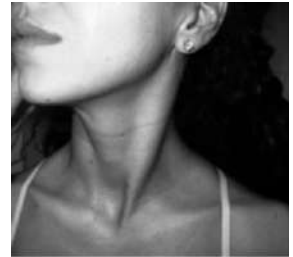Es un nervio con función netamente motora: gira la cabeza encoge los hombros y es el encargado de algunas acciones fonatorias.

Está formado por dos núcleos: uno originado en el bulbo, cuyas fibras se fusionan con el vago; y el otro, originado en la médula cervical, cuyas fibras se dirigen al músculo esternocleidomastoideo, al trapecio, a los constrictores de la laringe y a los músculos del velo del paladar.

### Evaluación

Solicite al paciente rotar lateralmente la cabeza debe ser suave e indoloros y no causar mareos ni vértigos.

1. Observe el cuello en sus partes anterior, laterales y posterior.
2. Observe si existe alineación entre la cabeza y los hombros.
3. Verifique si existe simetría en los pliegues de la piel del cuello.
4. Palpe los músculos trapecio y esternocleidomastoideo.
5. Solicite al paciente girar la cabeza hacia el lado derecho, dirigiendo el mentón hacia el hombro del mismo lado. De esta manera se evalúa la rotación derecha.
6. Luego indique realizar el mismo giro hacia la izquierda, para evaluar la rotación izquierda.



2 Evaluación de la rotación contra resistencia

7. Mientras el paciente realiza todas las acciones anteriormente descritas, usted debe aplicar una fuerza opuesta, es decir, evaluar los arcos de movimiento contra resistencia.

8. Inspeccione el contorno de los hombros.

9. Solicite al paciente elevar los hombros mientras usted aplica una fuerza de oposición.

Lo normal es:

— Al estar la cabeza erguida, observar un cuello recto.

— Perfecta alineación entre la cabeza y los hombros.

— Simetría en los pliegues de la piel del cuello.

— Palpar los músculos trapecio y esternocleidomastoideo con buen tono muscular, sin dolor ni espasmo.

— La rotación esperada es de 70°.

— Debe existir simetría en el contorno de los hombros.

— Los hombros deben elevarse simétricamente.

— La fuerza muscular para todos los arcos de movimiento descritos debe ser total contra resistencia, es decir, 5/5.

## XII par- hipogloso

Este nervio realiza las siguientes funciones motoras: movimientos de la lengua, articulación de determinados sonidos como: l, t, n y la deglución.

### Evaluación

Solicite al paciente abrir la boca y observe la lengua descansando en el suelo de la cavidad oral.

Indique sacar la lengua de la cavidad oral y mantenerla en la línea media sin moverla. Luego palpe la lengua

Ahora indique realizar los siguientes movimientos con la lengua: introducirla y sacarla de la cavidad oral, dirigirla hacia arriba intentando tocarse la punta de la nariz, hacia abajo para intentar tocar el mentón luego hacia los lados.

Solicite empujar la lengua contra la mejilla derecha, mientras usted ejerce fuerza opuesta con un dedo índice y lo mismo con la izquierda.

Escuche la conversación del paciente, poniendo especial atención en la pronunciación de los sonidos linguales: l, t, d y n.



Lo normal es:

- Encontrar la lengua simétrica, sin movimientos involuntarios, sin deformidades.
- La lengua debe permanecer en la línea media, sin desviaciones, atrofias, asimetrías, ni fasciculaciones.
- Movimientos de la lengua completos, sin limitaciones.
- Fuerza muscular de la lengua 5/5, es decir, máxima contra resistencia.
- Sonidos lingüales: l, t, d, n, sin alteración.



Empujar el carrillo con la lengua y ejercer fuerza opuesta



6.45 Movimientos de la lengua

## Reflejos

Se clasifican en osteotendinosos o profundos y en superficiales. Todos evalúan la función medular en niveles segmentarios específicos y son una respuesta motora involuntaria a un estímulo determinado.

Los reflejos se califican según el siguiente puntaje:

0 0/++ Sin respuesta. Arreflexia.

1+ +/++ Respuesta disminuida. Hiporreflexia

2+ ++/++ Respuesta normal. Normorreflexia.

3+ +++/++ Respuesta aumentada. Hiperreflexia.

4+ ++++/++ Respuesta repetida y rítmica que cesa. Clonus agotable.

5+ +++++/++ Respuesta repetida y rítmica permanente. Clonus permanente

## Reflejos osteotendinosos o profundos

### Maseteriano

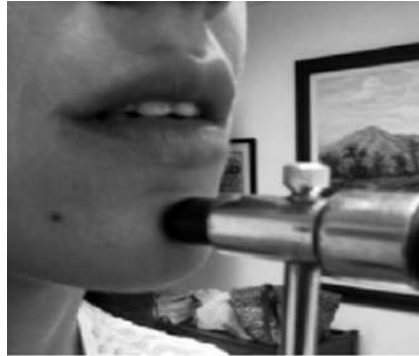Este reflejo tiene los siguientes componentes: vía aferente, V par craneal, rama supraorbitaria; centro reflexógeno, la protuberancia; y la vía eferente, el V par craneal, rama motora.

Para la evaluación se realiza lo siguiente:

Solicite al paciente mantener la boca un poco abierta.

. Percuta con el martillo de reflejos, en forma directa, sobre la mandíbula inferior.

Lo normal es obtener la elevación sutil del maxilar inferior, por contracción de los músculos insertos en él.



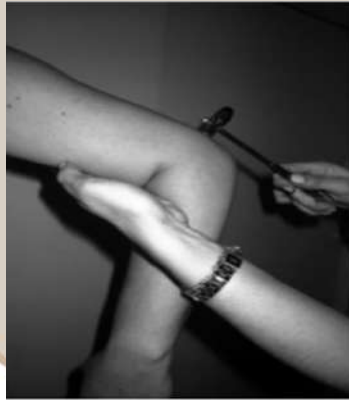Reflejo maseteriano

tricipital Examina los centros medulares C6, C7 y C8.

Para la evaluación realice lo siguiente:

1. Indique al paciente flexionar el codo 90°
2. Sostenga con su mano el brazo del paciente permitiendo que el antebrazo de él cuelgue.
3. Palpe el tendón del tríceps, ubicado en la región posterior del tercio distal del brazo, cerca al codo.
4. Golpee en forma directa el tendón con el martillo.

Lo normal es causar extensión del codo, es decir, del antebrazo sobre el brazo, por contracción del músculo tríceps.



Reflejo tricipital



Estilorradial Examina los centros medulares C5 y C6.

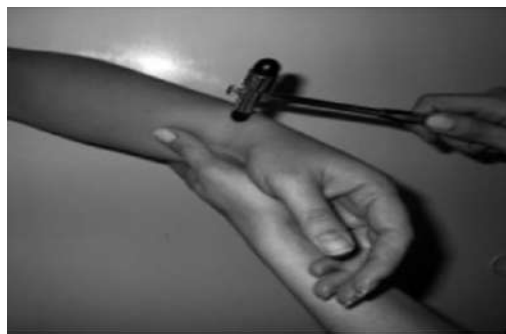Para la evaluación realice lo siguiente:

Indique al paciente flexionar el codo 45°.

Coloque el antebrazo del paciente sobre su brazo.

Golpee con el martillo la apófisis estiloides del radio.

Lo normal es causar la flexión de la articulación del codo, por contracción del músculo supinador largo.



Reflejo estilorradial

- Rotuliano o patelar Examina los centros medulares L2, L3 y L4

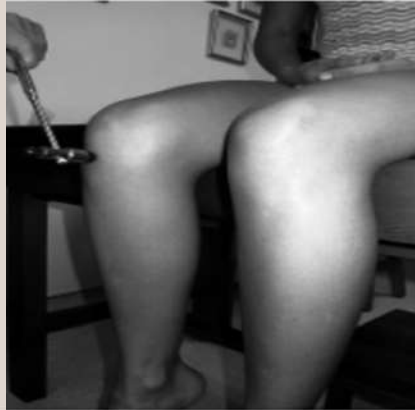Para la evaluación realice lo siguiente:

Solicite al paciente sentarse en un lugar que le permita colgar las piernas, obteniendo así la flexión a 90° de la rodilla.

Ubique el tendón del cuádriceps por debajo de la rótula.

Golpee directamente con el martillo el área descrita.

- Lo normal es obtener la extensión de la rodilla, es decir, de la pierna sobre el muslo, por contracción del músculo cuádriceps.




Reflejo rotuliano o patelar




## Sensibilidad

La sensibilidad es una de las funciones neurológicas del cuerpo humano más complejas y espectaculares en su evaluación semiológica, ya que cada parte de nuestra piel y del resto del cuerpo tiene una representación estricta y especial en la vía espinal y en la corteza cerebral.



Al evaluar la sensibilidad es preferible haber establecido una buena empatía con el paciente para poder obtener de él una correcta y fructífera información.

Existen funciones sensitivas primarias y corticales. Las primeras son el tacto, el dolor y la temperatura, que hacen a la vez parte de la sensibilidad superficial; la vibración o parestesia y la posición de las articulaciones o propiocepción, conforman la sensibilidad profunda.



**Tabla 6.1** Puntos sensitivos especificos de cada uno de los dermatomas

C2	Protuberancia occipital.
C3	Fosa supraclavicular.
C4	Cima de la unión acromioclavicular.
C5	Área lateral externa de la fosa antecubital.
C6	Dorso del dedo número uno de la mano (pulgár).
C7	Dorso del dedo número tres de la mano (medio).
C8	Dorso del dedo número cinco de la mano (meñique).
T1	Área lateral interna o medial de la fosa antecubital.
T2	Ápex de la axila.
T3	Tercer espacio intercostal.
T4	Cuarto espacio intercostal (línea que une los pezones o tetillas).
T5	Quinto espacio intercostal.
T6	Sexto espacio intercostal (a nivel de la apófisis xifoides).
T7	Séptimo espacio intercostal.
T8	Octavo espacio intercostal.
T9	Noveno espacio intercostal.
T10	Décimo espacio intercostal (a nivel del ombligo).
T11	Décimo primer espacio intercostal.
T12	Punto medio del ligamento inguinal.
L1	En medio de la distancia entre T12 y L2.
L2	En la mitad anterior del muslo.
L3	Cóndilo femoral interno.
L4	Maléolo interno.
L5	En el dorso del pie, en la tercera unión metatarso-falángica.
S1	Área lateral externa del talón.
S2	Línea media de la fosa poplítea.
S3	Tuberosidad isquial.
S4 y S5	Área perianal.