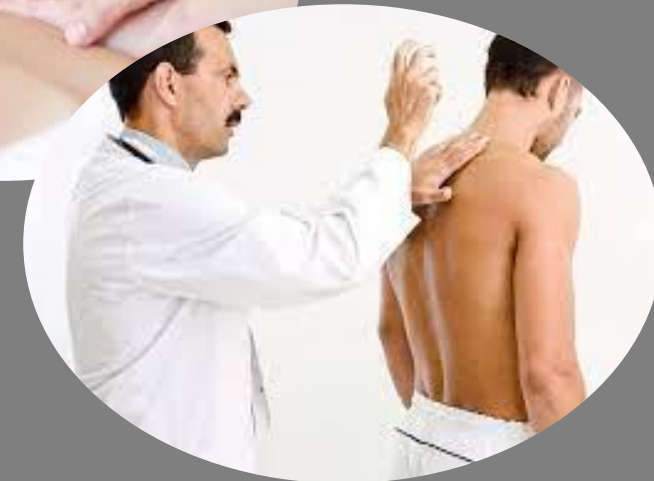
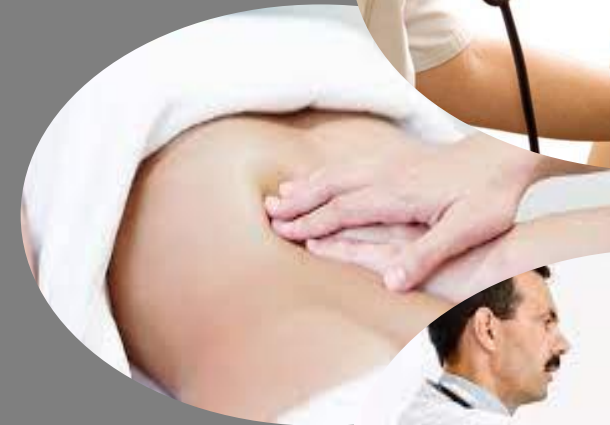
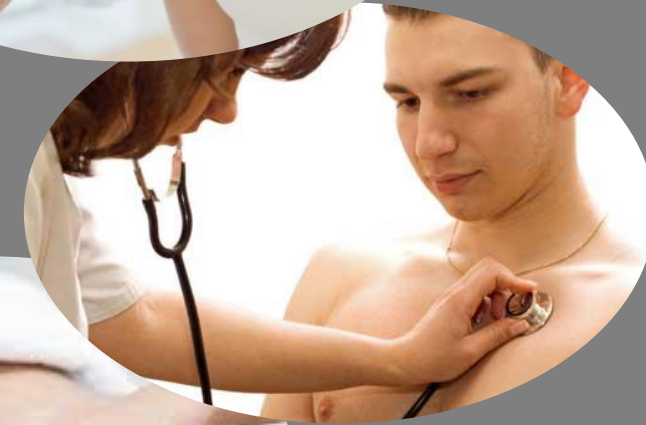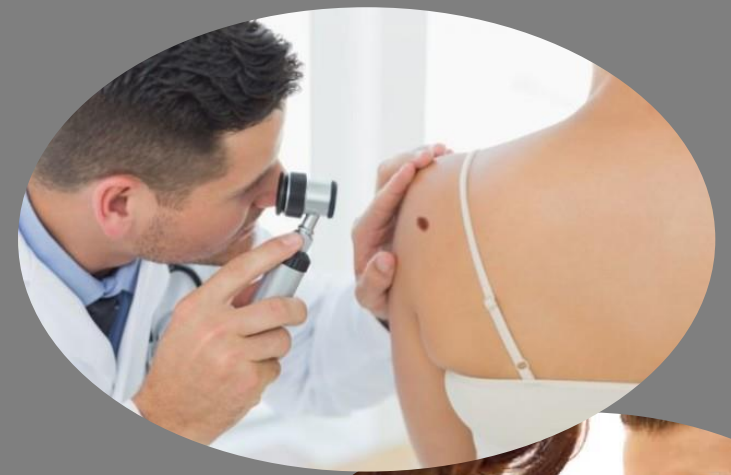# MÉTODOS SEMIOLÓGICOS DE EXPLORACIÓN

Se usan para realizar la exploración física del cuerpo humano.

Determina el estado físico de los órganos y tejidos.

El medico utiliza los sentidos de la vista, el tacto y el oído.



# INSPECCIÓN

La exploración visual o inspección empieza en el momento en que se observa al individuo ingresar al consultorio o en el lecho y continúa durante el interrogatorio y el examen físico.

Se hace por medio de la vista. La inspección debe ser sin prisa y observar críticamente.

Se debe realizar a la luz del día o con iluminación de luz blanca, el paciente debe estar en posición correcta y el médico con mirada atenta, concentrada y penetrante, mientras interactúa con el paciente.

**Los tópicos principales que deben tenerse en cuenta en la observación de un paciente son:**

- Condiciones generales.
- Edad.
- Tipo constitucional o biotipo morfológico.
- El estado general de nutrición.
- Postura-posición y actitud.
- Capacidad dinámica.
- Facies o expresión.
- El estado de conciencia y lenguaje.
- Dominancia hemisférica real.
- Peso y talla.



El arte de observar en la práctica cotidiana para el profesional del área de la salud es indispensable. Goethe resumía el arte de observar diciendo: “vemos sólo lo que conocemos”.

Resume el acto sensorial y conceptual, el primero es percibir y el segundo relaciona los estímulos sensoriales con algún conocimiento; y forma parte

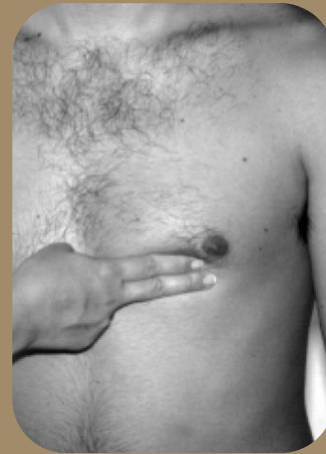# PALPACIÓN

Apreciación manual de la sensibilidad, temperatura, consistencia, forma, tamaño, situación y movimientos de la región explorada gracias a la sensibilidad táctil, térmica, al sentido de presión y a la estereognosia de las manos.

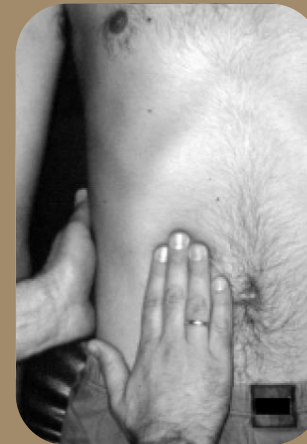La palpación comprende el uso de las manos y dedos para obtener información a través del sentido del tacto.

El sentido del tacto se apoya fundamentalmente en receptores localizados en la dermis, los tendones, el periostio y otras estructuras profundas que responden a la presión.

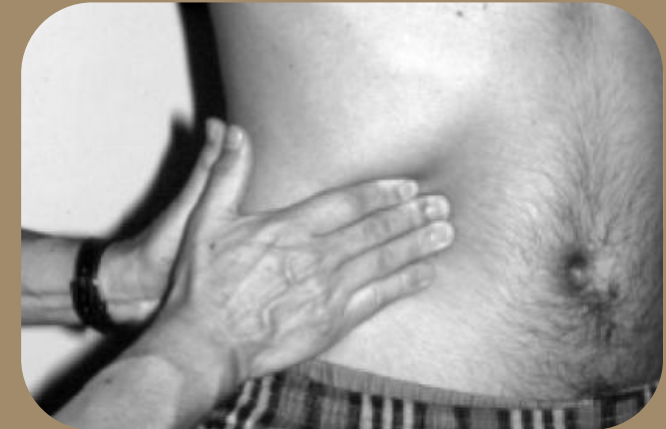## TIPOS DE PALPACIÓN



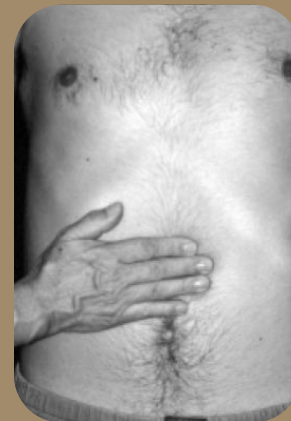Palpación unimanual



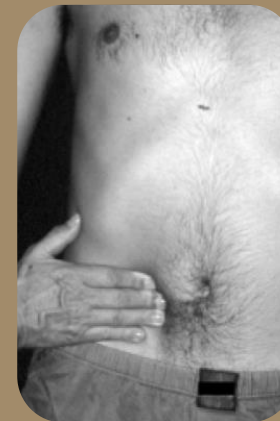Palpación bimanual



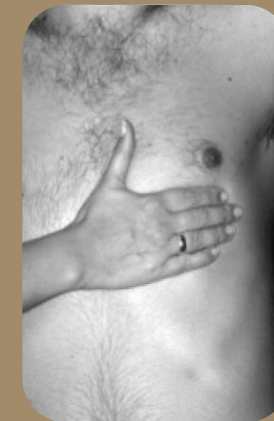Manos oponentes



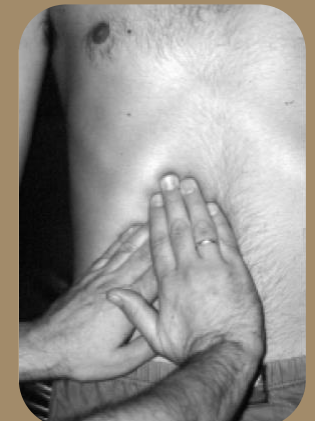
Palpación superficial



Palpación profunda



Palpación del latido cardíaco



Manos sobrepuestas

# PERCUSIÓN

Consiste en golpear determinadas áreas del cuerpo con el objeto de apreciar la variedad de sonidos producidos y determinar si el contenido es:

- Gaseoso - que contiene aire
- Denso - producido en las vísceras sólidas o una mezcla de ambos.

El uso de la percusión como método exploratorio se basa en el principio “cuando un cuerpo elástico se hace vibrar puede producir ondas sonoras”. Aplicándola a la práctica cotidiana debe tenerse en cuenta que la percusión depende:

1. De la fuerza o golpe de la percusión.
2. Del grado de elasticidad de los tejidos.
3. Del área de la vibración, ya sea

## Características de la percusión

Los sonidos de la percusión son manifestaciones de un fenómeno acústico y se expresan en términos de:

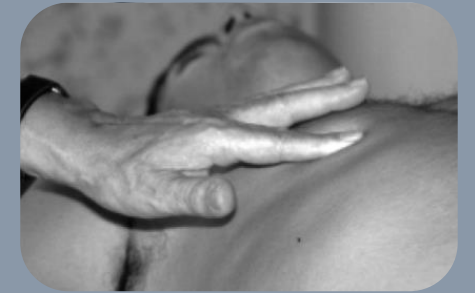- Tono
- frecuencia.
- Intensidad.
- Calidad o timbre.

## Clases de sonidos de la percusión

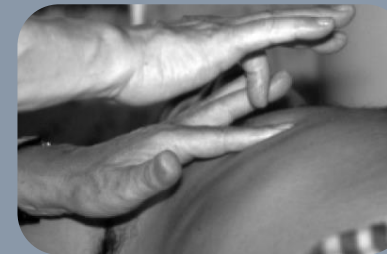- Claro pulmonar.
- Timpanismo.
- Hiperresonancia.
- Sonido mate.
- Sonido submate.

## Procedimientos para la percusión

Aplicar con fuerza, por su cara palmar, el dedo índice o medio



(índice izquierdo) y ejercer presión en la falange distal; los otros dedos permanecen ligeramente elevados de la superficie que se va a percutir.



Percutir en ángulo recto con el dedo índice o medio (plexor) derechos.

Golpear de forma ligera, seca, suave y de igual intensidad.

# AUSCULTACIÓN

En todo fenómeno acústico

## Métodos de

- ~~auscultación~~ mediata
- Auscultación mediata
- Los estetoscopios biauriculares

Es la apreciación, con el sentido del oído, de los fenómenos acústicos que se generan en el organismo, sea por:

- **Existen fenómenos que pueden escucharse:**

auscultación fetal.

- **Actividad del corazón:** auscultación cardiovascular

- **Entrada y salida de aire en el aparato respiratorio:** auscultación pulmonar

- **El tránsito en el aparato digestivo:** auscultación abdominal

Se dividen en tres categorías:

- **Tono**
- **Sonido**
- **Ruido**

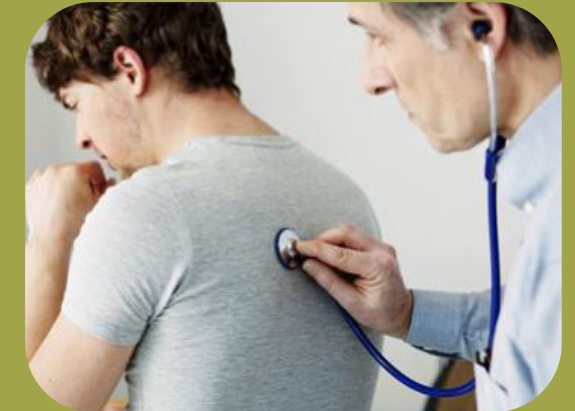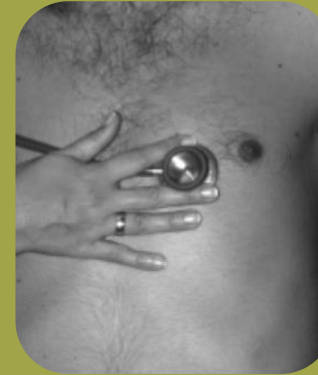Se diferencian tres condiciones fundamentales

- **Intensidad**
- **tono**
- **timbre**

Permite juzgar el estado anatómico de los bronquios y estructuras pleuropulmonares.

Expresión de los movimientos sanguíneos a través del miocardio y del aparato valvular.

Se hace preferiblemente en la fosa ilíaca derecha, a la altura de la válvula ileocecal. Los ruidos se producen por la contracción muscular intestinal y la remoción de su contenido aéreo.



La audición nos pone en relación con el medio ambiente gracias a la captación de la energía vibratoria llamada sonido, discrimina sus frecuencias y finalmente transmite la información auditiva hacia el sistema nervioso central.

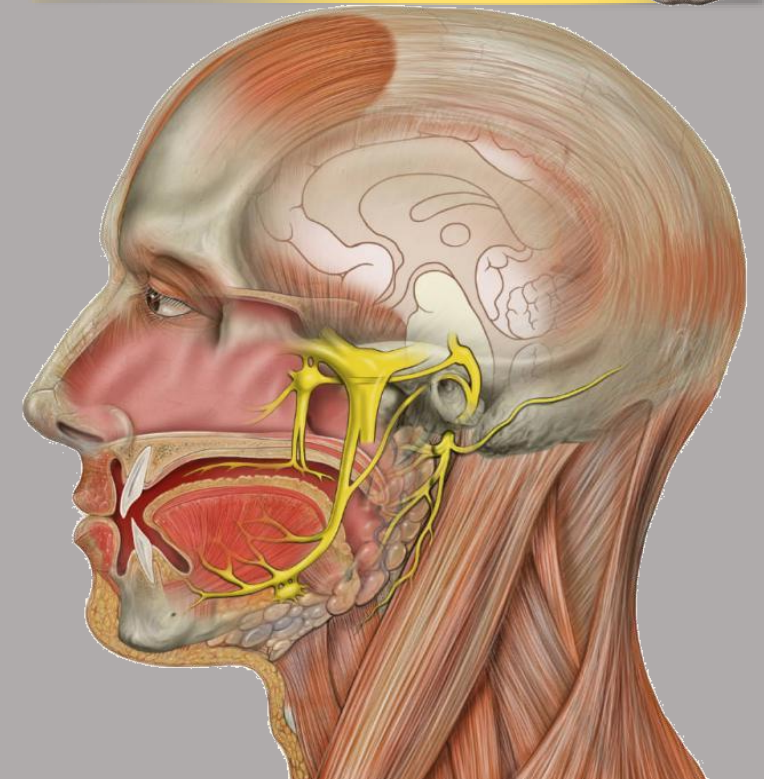
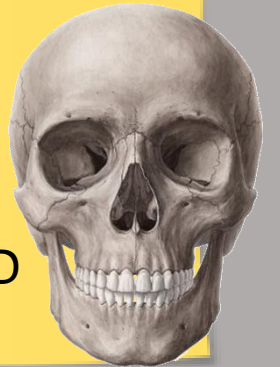# SEMIOLOGÍA DE LA CABEZA

La cabeza es el segmento superior del cuerpo humano, que está unida al tronco por el cuello. Contiene las distintas partes del encéfalo, la hipófisis y la mayoría de los órganos sensoriales.

- La altura de la cabeza, desde el vértice hasta el mentón, es de 18 a 20 cm.
- Su forma es normalmente de óvalo, con el polo mayor posterosuperior y la protuberancia occipital externa hacia atrás
- Las apófisis mastoides y pabellones auriculares se encuentran a los costados
- Hacia adelante, la pirámide nasal, la órbita
- Las prominencias malares y las mejillas sobresalen a ambos lados según la cantidad de tejido adiposo y están separadas de la región nasal y labial por los surcos nasogenianos y labiogenianos.

El cráneo, superior y posterior, está compuesto por siete huesos todos unidos por suturas:

- Frontal por delante
- Occipital por detrás
- Los parietales I - D
- Los temporales I - D
- Esfenoides



## La cara es un macizo óseo revestido de piel y mucosas

Cuenta con cavidades para los ojos, la nariz y la boca (por fusión de los huesos frontal, nasal, etmoides, lacrimal, esfenoides y los maxilares superior e inferior).

Se describen en la cara regiones que determinan el aspecto exterior y la expresión, como son:

- La orbitaria, nasal, labial, mentoniana, maseterinas y genianas
- Profundas, como las pterigomaxilares, bucal y faríngea.

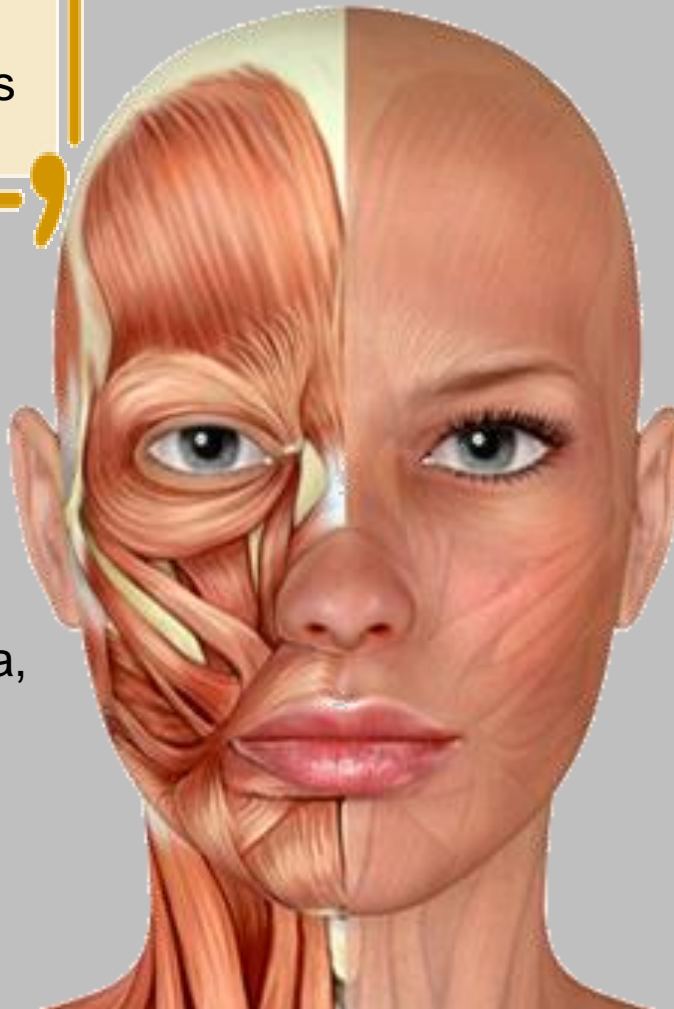Vinculadas funcionalmente con la cavidad bucal se encuentran las

## INTERROGATORIO

El principal síntoma es la cefalea. El origen es variable, a veces comienza en la propia cabeza o en las primeras vértebras cervicales y músculos de la nuca.

Puede variar en su presentación, algunas variantes de acuerdo con el origen son:

- ❖ Hipertensión arterial
- ❖ Tumores cerebrales
- ❖ Hemorragia subaracnoidea espontánea
- ❖ Meningitis
- ❖ Hipotensión endocraneana
- ❖ Oculares
- ❖ Paranasales
- ❖ Osteoartritis cervical
- ❖ Neuralgias.
- ❖ Dolor en la bóveda craneana



# EXPLORACIÓN FÍSICA DE LA CABEZA

## INSPECCIÓN

Comienza con la inspección de cráneo y cara, se evalúa el tamaño, la simetría y la posición cefálica en relación con el cuerpo y las características faciales.

- Se aprecia textura y cantidad de cabello
- Las características faciales (párpados, pestañas, hendiduras palpebrales y los pliegues nasolabiales) y la boca.
- Cambio en la facies o características no usuales como edema, rasgos gruesos, proptosis, etc.
- Observar movimientos.

## PERCUSIÓN

La técnica de percutir el cráneo es poco utilizada, sin embargo, puede ser útil en pacientes con síndrome de hipertensión endocraneana en el cual es excesiva y peculiar la resonancia de éste, cuando se aplica el oído al cráneo del paciente y simultáneamente se percute la bóveda al lado opuesto.

En la sinusitis maxilar y frontal la percusión sobre los senos es dolorosa.

## PALPACIÓN

Permite controlar ciertos datos de la inspección y el reconocimiento de algunas variantes anormales, entre ellas:

- Craneotabes, (ablandamiento de los huesos del cráneo), generalmente circunscrito, es frecuente en el raquitismo donde hay además falta de cierre de las suturas.
- Depresiones óseas, (hundimientos simples y las fracturas conminutas deprimidas).

## AUSCULTACIÓN

- Se deben auscultar los globos oculares, aplicando con suavidad la campana del estetoscopio sobre un párpado cerrado y el otro abierto. En la auscultación se buscan soplos, la principal causa es la fístula carótido-cavernosa, de origen traumático.
- La auscultación del cráneo también debe hacerse en caso de existir masas blandas en la bóveda, como cuando se presentan malformaciones arteriovenosas de los hemangiomas o cuando existen tumores benignos (por su vascularización