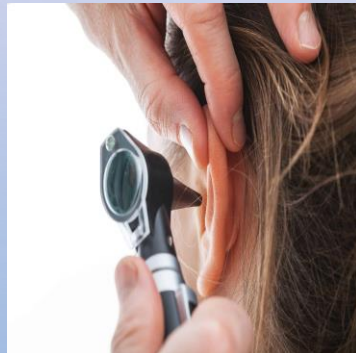


The background features a gradient from light purple at the top to light blue at the bottom. It is decorated with several realistic water droplets of various sizes, some with highlights and shadows. A faint, large, light-colored circular graphic is centered in the upper half of the image.

# **SEMIOLOGÍA DE LOS ÓRGANOS DE LOS SENTIDOS.**

- LA EXPLORACIÓN SE PUEDE REALIZAR EN CUALQUIER SITIO, SIN EMBARGO, EN EL EXAMEN DE ÓRGANOS DE LOS SENTIDOS ES MÁS FÁCIL SI SE CUENTA CON UN ESPACIO DONDE UBICAR AL PACIENTE SENTADO FRENTE AL EXAMINADOR, DE TAL MANERA QUE AMBOS QUEDEN A LA MISMA ALTURA Y CON LA FACILIDAD DE EVALUAR CON AMBAS MANOS LIBRES; LAS ÁREAS DE ESTUDIO DE LA CABEZA SON ESPACIOS PEQUEÑOS Y MUY POCO ILUMINADOS, POR LO TANTO SE DEBE CONTAR CON UNA FUENTE DE LUZ Y LOS ELEMENTOS COMO OFTALMOSCOPIO, RINOSCOPIO, OTOSCOPIO Y ESPÉCULOS APROPIADOS (ÓTICOS Y NASALES), BAJALENGUAS, GASAS, ESPEJOS DE LARINGE Y DIAPASÓN.

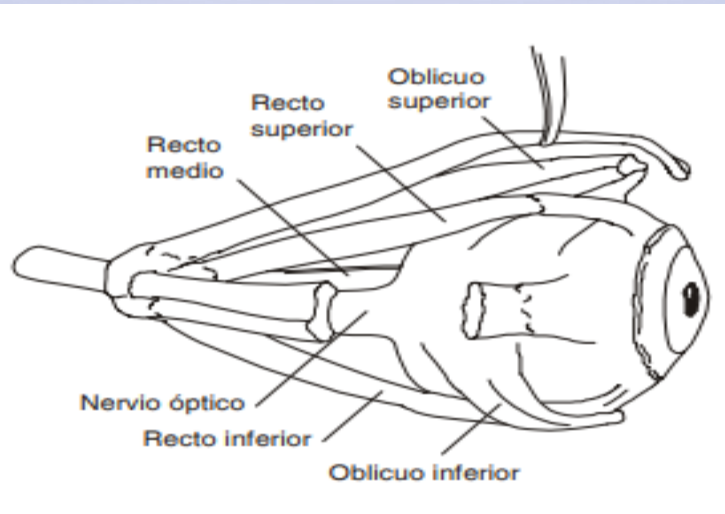


# ANATOMÍA

- LA VISIÓN ESTÁ COMPUESTA POR LOS GLOBOS OCULARES, SUS ANEXOS Y LAS VÍAS ÓPTICAS QUE SE EXTIENDEN DESDE LA CARA HASTA EL CEREBRO. LAS ÓRBITAS, SITUADAS EN LA PARTE ANTEROSUPERIOR DE LA CARA, SE RELACIONAN CON LA CAVIDAD ENDOCRANEANA, LOS SENOS PARANASALES, EL AGUJERO Y LAS HENDIDURAS POR DONDE PASA EL NERVIO ÓPTICO, LOS MÚSCULOS EXTRAOCULARES Y LAS ARTERIAS Y VENAS.

# GLOBOS OCULARES.

- LOS ANEXOS OCULARES SON LOS PÁRPADOS, LAS CEJAS, EL APARATO LAGRIMAL Y LOS MÚSCULOS EXTRAOCULARES.
- LOS PÁRPADOS —SUPERIOR E INFERIOR— PROTEGEN AL GLOBO OCULAR Y CONDUCEN LAS LÁGRIMAS; LA HENDIDURA PALPEBRAL SE ENCUENTRA LIMITADA POR LOS BORDES DE AMBOS PÁRPADOS; EN EL EXTREMO SE ENCUENTRAN LAS PESTAÑAS Y LAS GLÁNDULAS DE ZEISS, MÖLL Y MEIBOMIO. LAS CEJAS SON FORMACIONES PÍLICAS POR ENCIMA DE LOS PÁRPADOS, QUE POSEN ARCOS DE CONCAVIDAD INFERIOR. EL APARATO LAGRIMAL ESTÁ CONSTITUIDO POR LA GLÁNDULA LAGRIMAL EN EL ÁNGULO SUPERIOR Y EXTERNO DE LA ÓRBITA, LOS CANALÍCULOS, EL SACO, EL CANAL LAGRIMAL Y EL MEATO. LOS MÚSCULOS EXTRAOCULARES, ENCARGADOS DE MOVILIZAR EL GLOBO OCULAR, SON CUATRO RECTOS Y DOS OBLICUOS.



# INTERROGATORIO.

- EL INTERROGATORIO ES LA PRIMERA FUENTE DE LOS DATOS BUSCADOS EN LA EVALUACIÓN GENERAL DE LA VISIÓN; DEBE SER DESARROLLADO CLARAMENTE EN LA HISTORIA CLÍNICA, CUIDANDO DE ANOTAR LA QUEJA DEL PACIENTE EN ORDEN LÓGICO Y TEMPORAL. ENTRE LOS MOTIVOS MÁS FRECUENTES DE CONSULTA SE ENCUENTRAN: DOLOR, ALTERACIONES DE LA VISIÓN, IRRITACIÓN, PRURITO, ALTERACIONES DE LA SECRECIÓN LAGRIMAL POR IRRIGACIÓN OCULAR. TAMBIÉN ES FRECUENTE LA CONSULTA POR CEFALEA, MUCHAS VECES MANIFESTACIÓN EXTRAOCULAR DE ALTERACIONES DE ESTE SISTEMA. CUANDO LA ENFERMEDAD COMPROMETE LA FÓVEA SE PRODUCEN ALTERACIONES DE LA VISIÓN QUE LLEVAN A UNA CONSULTA RÁPIDA POR EL PACIENTE. EN EL DOLOR OCULAR, EN UNO O EN AMBOS, SI NO ES SECUNDARIO A TRAUMA, SE DEBE CONSIDERAR LA HIPERTENSIÓN CAUSADA POR OBSTRUCCIÓN AL FLUJO DEL HUMOR ACUOSO. LA IRRITACIÓN CONJUNTIVAL, A VECES DE ORIGEN ALÉRGICO, TIENE ADEMÁS MÚLTIPLES RAZONES QUE DEBEN ESCLARECERSE DESDE EL INTERROGATORIO. POR SU PARTE, LA ALTERACIÓN EN LA SECRECIÓN LAGRIMAL POR OBSTRUCCIÓN DEL CONDUCTO LAGRIMAL, MUCHAS VECES ES UN PADECIMIENTO DE TIPO CONGÉNITO Y PRODUCE INFECCIONES BACTERIANAS FRECUENTES. LA CEFALEA ES MOTIVO DE CONSULTA FRECUENTE, TIENE LOCALIZACIÓN VARIADA, MUCHAS VECES ORIGINADA EN ALTERACIONES OCULARES —APROXIMADAMENTE 25%—. CABE RECORDAR ALGUNOS TÉRMINOS QUE EN LA HISTORIA CLÍNICA DESCUBREN ALTERACIONES REFERIDAS A LOS OJOS, POR EJEMPLO: ASTENOPIA: VISTA CANSADA.

- **AMAUROSIS:** FALTA DE VISIÓN SÚBITA UNILATERAL Y RECIDIVANTE, EXPLICADA POR ESPASMOS DE LA ARTERIA CENTRAL DE LA RETINA.
- **METAMORFOPSIA:** LOS OBJETOS APARECEN DEFORMADOS. **FOTOFOBIA:** EXAGERADA SENSIBILIDAD A LA LUZ, MUCHAS VECES POR LESIONES DEL POLO ANTERIOR DEL OJO.
- **NICTOFOBIA:** VISIÓN DIFÍCIL EN EL ATARDECER, A CAUSA DE ALTERACIONES DE LOS MEDIOS REFRINGENTES DEL OJO.
- **BLEFARITIS:** INFLAMACIÓN EN LOS PÁRPADOS.
- **CONGESTIÓN CONJUNTIVAL:** CORRESPONDE AL OJO DOLOROSO EN CONJUNTIVITIS Y NO DOLOROSO EN BLEFARITIS CRÓNICA.
- **EXOFTALMOS:** PROCIDENCIA O SALIDA ANORMAL DEL OJO.
- **ESTRABISMO:** ES TODA ALTERACIÓN DEL PARELELISMO OCULAR, PUEDE DEBERSE A PARÁLISIS DE LOS MÚSCULOS EXTRAOCULARES.
- **LEUCORIA:** PUPILAS BLANCAS.
- **EPÍFORA:** ES EL LAGRIMEO CRÓNICO.
- **FOTOPSIAS:** SENSACIONES LUMINOSAS COMO CHISPAS.
- **FLOTADORES EN EL VÍTREO:** SON MANCHAS, ARAÑAS, MOSCAS, TELARAÑAS Y HEBRAS ORIGINADAS POR HEMORRAGIAS LEVES QUE FLOTAN EN EL HUMOR VÍTREO Y SON PERCIBIDAS POR EL NERVIO ÓPTICO. EL INTERROGATORIO REFERENTE AL APARATO OCULAR INCLUYE TAMBIÉN LA REVISIÓN DE SISTEMAS, ÉSTE NO TIENE DIFERENCIA EN RELACIÓN CON LA HISTORIA CLÍNICA GENERAL Y EN ELLA DEBEN ANOTARSE LOS SÍNTOMAS QUE EL PACIENTE RELATA. DEBE INTERROGARSE ACERCA DE ANTECEDENTES PERSONALES COMO TRAUMATISMO, DIABETES MELLITUS, HIPERTENSIÓN ARTERIAL, COLAGENOSIS, ENFERMEDADES CARDÍACAS, TRASTORNOS DE TIROIDES, GLAUCOMA, CATARATAS, DEFECTOS DE REFRACCIÓN Y EN LAS ENFERMEDADES NEONATALES INTERROGAR A LA MADRE SOBRE TOXOPLASMOSIS Y SÍFILIS.

# EXAMEN FÍSICO.

- PARA QUE EL EXAMEN OCULAR SEA LO MÁS COMPLETO Y ORDENADO POSIBLE, EL ORDEN QUE SE SUGIERE ES EL SIGUIENTE:
- 1. INSPECCIÓN.
- 2. MOVILIDAD OCULAR.
- 3. AGUDEZA VISUAL.
- 4. CAMPOS VISUALES.
- 5. FUNCIÓN DE MÚSCULOS EXTRAOCULARES.
- 6. EXAMEN DE LA RETINA O EXAMEN DE FONDO DE OJO.
- 7. PRESIÓN INTRAOCULAR.

- INSPECCIÓN DEBE INICIAR DE LO EXTERNO A LO INTERNO EMPEZANDO POR LA EVALUACIÓN DE LA INTEGRIDAD DE LAS ÓRBITAS, CEJAS, PÁRPADOS Y PESTAÑAS, CONTINUAR CON EL APARATO LAGRIMAL, LA CONJUNTIVA, ESCLERÓTICA, CÓRNEA, CÁMARA ANTERIOR, IRIS, PUPILA Y CRISTALINO. A CONTINUACIÓN SE DESCRIBE LA INSPECCIÓN DE LOS OJOS Y SUS ANEXOS, Y SE PRESENTAN UNA SERIE DE DEFINICIONES TÉCNICAS DE LAS ALTERACIONES OCULARES.
- MOVILIDAD OCULAR PARA EVALUAR LA MOVILIDAD SE EXPLORA EL OJO PIDIENDO AL PACIENTE QUE SIGA UN OBJETO DETERMINADO EN LAS SEIS POSICIONES CARDINALES. CADA UNA DE LAS POSICIONES EVALÚA UN MÚSCULO O UN GRUPO DE MÚSCULOS EXTRAOCULARES, ASÍ: — MIRADA ABAJO Y AFUERA O TEMPORAL. — MIRADA ARRIBA Y AFUERA. — MIRADA ABAJO Y ADENTRO —NASAL. — MIRADA ARRIBA Y ADENTRO. — MIRADA AFUERA. — MIRADA ADENTRO.
- AGUDEZA VISUAL SE EXPLORA LA VISIÓN CERCANA Y LEJANA —A 6 M— (VÉANSE FIGURAS 6.7 Y 6.8). SE ACONSEJA INICIAR EL EXAMEN POR EL OJO AFECTADO. LA RAZÓN DE ESTA SUGERENCIA ES QUE EL PACIENTE PODRÍA, EN UN MOMENTO DADO, MEMORIZAR LA IMAGEN QUE SE LE ESTÁ PIDIENDO VER. SI ÉL NO TIENE UNA QUEJA IMPORTANTE, SE RECOMIENDA INICIAR LA EVALUACIÓN POR EL OJO DERECHO INICIANDO POR LA VISIÓN LEJANA, 6 M (20 FT) Y LUEGO LA CERCANA, 33 CM —APROXIMADAMENTE 1 FT. EL ORDEN DEL EXAMEN DE AGUDEZA VISUAL ES LA EVALUACIÓN CON CARTA DE SNELLEN, CONTINÚA CON VISIÓN CUENTA DEDOS, MOVIMIENTOS DE MANO Y PERCEPCIÓN DE LA LUZ.
- CAMPOS VISUALES REPRESENTAN LOS LÍMITES DE LA VISIÓN PERIFÉRICA. SE REALIZAN CON APARATOS O SIN ELLOS, COMO EN EL CASO DE LA CAMPIMETRÍA POR CONFRONTACIÓN (VÉASE FIGURA 6.9); CON EL EXAMEN SE DETERMINAN ALTERACIONES COMO: CUADRANTANOPSIA Y HEMIANOPSIAS. COLORIMETRÍA. SE EVALÚA CON COLORES VERDE Y ROJO PRINCIPALMENTE.
- BALANCE O FUNCIÓN DE LOS MÚSCULOS EXTRACELULARES CON ESTA PRUEBA SE EVALÚA SI EL PACIENTE TIENE DESVIACIONES OCULARES, YA SEA MANIFIESTAS —HETEROTROPÍA—, LO NORMALES ORTOTROPÍA; O SI EL PACIENTE PRESENTA ESTRABISMO O DESVIACIÓN LATENTE —HETEROFORIA— LO NORMAL ES ORTOFORIA. EL EXAMEN CONSISTE EN TAPAR Y DESTAPAR EL GLOBO OCULAR Y OBSERVAR SI HAY DESVIACIÓN HACIA ALGÚN LADO. SI LA VISIÓN DEL PACIENTE ES MUY MALA SE UTILIZA LA VALORACIÓN DEL REFLEJO CORNEANO O LA RESPUESTA A LA LUZ (PRUEBA DE HIRSCHBERG).
- EXAMEN DE LA RETINA O DEL FONDO DE OJO LA OFTALMOSCOPIA ES UN EXAMEN SENCILLO QUE TIENE QUE HACERSE EN FORMA RUTINARIA, PARA LO CUAL ES NECESARIO ENTRENAMIENTO, CONOCIMIENTO Y BUENA TÉCNICA. TODO ELLO ESTÁ AL ALCANCE DE CUALQUIER ESTUDIANTE DEL ÁREA DE LA SALUD. EL USO CORRECTO DEL OFTALMOSCOPIO SE BASA EN EL CONOCIMIENTO DE SU POTENCIAL Y DE LAS LIMITACIONES. NO SOLAMENTE PUEDE GRADUARSE O ESCOGERSE EL TIPO LUZ DE ACUERDO CON LA ESTRUCTURA QUE SE ESTÁ EXAMINANDO, SINO QUE TAMBIÉN SE PUEDEN CORREGIR DEFECTOS DE REFRACCIÓN PADECIDOS POR EL EVALUADOR
- PRESIÓN INTRAOCULAR LA TONOMETRÍA DIGITAL ES UNA FORMA SUBJETIVA DE EVALUAR LA PRESIÓN INTRAOCULAR. CONSISTE EN COLOCAR EL PULPEJO DE AMBOS ÍNDICES EN EL GLOBO OCULAR, SOBRE EL PÁRPADO SUPERIOR, PIDIENDO PREVIAMENTE AL PACIENTE QUE MIRE HACIA ABAJO SIN CERRAR LOS OJOS. LA SENSACIÓN QUE TIENE EL EXPLORADOR ES EL DESPLAZAMIENTO LÍQUIDO DENTRO DEL OJO.



# NARIZ Y SENOS PARANASALES.

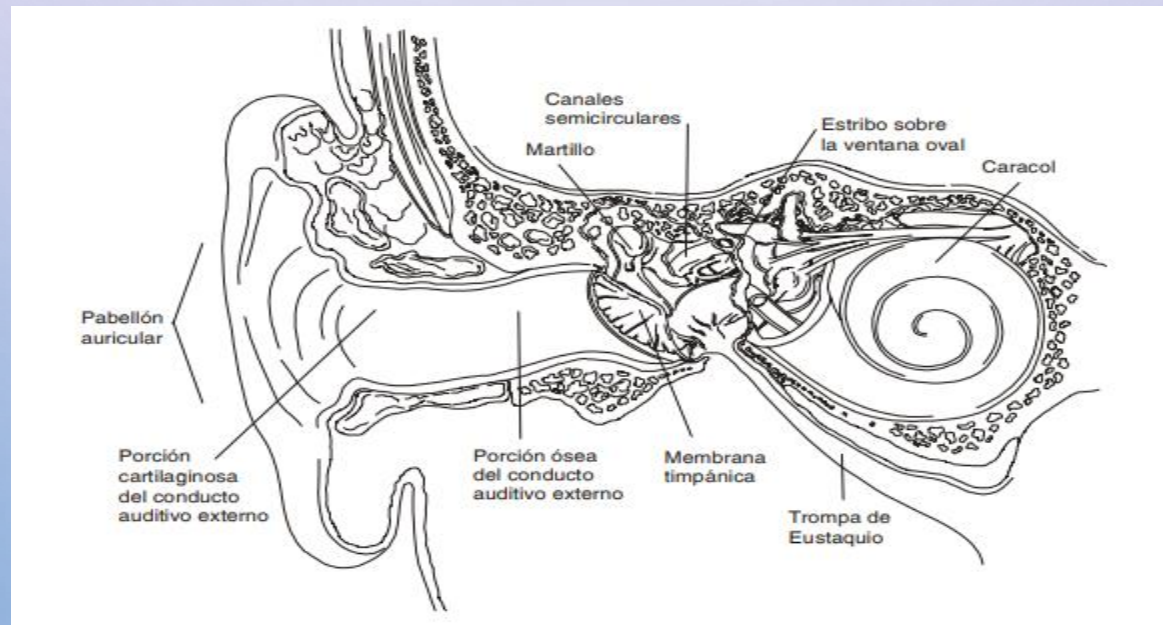
- ANATOMÍA: LA PORCIÓN SUPERIOR DE LA PARTE EXTERNA DE LA NARIZ ESTÁ FORMADA POR LOS HUESOS PROPIOS Y LA APÓFISIS FRONTAL DEL MAXILAR SUPERIOR; LA PARTE INFERIOR, MÁS GRANDE, ESTÁ FORMADA POR VARIOS CARTÍLAGOS: LOS LATERALES DE LA NARIZ, EL MAYOR Y EL MENOR DEL ALA Y EL BORDE ANTERIOR DEL CARTÍLAGO DEL TABIQUE; LA COLUMELLA, QUE SEPARA AMBOS ORIFICIOS NASALES, ESTÁ FORMADA POR EL BORDE INFERIOR DEL CARTÍLAGO DEL TABIQUE. LOS ORIFICIOS NASALES O NARINAS Y LA PUNTA DE LA NARIZ ESTÁN FORMADOS POR LOS CARTÍLAGOS MAYORES DEL ALA. LA PARTE INTERNA DE LA NARIZ ESTÁ CONSTITUIDA POR UNA CÁMARA DE ACONDICIONAMIENTO PARA EL AIRE Y ESTÁ TAPIZADA POR UNA MUCOSA GRUESA, ROJA Y HÚMEDA. EN SU INTERIOR SE ENCUENTRAN EL TABIQUE NASAL Y LOS CORNETES.

# INTERROGATORIO.

- EN EL INTERROGATORIO ES IMPORTANTE AVERIGUAR POR EL TIEMPO Y EVOLUCIÓN DE LA SINTOMATOLOGÍA, SI PADECE ALGUNA; LA CRONOLOGÍA DE LOS EVENTOS Y LA APARICIÓN DE NUEVOS SÍNTOMAS. CON FRECUENCIA SON MOTIVOS DE CONSULTA EN LOS ADULTOS LAS ALTERACIONES EN LA CAVIDAD NASAL. LOS SÍNTOMAS MÁS FRECUENTES SE MUESTRAN A CONTINUACIÓN:
- OBSTRUCCIÓN NASAL. SE PRESENTA POR DISMINUCIÓN DE LA PERMEABILIDAD DE LAS FOSAS NAALES Y PUEDE SER COMPLETA, INCOMPLETA UNILATERAL. LA OBSTRUCCIÓN NASAL COMPLETA SE PRESENTA POR CAUSAS EXÓGENAS COMO EN LA HIPERTROFIA DE ADENOIDES; O INTRANASALES POR MALFORMACIONES CONGÉNITAS O FRACTURAS NAALES.
- RINORREA. ES LA SECRECIÓN NASAL. PUEDE SER ACUOSA POR AUMENTO DE LA ACTIVIDAD GLANDULAR, SE ACOMPAÑA DE ESTORNUDO, LAGRIMEO Y PRURITO. EN OCASIONES ES DE CARACTERÍSTICAS MUCOPURULENTAS POR SINUSITIS, PRESENCIA DE CUERPO EXTRAÑO O TUMOR.
- SECRECIÓN COSTROIDE. SE DA POR ATROFIA DE LA MUCOSA NASAL O POR ESCASA ACTIVIDAD SECRETORIA; LA PRODUCCIÓN ES ESCASA, COMPACTA Y MUCHAS VECES ACOMPAÑADA DE MAL OLOR COMO EN LA OCENA.
- RINOLIQUIA. ES LA SALIDA DE LÍQUIDO CEFALORRAQUÍDEO POR LAS FOSAS NAALES. SE OBSERVA EN FRACTURAS DE LA BASE DEL CRÁNEO.
- EPISTAXIS. ES LA SALIDA DE SANGRE POR LAS FOSAS NAALES, EN LOS NIÑOS FRECUENTEMENTE SE PRODUCE POR RASCADO Y GOLPES EN LA NARIZ Y EN LAS PERSONAS DE EDAD POR COMPLICACIONES DE TRASTORNOS VASCULARES.
- DOLOR FACIAL. UNA CAUSA COMÚN ES LA SINUSITIS AGUDA, UN SÍNTOMA QUE ES BASTANTE MOLESTO QUE PUEDE SER REPRODUCIDO AL HACER DIGITOPRESIÓN O PERCUSIÓN SOBRE LA ZONA MALAR O FRONTAL (INTERORBITARIA) PUEDE SER MUY DOLOROSA LA ZONA DEL CANINO.
- OTRAS CAUSAS DE DOLOR FACIAL SON LAS NEURALGIAS DEL TRIGÉMINO Y LA MIGRAÑA. LOS TRASTORNOS OLFATORIOS PRINCIPALES SON:
- ANOSMIA. PÉRDIDA DEL OLFATO, PUEDE SER ENDONASAL POR TUMORES Y ENDOCRANEAL POR ABSCESOS.
- HIPEROSMIA. ES EL AUMENTO DE LA SENSACIÓN OLFATORIA, FRECUENTE EN EL EMBARAZO Y EN NEUROPATÍAS

# OÍDO.

- EL OÍDO SE DIVIDE EN TRES PARTES: OÍDO EXTERNO, OÍDO MEDIO Y OÍDO INTERNO (VÉASE FIGURA 9.13). EL OÍDO EXTERNO COMPRENDE EL PABELLÓN AURICULAR Y EL CONDUCTO AUDITIVO EXTERNO, SU FUNCIÓN ES CAPTAR LAS ONDAS SONORAS. EL PABELLÓN AURICULAR TIENE FORMA DE CÁLIZ O DE FETO EN POSICIÓN INVERTIDA, CORRESPONDIENDO EL LÓBULO A LA CABEZA. SE COMPONE DE PIEL, TEJIDO SUBCUTÁNEO, GRASA, MÚSCULOS RUDIMENTARIOS Y CARTÍLAGOS. LAS PARTES ANATÓMICAS QUE CONFORMAN EL PABELLÓN AURICULAR (VÉASE FIGURA 6.35) Y QUE DEBEN CONOCERSE COMO PUNTOS DE REFERENCIA SE MUESTRAN A CONTINUACIÓN: HÉLIX. ES EL BORDE DEL PABELLÓN, TIENE FORMA DE ROLLO Y MARCA EL LÍMITE EXTERNO. ANTIHÉLIX. ES LA ZONA OPUESTA A LA ANTERIOR Y SE DICE QUE TIENE FORMA DE Y. CONCHA. ES LA DEPRESIÓN CENTRAL DEL PABELLÓN. MEATO. CORRESPONDE A LA ENTRADA DEL CONDUCTO AUDITIVO EXTERNO. TRAGO. ES LA ZONA TRIANGULAR PEQUEÑA LOCALIZADA EN EL PUNTO MÁS EXTERNO DELANTE DEL MEATO AUDITIVO. LÓBULO. PARTE CARNOSA INFERIOR DEL PABELLÓN. EL CONDUCTO AUDITIVO EXTERNO ES TUBULAR, CONECTA EL AMBIENTE CON LA MEMBRANA TIMPÁNICA, TIENE APROXIMADAMENTE 25 MM DE LONGITUD Y ESTÁ CUBIERTO DE PIEL.



# INTERROGATORIO

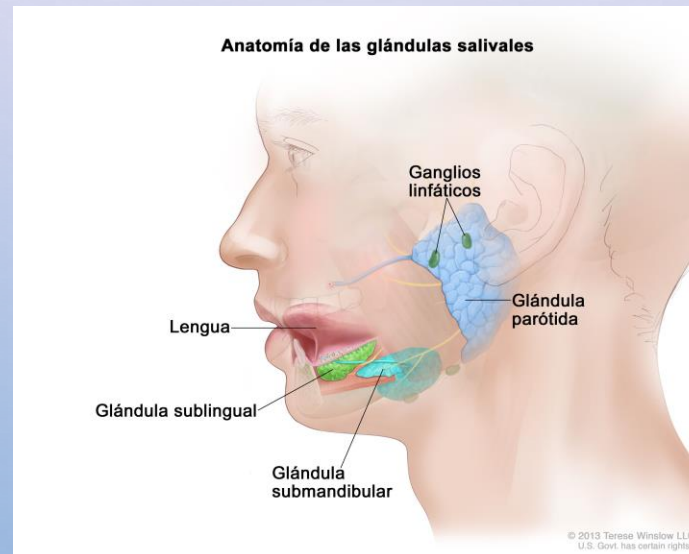- CUANDO SE HACE EL INTERROGATORIO REFERENTE AL OÍDO ES NECESARIO AVERIGUAR POR LA EDAD DEL PACIENTE, PUES ÉSTA ORIENTA A DETERMINADAS PATOLOGÍAS PROPIAS DE ALGUNOS GRUPOS ETÁREOS, POR EJEMPLO, EN LOS NIÑOS PREDOMINAN LOS PROCESOS INFLAMATORIOS DEL OÍDO EXTERNO Y DEL MEDIO. DE ACUERDO CON EL SEXO SE ENCUENTRA MAYOR INCIDENCIA COMPARATIVA DE OTOESCLEROSIS EN LAS MUJERES QUE EN LOS HOMBRES. DE ACUERDO CON LA OCUPACIÓN, LOS OFICIOS REALIZADOS POR OBREROS DE LA CONSTRUCCIÓN, QUE EXIGEN EL USO DE MARTILLOS NEUMÁTICOS Y PERFORADORAS, ASÍ COMO EMPLEADOS DE FÁBRICAS TEXTILES, GUARDAS DE TRÁNSITO Y OTROS, SE VEN EXPUESTOS A TRAUMA ACÚSTICO CRÓNICO, QUE PRODUCE LA “SORDERA PROFESIONAL”. EN CUANTO A LOS HÁBITOS DE VIDA, EL ALCOHOL Y EL TABACO FAVORECEN LAS LABERINTITIS TÓXICAS. FINALMENTE, DEBE TENERSE EN CUENTA QUE EN LOS ANTECEDENTES QUE LAS AFECCIONES RINOFARÍNGEAS SON EL PUNTO DE PARTIDA DE LESIONES EN EL OÍDO.
- LAS ALTERACIONES AUDITIVAS TIENEN UNA RELACIÓN ESTRECHA CON LAS AFECCIONES OCURRIDAS A LA MADRE DURANTE EL EMBARAZO, PARTO Y POSPARTO INMEDIATO, POR EJEMPLO, INFECCIONES COMO LA RUBÉOLA, LA TOXOPLASMOSIS Y LA SÍFILIS SON RESPONSABLES DE TRASTORNOS AUDITIVOS PARCIALES O TOTALES EN EL RECIÉN NACIDO.

# EXAMEN FÍSICO

- PARA EL EXAMEN DEL OÍDO ES NECESARIO CONTAR CON UNA FUENTE DE LUZ POTENTE, ESPÉCULOS PARA EXAMEN DE OÍDOS, OTOSCOPIO Y DIAPASÓN. SE INICIA CON EL EXAMEN DEL PABELLÓN AURICULAR, EN EL CUAL SE OBSERVA: TAMAÑO, FORMA, COLORACIÓN Y POSICIÓN. ALGUNAS ALTERACIONES EN EL TAMAÑO SON: MACROTIA, ES LA OREJA GRANDE; MICROTIA, ES LA OREJA PEQUEÑA; POLIOTIA, ES LA EXISTENCIA DE VARIAS OREJAS; ANOTIA, ES LA FALTA DEL PABELLÓN AURICULAR. ALGUNAS ALTERACIONES EN LA FORMA SON CONSIDERADAS NORMALES, PUEDEN PRESENTARSE OREJAS ALARGADAS, PEQUEÑAS, EXTENDIDAS DEL CRÁNEO O MUY CERCA DE ÉSTE. OTRAS ALTERACIONES EN LA FORMA SE HAN CORRELACIONADO CON DISFUNCIÓN RENAL O CON ANOMALÍAS CONGÉNITAS. LA COLORACIÓN PUEDE SER PÁLIDA EN LA ANEMIA O ROJA EN LA POLICITEMIA, ADEMÁS EL PABELLÓN AURICULAR ES UN PUNTO DE OBSERVACIÓN DE LA CIANOSIS.
- LOS LÓBULOS DE LAS OREJAS PUEDEN MOVERSE RÍTMICAMENTE CON LOS LATIDOS CARDÍACOS EN EL CASO DE INSUFICIENCIA AÓRTICA, ESTO ES UN HALLAZGO EXCEPCIONAL, PERO DEBE BUSCARSE. EL EXAMEN CLÍNICO CONTINÚA CON LA OBSERVACIÓN DE LA REGIÓN PERIAURICULAR, POR EJEMPLO: EN EL HÉLIX DE PACIENTES CON GOTA CRÓNICA PUEDEN APARECER NÓDULOS POR DEPÓSITO DE URATO MONOSÓDICO Y EN LA COMPRESIÓN POR LA ALMOHADA PUEDEN APARECER NÓDULOS EN EL PABELLÓN, Y EN ESTA REGIÓN APARECE UNA EMINENCIA CONOCIDA CON EL NOMBRE DE TUBÉRCULO DE DARWIN, SIN SIGNIFICADO ESPECIAL; EN OCASIONES SE PUEDEN APRECIAR ADENOPATÍAS PREAURICULARES Y RETROAURICULARES.
- EN LA CABEZA DEL EXAMINADO DEL LADO OPUESTO DEL OÍDO A EXAMINAR Y SE TRACCIONA EL PABELLÓN HACIA ARRIBA Y ATRÁS — ADULTOS—, EN NIÑOS HACIA ATRÁS Y EL TRAGO HACIA ADELANTE. SE VISUALIZA EL CONDUCTO Y LA MEMBRANA TIMPÁNICA EN LA CUAL HAY QUE DISTINGUIR EL: UMBO, LA APÓFISIS LARGA DEL MARTILLO, EL CONO LUMINOSO Y LA INTEGRIDAD DE LA MEMBRANA TIMPÁNICA. CUANDO EL TÍMPANO ESTÁ INFLAMADO PIERDE SU COLOR GRIS PERLA Y SE TORNA ERITEMATOSO, ES POSIBLE OBSERVAR SECRECIONES PURULENTAS EN ESOS CASOS. EL NISTAGMO SE DEFINE COMO UN MOVIMIENTO OCULAR INVOLUNTARIO QUE SE PRESENTA EN LA MIRADA LATERAL EXTREMA, SE IDENTIFICA POR LA FASE RÁPIDA Y ES EL SIGNO OCULAR MÁS COMÚN EN PERSONAS CON TRASTORNOS VESTIBULARES. PARA LA EXPLORACIÓN DE LA TROMPA AUDITIVA Y PARA DETERMINAR LA EFICIENCIA DE LA VENTILACIÓN DEL OÍDO SE HACEN LAS PRUEBAS DE TOYNBEE, LA MANIOBRA DE POLITZER Y LA MANIOBRA DE VALSALVA.

# BOCA Y GLÁNDULAS SALIVALES

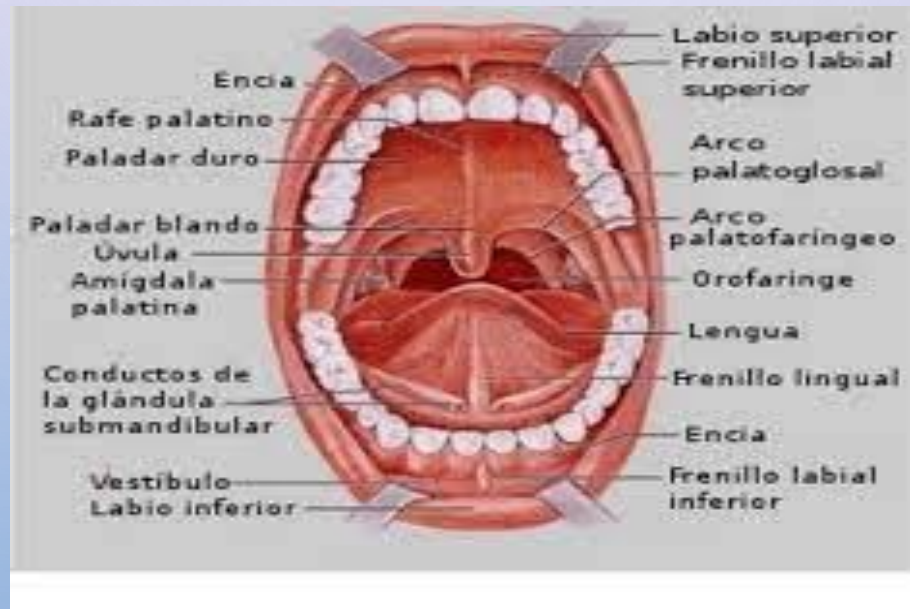
- LA BOCA ES UNA CAVIDAD VIRTUAL, TAPIZADA POR UNA MUCOSA DENTRO DE LA CUAL SE HALLAN LA LENGUA, EL APARATO MASTICATORIO Y LA DESEMBOCADURA DE LOS CONDUCTOS EXCRETORES DE LAS GLÁNDULAS SALIVALES (VÉASE FIGURA 5.1). ES EN LA BOCA EN DONDE SE FORMA EL BOLO ALIMENTARIO Y EN DONDE SE EJECUTAN LOS ACTOS PRELIMINARES DE LA DIGESTIÓN. EN LAS ALTERACIONES DE LA CAVIDAD ORAL LOS SÍNTOMAS SON MUCHOS Y VARIADOS, ORIGINADOS PRIMARIAMENTE EN LA BOCA; AUNQUE OTROS SÍNTOMAS ORALES PUEDEN SER MANIFESTACIÓN DE ENFERMEDADES SISTÉMICAS, POR EJEMPLO UNA ULCERACIÓN EN LA BOCA PUEDE SER LA PRIMERA MANIFESTACIÓN DE UNA ENFERMEDAD GENERAL COMO LA LEUCEMIA. EL EXAMEN CLÍNICO Y LA VALORACIÓN AMPLIA CON ESAS CONSIDERACIONES ES FUNDAMENTAL PARA OBTENER ÉXITO EN LA DETERMINACIÓN DEL ORIGEN DE UNA QUEJA EN SALUD. EL EXAMEN REQUIERE DEL EVALUADOR ORDEN, CONOCIMIENTOS TEÓRICOS, CURIOSIDAD CIENTÍFICA, ORGANIZACIÓN Y METODOLOGÍA EN LA EXPLORACIÓN FÍSICA DE LA BOCA, CON LO CUAL PUEDE SER CAPAZ DE VALORAR CORRECTAMENTE LA SEMIOLOGÍA DE LA BOCA Y DE LAS GLÁNDULAS SALIVALES.



# ANATOMÍA Y FISIOLOGÍA

- EN LA CAVIDAD BUCAL U ORAL SE DISTINGUE UNA PARTE EXTERNA, EL VESTÍBULO Y UNA INTERNA O CAVIDAD BUCAL PROPIAMENTE DICHA EL VESTÍBULO ES LA HENDIDURA COMPRENDIDA ENTRE LOS LABIOS Y LAS MEJILLAS POR FUERA Y LOS DIENTES Y ENCÍAS INTERNAMENTE. EL CONDUCTO PAROTÍDEO SE ABRE EN EL VESTÍBULO CERCA DEL SEGUNDO MOLAR SUPERIOR. LA CAVIDAD BUCAL ESTÁ LIMITADA POR DELANTE Y A CADA LADO POR LOS ARCOS ALVEOLARES, LOS DIENTES Y LAS ENCÍAS, Y POR DETRÁS CON LA OROFARINGE. EL TECHO DE LA CAVIDAD BUCAL ES EL PALADAR Y EL SUELO ES LA LENGUA. LOS LABIOS SON DOS PLIEGUES MUSCULOFIBROSOS, DETERMINAN LA FORMA Y EL TAMAÑO DE LA BOCA, ESTÁN RECUBIERTOS DE PIEL Y CONSTITUIDOS POR LOS MÚSCULOS ORBICULARES TAPIZADOS DE MUCOSA; SON ÓRGANOS DE PRENSIÓN PARA LA ALIMENTACIÓN Y OCLUYEN LA BOCA DURANTE LA MASTICACIÓN. LAS MEJILLAS POR SU PARTE CONTIENEN EL MÚSCULO BUCINADOR Y LAS GLÁNDULAS BUCALES.
- EL PALADAR CONSTITUYE EL TECHO DE LA BOCA, ES ARQUEADO, DURO EN LOS DOS TERCIOS ANTERIORES Y BLANDO EN EL TERCIO POSTERIOR. EL BORDE LIBRE DEL PALADAR BLANDO PRESENTA EN EL PLANO MEDIO LA ÚVULA. TODOS LOS MÚSCULOS DEL PALADAR BLANDO SON INERVADOS POR EL PLEXO FARÍNGEO PROVENIENTE DEL NERVIO ESPINAL. LA LENGUA ES UN ÓRGANO MUSCULAR SITUADO EN EL SUELO DE LA BOCA, SE DISTINGUE EN ELLA EL VÉRTICE, EL DORSO, LA CARA INFERIOR, SUS BORDES ROMOS Y LA RAÍZ. ESTÁ CONSTITUIDA POR CUATRO TIPOS DE PAPILAS LINGUALES QUE SON PROMINENCIAS DEL CORION EN LA MUCOSA, SON: FILIFORMES, FUNGIFORMES, CIRCUNVALADAS Y FOLIADAS, CADA UNA DE ELLAS CON FUNCIÓN ESPECIALIZADA GUSTATIVA DIFERENTE.

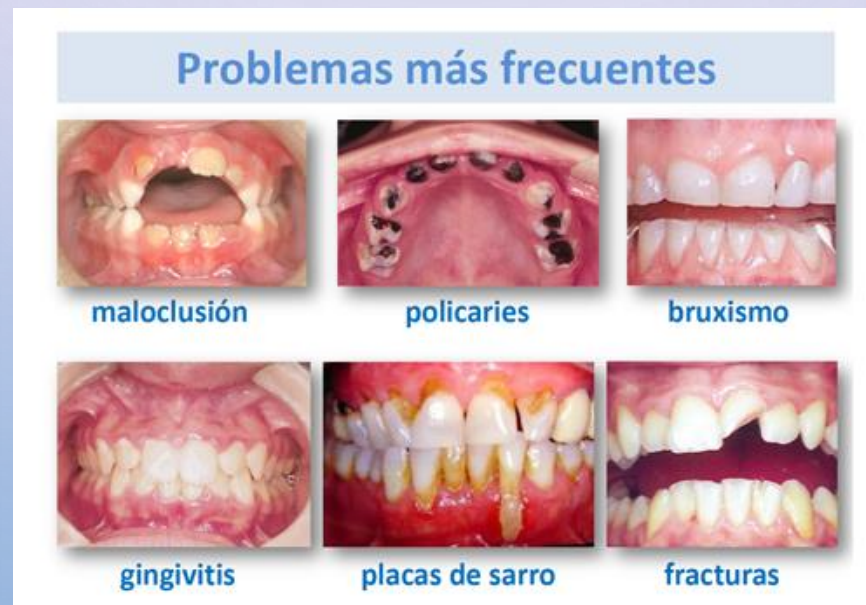- EN LA LENGUA RESIDE EL SENTIDO DEL GUSTO; SE PERCIBEN LOS SABORES: DULCE, AMARGO, SALADO Y ÁCIDO. LOS MÚSCULOS INTRÍNSECOS CONFORMAN LA LENGUA Y ESTÁN DISPUESTOS EN VARIOS PLANOS. CON EXCEPCIÓN DEL PALATOGLOSO, SON INERVADOS POR EL NERVIPO HIPOGLOSO. LA IRRIGACIÓN PRINCIPAL LA PROVEE LA ARTERIA LINGUAL Y LA INERVACIÓN EL NERVIPO LINGUAL —V PAR—, POR LA CUERDA DEL TÍMPANO — VII PAR— EN LOS DOS TERCIOS ANTERIORES Y POR EL NERVIPO GLOsofaríngeo EN EL TERCIO POSTERIOR. LOS DIENTES SON ÓRGANOS DE PRENSIÓN, SECCIÓN Y TRITURACIÓN DE LOS ALIMENTOS. SE CLASIFICAN EN INCISIVOS, CANINOS, PREMOLARES Y MOLARES. LOS PRIMITIVOS O DECIDUOS APARECEN ENTRE LOS 6 A 30 MESES DE EDAD Y SON VEINTE, CINCO EN CADA CUADRANTE. LOS DIENTES PERMANENTES INICIAN SU APARICIÓN HACIA LOS SEIS AÑOS, SON 32, OCHO EN CADA CUADRANTE. VINCULADAS FUNCIONALMENTE CON LA CAVIDAD BUCAL SE ENCUENTRAN LAS GLÁNDULAS SALIVALES QUE SON ESTRUCTURAS MUY PEQUEÑAS DISEMINADAS EN EL ESPESOR DE LA MUCOSA O POR DEBAJO DE ELLA, EN LOS LABIOS Y MEJILLAS, ADEMÁS DE OTRAS MÁS GRANDES Y ESPECIALIZADAS COMO LA PARÓTIDA Y LA GLÁNDULA SUBMAXILAR.
- LA PARÓTIDA TIENE FORMA TRIANGULAR, ESTÁ SITUADA EN LA CELDA PAROTÍDEA POR DETRÁS DE LA RAMA ASCENDENTE DEL MAXILAR INFERIOR Y SU CONDUCTO DE EXCRECIÓN ES EL CONDUCTO DE STENON QUE DESEMBOCA FRENTE AL SEGUNDO MOLAR SUPERIOR; PRODUCE SALIVA FLUIDA, CON FUNCIONES DE LUBRICACIÓN, LAVADO DE LA CAVIDAD ORAL, ACTIVIDAD ANTIMICROBIANA Y SUMINISTRO DE FACTORES DE MADURACIÓN DE LOS DIENTES. LA GLÁNDULA SUBMAXILAR SE ENCUENTRA EN LA FOSA SUBMAXILAR Y SU CONDUCTO DE EXCRECIÓN ES EL CONDUCTO DE WARTON, QUE DESEMBOCA EN LA PLICA SUBLINGUAL, POSEE SECRECIÓN SEROSA Y MUCOSA.





# INTERROGATORIO.

- EL INTERROGATORIO BIEN CONDUCTIDO ILUSTRAS SOBRE MUCHOS ASPECTOS. ES NECESARIO TENER EN CONSIDERACIÓN LOS SIGUIENTES ASPECTOS. LOS RECIÉN NACIDOS PREMATUROS CON FRECUENCIA TIENEN RETARDO EN LA ERUPCIÓN DENTARIA. DE ACUERDO CON LA INCIDENCIA, LOS TUMORES MALIGNOS SON MÁS FRECUENTES EN EL HOMBRE MIENTRAS QUE EN LA MUJER ES LA ESTOMATITIS, ESPECIALMENTE DURANTE LA MENOPAUSIA. LA QUERATITIS ACTÍNICA —POR EXPOSICIÓN PROLONGADA A LA LUZ SOLAR—, ES FRECUENTE EN LABRIEGOS O TRABAJADORES DEL CAMPO Y PESCADORES. ES FACTIBLE QUE LA ESTOMATITIS, SE PRESENTE EN PERSONAS QUE POR RAZÓN DE SU OFICIO MANIPULAN METALES PESADOS TALES COMO MERCURIO, PLOMO Y ASBESTO. EN MODISTAS Y ZAPATEROS PUEDE PRESENTARSE LESIÓN DE LA PULPA DENTARIA, POR EL MAL HÁBITO DE SUJETAR LAS AGUJAS O LOS CLAVOS CON LOS DIENTES.
- LA MALA HIGIENE BUCAL PRODUCE DEPÓSITOS DE SARRO QUE ORIGINA CARIES. LOS COSMÉTICOS FAVORECEN LAS QUEILITIS, AL IGUAL QUE EL TABACO ES RESPONSABLE DIRECTO E INDIRECTO DE CÁNCER DE LABIO Y PISO DE BOCA. ES DE SUMO INTERÉS EN LA HISTORIA CLÍNICA CONOCER LA HISTORIA DE PATOLOGÍAS ANTERIORES POR EJEMPLO EN LA INFANCIA, HISTORIA DE RAQUITISMO O DE SÍFILIS, TRAUMAS O ALTERACIONES NASALES PREVIAS. AL REALIZAR LA HISTORIA DE CUALQUIER PACIENTE CON PATOLOGÍA REFERIDA A LA CAVIDAD ORAL LOS SÍNTOMAS MÁS FRECUENTES SON DOLOR DENTARIO POR LESIONES EN LA CORONA O EN LA PULPA, CARIES Y TRAUMAS ENTRE OTROS



# EXAMEN FÍSICO.

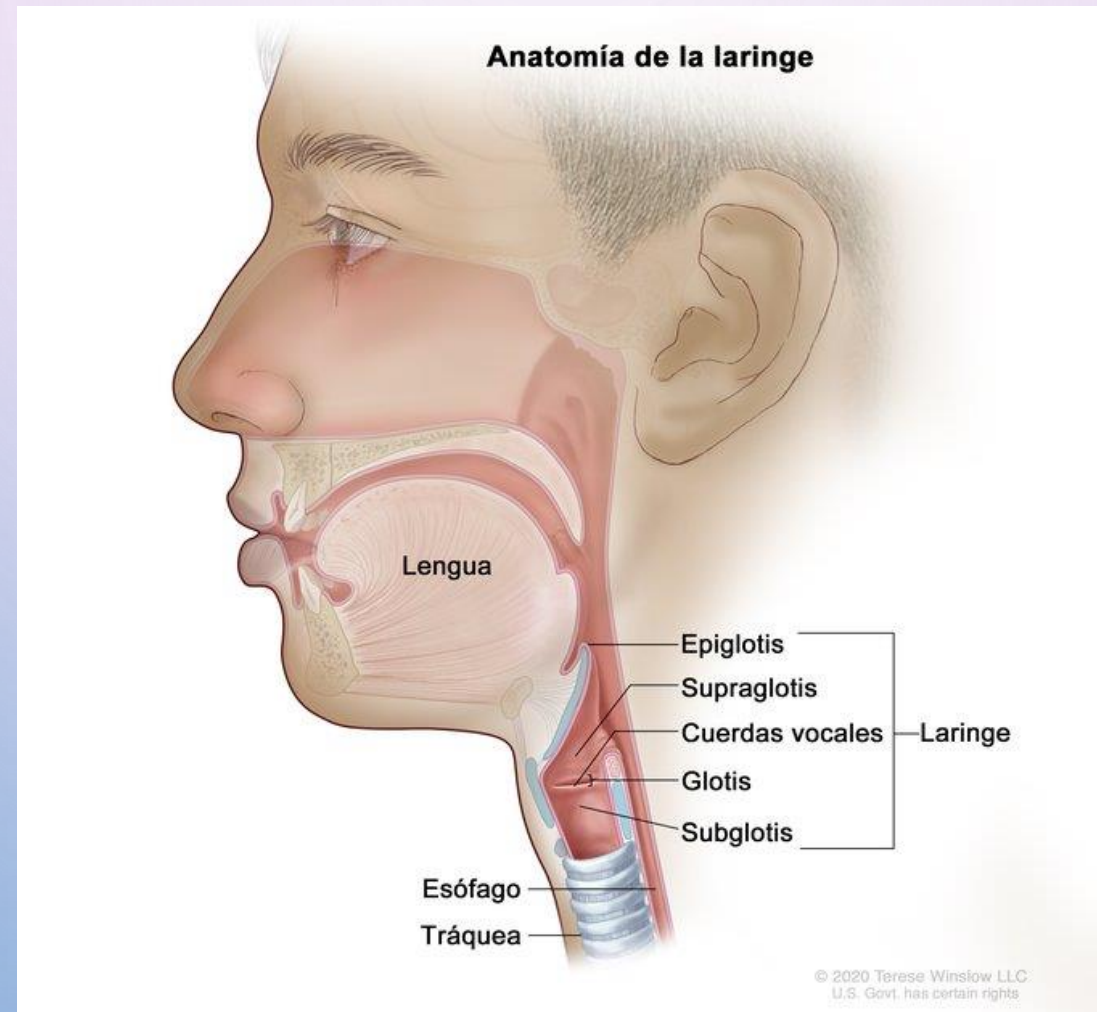
- SE UTILIZA LA INSPECCIÓN Y LA PALPACIÓN. EL EXAMEN SE REALIZA EN UNA SILLA O TABURETE; SI EL PACIENTE GUARDA CAMA, EL MÉDICO SE SITÚA A LA DERECHA Y REGULA CON ALMOHADAS LA POSICIÓN DE LA CABEZA. LA MEJOR ILUMINACIÓN ES LA NATURAL PORQUE PERMITE DISTINGUIR BIEN EL COLOR DE LOS DIENTES Y DE LAS MUCOSAS, EN SU DEFECTO PUEDE UTILIZARSE UNA LÁMPARA DE BOLSILLO. LOS NIÑOS SE EXAMINAN EN EL REGAZO DE LA MADRE EL EXAMEN DEBE COMENZAR SIEMPRE POR LA CARA Y POR EL CUELLO, LUEGO SE EXAMINA LA BOCA, PRIMERO CERRADA Y DE AFUERA HACIA ADENTRO; SE OBSERVAN CON ATENCIÓN LOS LABIOS, LA MUCOSA YUGAL, LA LENGUA, LOS DIENTES, LAS ENCÍAS, EL PALADAR BLANDO Y DURO Y SE TERMINA CON LAS GLÁNDULAS SALIVALES. EL EXAMEN FÍSICO DE LA BOCA DEBE HACERSE USANDO GUANTES, POR SEGURIDAD E HIGIENE DEL EXPLORADOR. LA INSPECCIÓN EXTERNA DE ADELANTE HACIA ATRÁS, PERMITIRÁ RECONOCER ASIMETRÍAS LABIALES, NEOFORMACIONES O ULCERACIONES DE LA PIEL DE LOS LABIOS. DEBE TAMBIÉN EVALUARSE LA MOVILIDAD DEL MAXILAR INFERIOR, COLOCANDO EL DEDO ÍNDICE DELANTE DEL TRAGO DE AMBAS OREJAS, SE HACE PRESIÓN EN EL ESPACIO ARTICULAR MIENTRAS EL PACIENTE ABRE Y CIERRA LA BOCA, SE BUSCA MOVILIDAD, SENSIBILIDAD O ASIMETRÍA. SE OBSERVA EL TAMAÑO DE LA BOCA Y SE DESCRIBEN LOS HALLAZGOS. A CONTINUACIÓN SE DEFINEN ALGUNOS.
- MACROSTOMIA. ES EL TAMAÑO EXCESIVO DE LA BOCA, SE VE EN ANOMALÍAS CONGÉNITAS. MICROSTOMIA. ES EL TAMAÑO PEQUEÑO DE LA BOCA, SE VE EN LA ESCLERODERMIA —ESCLEROSIS DEL COLÁGENO— Y SE DESCRIBE COMO “BOCA DE PESCADO”. LOS LABIOS SE EXPLORAN PINZANDO SU BORDE LIBRE CON LOS DEDOS ÍNDICE Y PULGAR Y SE INVIERTEN HACIA ARRIBA O HACIA ABAJO, SEGÚN SE TRATE DEL LABIO; EN ELLOS SE ESTUDIAN LA HENDIDURA BUCAL, SU COLOR, TEXTURA, HIDRATACIÓN, SEQUEDAD, ESTADO DE LA PIEL, GRIETAS Y TUMORACIONES. SU MUCOSA ES HÚMEDA Y TERSA. LOS LABIOS SON MÁS O MENOS GRUESOS Y EVERTIDOS DE ACUERDO CON EL GRUPO ÉTNICO. LAS ALTERACIONES SE DENOMINAN COMO SIGUE. MACROQUEILIA. CUANDO LOS LABIOS SON GRANDES, SE VEN EN HIPOTIROIDEOS Y EN LA ACROMEGALIA, TAMBIÉN EN ALGUNAS RAZAS COMO LA NEGRA ES UN HALLAZGO NORMAL. PROQUEILIA. EL LABIO SUPERIOR CUBRE EL LABIO INFERIOR. RETROQUEILIA. SON LOS LABIOS DIRIGIDOS HACIA ATRÁS. LABIO HENDIDO. SE PRESENTA COMO UNA HENDIDURA DEL BORDE LIBRE, ES UN DEFECTO FORMATIVO QUE SE CORRIJE QUIRÚRGICAMENTE EN FORMA TEMPRANA. QUEILOPALATOSQUISIS (VÉASE FIGURA 9.17). ES LA FISURA CONGÉNITA ALVEOLAR O ALVEOLOPALATINA DEL LABIO SUPERIOR QUE HACE DIFÍCIL LA DEGLUCIÓN.

- A CONTINUACIÓN, CON LA BOCA ABIERTA SE RETRAE EL LABIO Y LAS MEJILLAS CON UN DEPRESOR —BAJALENGUAS— PARA EXAMINAR LAS ENCÍAS. EL COLOR ROJO PÁLIDO ES NORMAL, CON UN TONO MÁS ACENTUADO EN LOS SURCOS GINGIVOLABIALES Y QUE EN CONDICIONES PATOLÓGICAS SE HACE MÁS INTENSO, COMO ES EL CASO DE LOS ESTADOS INFLAMATORIOS —GINGIVITIS—. ALGUNAS VECES SE OBSERVA UN ENANTEMA QUE ES LA ERUPCIÓN GENERALIZADA QUE APARECE SOBRE MUCOSAS, POR EJEMPLO, EN LA ESCARLATINA Y EN EL SARAMPIÓN. POR SU PARTE, EL EXANTEMA ES LA ERUPCIÓN CUTÁNEA QUE SE VE EN EL SARAMPIÓN. SE CONTINÚA CON LA REVISIÓN DEL PACIENTE; CON LA BOCA ABIERTA SE OBSERVA EL DORSO DE LA LENGUA, EL PALADAR BLANDO Y DURO, EL VELO DEL PALADAR, LOS PILARES ANTERIORES, LA PARED POSTERIOR DE LA FARINGE, LAS ENCÍAS Y LOS DIENTES. LA LENGUA SE EXAMINA PRIMERO EN REPOSO Y DESPUÉS CUANDO SE PROYECTA HACIA AFUERA. EN REPOSO ES APLANADA Y DE UN TAMAÑO PROPORCIONADO AL DEL SUELO DE LA BOCA. LUEGO SE INVITA AL SUJETO QUE LA PROYECTE HACIA AFUERA, NORMALMENTE LO HACE SIN TITUBEO Y SIN DESVIARSE DE LA LÍNEA MEDIA.
- LA LENGUA NORMAL ES HÚMEDA Y TIENE COLOR ROJO OSCURO POR SU IRRIGACIÓN SANGUÍNEA, LA HUMEDAD PUEDE ESTAR DISMINUIDA POR LA RESPIRACIÓN BUCAL; EL ASPECTO Y EL COLOR DE LA LENGUA EN AYUNAS ES GRISÁCEO O AMARILLENTO POR DESCAMACIÓN DEL EPITELIO, ESTA COLORACIÓN DESAPARECE AL MASTICAR SÓLIDOS. LA SABURRA ES LA COLORACIÓN BLANQUECINA DEPOSITADA EN EL DORSO DE LA LENGUA FÁCILMENTE REMOVIBLE, ES EL RESULTADO DE DESCAMACIÓN O DETRITOS CELULARES DE LA MUCOSA ORAL, RESTOS ALIMENTICIOS O MALA HIGIENE; NO ES UNA SITUACIÓN PATOLÓGICA, PERO EN DETERMINADOS MOMENTOS REFLEJA AFECCIONES DEL TRACTO DIGESTIVO, ÚLCERA, GASTRITIS Y OTRAS. DEBE DIFERENCIARSE DE LA PLACA ORIGINADA POR MONILIASIS O CANDIDIASIS ORAL.

- EL EXAMEN DE LOS DIENTES SE REALIZA CON LA AYUDA DE UN ESPEJO DE BOCA; SE SEPARAN LOS LABIOS Y MEJILLAS PARA CONTEMPLAR LA CARA EXTERNA DE CADA UNA DE LAS PIEZAS DENTARIAS Y EL EXAMEN SE REPITE POR LA CARA INTERNA DESVIANDO LA LENGUA PARA FACILITAR LA MANIOBRA. A CONTINUACIÓN SE DEFINEN ALGUNAS ALTERACIONES (VÉASE FIGURA 6.30). ANADONTIA. ES LA FALTA COMPLETA DE LOS DIENTES. HIPERADONCIA. CUANDO EL NÚMERO DE DIENTES ES MAYOR DE 32. MACRODONTIA. SON DIENTES DE TAMAÑO GRANDE. MICRODONTISMO. SON LOS DIENTES PEQUEÑOS. CRIPTODONCIA. SON LOS DIENTES INCLUIDOS. PRÓTESIS. ES LA DENTADURA ARTIFICIAL.
- DIASTEMA. ES LA SEPARACIÓN EXAGERADA ENTRE INCISIVOS CENTRALES. ENFERMEDAD PERIODONTAL. ES UN PROCESO QUE AFECTA LA ENCÍA Y LOS TEJIDOS DE SOPORTE DE LOS DIENTES. PERIODONTITIS. ES LA INFLAMACIÓN QUE COMPROMETE LA ENCÍA, LA MEMBRANA PERIODONTAL Y EL HUESO ALVEOLAR. CARIES DENTAL. ES UNA ENFERMEDAD INFECCIOSA ENDÓGENA DE LOS DIENTES. EN EL EXAMEN DE LAS GLÁNDULAS SALIVALES LA PARÓTIDA NORMAL NO ES PALPABLE. LA INSPECCIÓN INFORMA SOBRE EL ESTADO DE LA PIEL Y EN CASO PATOLÓGICO LA PRESENCIA DE FÍSTULAS, Y LA PALPACIÓN PUEDE REVELAR EDEMA, CALOR O ADENOPATÍAS. EL AGRANDAMIENTO DE LAS GLÁNDULAS SUBMAXILARES SE HACE DE LA REGIÓN SUBMAXILAR HACIA EL CUELLO Y EN MUCHOS CASOS ELEVA EL PISO DE LA BOCA. LAS GLÁNDULAS SUBLINGUALES SE EXTERIORIZAN HACIA EL PISO DE LA BOCA, LA BASE DE LA LENGUA Y LA REGIÓN SUBMENTONIANA.

# LARINGE

- LA LARINGE ES EL ÓRGANO QUE UNE LA PARTE INFERIOR DE LA FARINGE CON LA TRÁQUEA, ACTÚA COMO VÁLVULA QUE PROTEGE LAS VÍAS AÉREAS, ESPECIALMENTE DURANTE LA DEGLUCIÓN, MANTIENE UNA VÍA RESPIRATORIA ESTABLE Y ES EL ÓRGANO DE LA FONACIÓN.



# ANATOMÍA

- LA LARINGE TIENE FORMA DE PIRÁMIDE INVERTIDA, SU ESQUELETO LO CONFORMA EL CARTÍLAGO TIROIDES QUE ESTÁ SITUADO SOBRE EL CARTÍLAGO CRICOIDES; EN LA PARTE POSTERIOR DE ÉSTE SE ENCUENTRAN LOS DOS CARTÍLAGOS ARITENOIDES QUE SIRVEN DE SOPORTE A LAS CUERDAS VOCALES. LA MUCOSA DE LA LARINGE ES ROJIZA, VINOSA Y LAS CUERDAS VOCALES DE COLOR BLANCO MARFIL. LA LARINGE TIENE UNOS MÚSCULOS EXTRÍNSECOS QUE LA FIJAN AL CUELLO Y LA DESPLAZAN HACIA ARRIBA O HACIA ABAJO, Y MÚSCULOS INTRÍNSECOS—CRICOTIROIDEOS, CRICOARITENOIDEOS LATERALES Y POSTERIORES, INTERARITENOIDE Y TIROARITENOIDEOS— INERVADOS POR EL NERVIO LARÍNGEO RECURRENTE, EXCEPTO EL CRICOTIROIDEO QUE ES INERVADO POR LA RAMA EXTERNA DEL LARÍNGEO SUPERIOR. LA LARINGE ES IRRIGADA POR LA ARTERIA LARÍNGEA SUPERIOR E INFERIOR.

- INTERROGATORIO

- LOS SÍNTOMAS MÁS IMPORTANTES PUEDEN SER FONATORIOS, DEGLUTORIOS Y RESPIRATORIOS. LOS PRIMEROS INCLUYEN DISFONÍA Y FATIGA VOCAL; LOS RELACIONADOS CON LA DEGLUCIÓN SON ODINOFAGIA Y DISFAGIA; Y LOS ÚLTIMOS PUEDEN SER DISNEA, SENSACIÓN DE CUERPO EXTRAÑO, TOS Y EXPECTORACIÓN.

- EL INTERROGATORIO SE COMPLETA INDAGANDO POR LA HISTORIA DE TRAUMAS, USO DE ALCOHOL, CIGARRILLO, REFLUJO GASTROESOFÁGICO, PATOLOGÍAS, ALERGIAS, Y LA PRESENCIA DE HISTORIA FAMILIAR DE ALERGIAS. A CONTINUACIÓN SE DEFINEN ALGUNOS TÉRMINOS RELACIONADOS QUE INDICAN ALTERACIONES.
- DISFONÍA. ES CUALQUIER ALTERACIÓN EN LA CALIDAD DE LA VOZ, EN SU INTENSIDAD, TONO Y TIMBRE. ES UN SÍNTOMA Y NO UNA ENFERMEDAD Y SE DA FUNDAMENTALMENTE EN PÓLIPOS LARÍNGEOS Y DE NEOPLASIAS EN LA CUERDA VOCAL.
- RONQUERA. ES UNA VARIEDAD DE DISFONÍA EN LA CUAL PREDOMINA EL TONO GRAVE. DIPLOFONÍA. SE PERCIBE MÁS DE UN SONIDO CUANDO SE EMITE LA VOZ.
- ODINOFONÍA. ES EL DOLOR AL EMITIR LA VOZ. FONASTENIA. ES LA FATIGA VOCAL, POR MAL USO DE LA LARINGE; HAY CANSANCIO AL HABLAR.
- LA DISFAGIA. ACOMPAÑA A LOS PROCESOS EDEMATOSOS QUE AFECTAN LA ZONA SUPRAGLÓTICA EN EL ARITENOIDES Y EN LOS REPLIEGUES ARITENO-EPIGLÓTICOS.
- LA ODINOFAGIA. ES LA DEGLUCIÓN DOLOROSA, ACOMPAÑA A LA DISFONÍA; ES FRECUENTE ESTA QUEJA EN EL CASO DE TUMORES, EDEMA Y FLEMONES.
- DISNEA. ES LA SENSACIÓN SUBJETIVA DE FALTA DE AIRE RELACIONADA CON LA LARINGE, ESPECIALMENTE POR LA PRESENCIA DE CUERPOS EXTRAÑOS QUE PRODUCEN OBSTRUCCIÓN; COMO CONSECUENCIA DE ELLO SEMIOLÓGICAMENTE SE PUEDE OBSERVAR ESTRIDOR, RETRACCIONES SUPRACLAVICULARES E INFRACLAVICULARES Y EL USO ANORMAL DE MÚSCULOS INTERCOSTALES.

# EXAMEN FÍSICO.

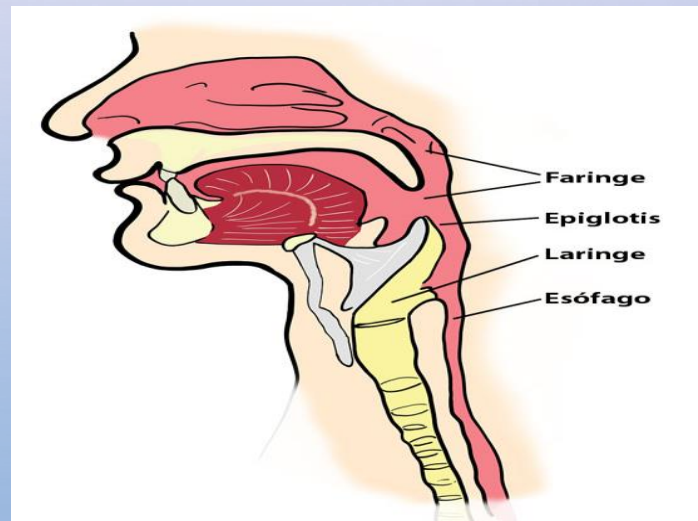
- EN ESTA EVALUACIÓN SE REQUIERE FUENTE DE LUZ, ESPEJOS LARÍNGEOS Y ANESTÉSICO LOCAL. EL EVALUADOR SE SITÚA DELANTE DEL ENFERMO Y HACE LA EXPLORACIÓN EXTERNA AYUDADO DE LA PALPACIÓN; TAMBIÉN DE LA MOVILIDAD DE LA LARINGE, LA CUAL BAJA CON LA INSPIRACIÓN Y SUBE CON LA ESPIRACIÓN. CON LA PALPACIÓN SE EXPLORAN TRES ELEMENTOS SALIENTES: EL HUESO HIOIDES, EL CARTÍLAGO TIROIDES Y EL CRICOIDES.
- ADEMÁS, SE DEBEN EXPLORAR LAS ESTRUCTURAS LATERALES DE LA LARINGE Y LA MOVILIDAD, ASIMETRÍAS O TUMORACIONES. SE DEBE EVALUAR EL SIGNO DE OLIVER Y CARDARELLI. LA EXPLORACIÓN ENDOLARÍNGEA SE VERIFICA MEDIANTE LA LARINGOSCOPIA, YA SEA DIRECTA O INDIRECTA. SE DEBE INSTRUIR AL SUJETO SOBRE EL EXAMEN. LA LARINGOSCOPIA INDIRECTA EXPLORA LA LARINGE Y LA HIPOFARINGE Y LOS PASOS SON LOS SIGUIENTES. EL PACIENTE DEBE ESTAR EN POSICIÓN CÓMODA, SENTADO EN UN SILLÓN. SE CALIENTA EL ESPEJO LARÍNGEO PARA QUE NO SE EMPAÑE; SE SUJETA LA LENGUA CON UNA GASA, CON LA MANO IZQUIERDA. CON EL DEDO ANULAR DE LA MANO IZQUIERDA SE ELEVA EL LABIO SUPERIOR, SE INTRODUCE EL ESPEJO LARÍNGEO EN LA CAVIDAD ORAL RECHAZANDO LA ÚVULA HACIA ARRIBA Y A TRAVÉS DEL ESPEJO SE VE LA IMAGEN INVERTIDA.



- DESPUÉS DE LO ANTERIOR SE SOLICITA AL SUJETO QUE PRONUNCIE VOCALES I O E EN FORMA SOSTENIDA. SE VE EL MOVIMIENTO HACIA EL CENTRO DE AMBOS PLIEGUES VOCALES UNIDOS EN LA LÍNEA MEDIA. SE ANOTARÁ EL ESTADO DE LA CUERDA VOCAL CON LAS SIGUIENTES CARACTERÍSTICAS: TUMEFACCIÓN, ULCERACIÓN, MOVIMIENTO DE LA MISMA, ALTERACIÓN EN EL CIERRE. EN ESTA PRUEBA SE OBSERVAN:
- — LOS PILARES POSTERIORES AMIGDALINOS.
- — LA BASE DE LA LENGUA.
- — LA SUPERFICIE POSTERIOR DE LA EPIGLOTIS.
- — LOS REPLIEGUES GLOSOEPIGLÓTICOS DERECHO E IZQUIERDO.
- — LOS PLIEGUES ARITENOEPIGLÓTICOS MEDIO Y LATERAL.
- — LOS ARITENOIDEOS DERECHO E IZQUIERDO.
- — LOS SENOS PIRIFORMES.
- — LA CUERDA VOCAL DERECHA E IZQUIERDA BLANQUECINA

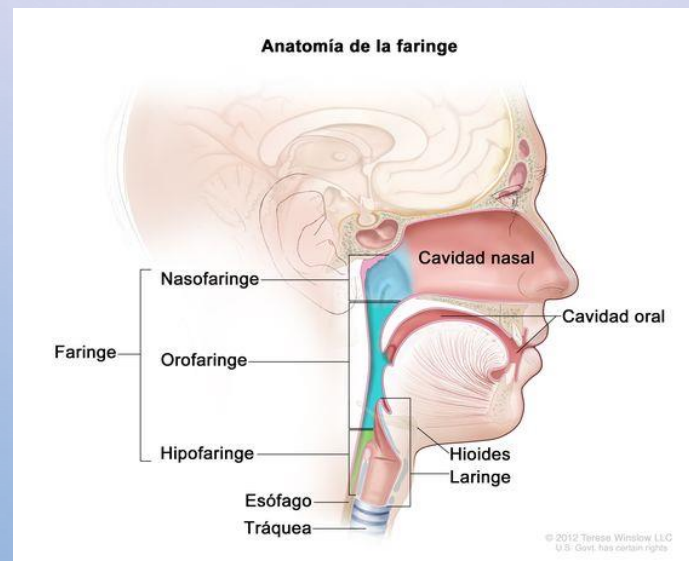
# FARINGE.

- LA FARINGE ES LA PARTE DEL TRACTO DIGESTIVO EN FORMA DE TUBO MÚSCULO-MEMBRANOSO DE UNOS 13 A 14 CM, SITUADA POR DETRÁS DE LA CAVIDAD NASAL, BUCAL Y DE LA LARINGE. PUEDE DIVIDIRSE EN NASOFARINGE — EPIFARINGE—, OROFARINGE —MESOFARINGE— E HIPOFARINGE —LARINGO-FARINGE.
- LA FARINGE SE EXTIENDE DESDE LA BASE DEL CRÁNEO HASTA EL BORDE INFERIOR DEL CARTÍLAGO CRICOIDES —C6—, DONDE SE CONTINÚA CON EL ESÓFAGO. SE RELACIONA POR ARRIBA CON EL CUERPO DEL ESFENOIDES Y LA PORCIÓN BASILAR DEL OCCIPITAL; POR DEBAJO SE CONTINÚA CON EL ESÓFAGO; POR DELANTE SE ABRE EN LA CAVIDAD NASAL Y BUCAL Y EN LA LARINGE; Y POR DETRÁS, SE RELACIONA CON LA APONEUROSIS PREVEREBRAL, MÚSCULOS PREVERTEBRALES Y LAS SEIS PRIMERAS VÉRTEBRAS CERVICALES. LATERALMENTE SE RELACIONA CON LA APÓFISIS ESTILOIDES Y MÚSCULOS ESTILOIDEOS, PTERIGOIDEO INTERNO, VAINA CAROTÍDEA Y GLÁNDULA TIROIDES, Y SE COMUNICA CON LA TROMPA DE EUSTAQUIO.



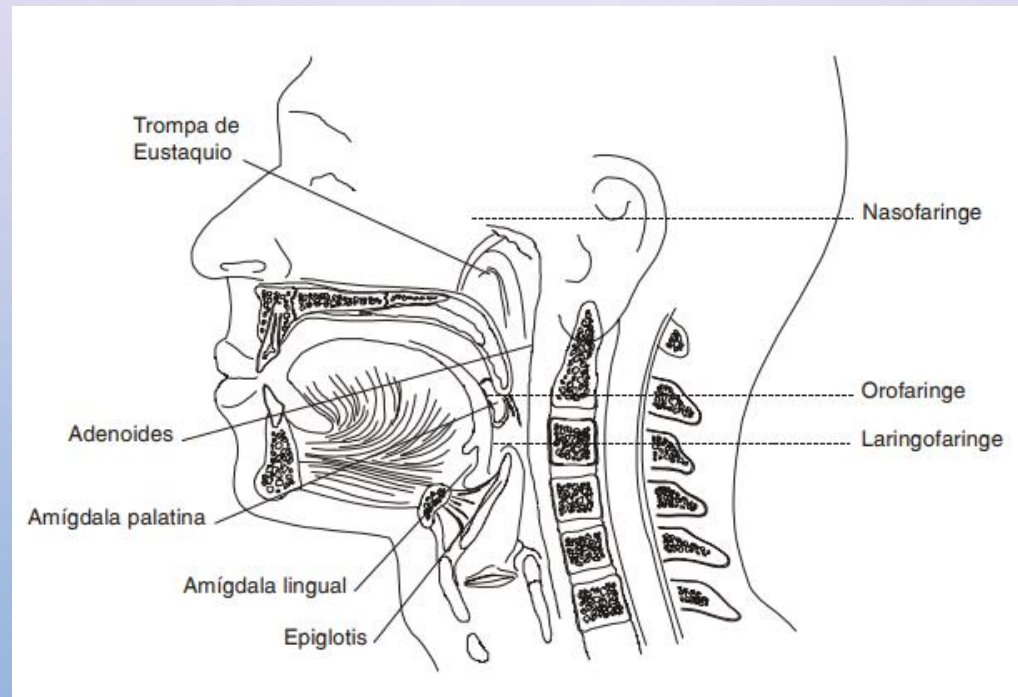
# NASOFARINGE.

- LLAMADA TAMBIÉN RINOFARINGE O CAVUM, LA CAVIDAD NASAL Y LA NASOFARINGE SON COMPONENTES FUNCIONALES DEL SISTEMA RESPIRATORIO. SE COMUNICA CON LA OROFARINGE POR EL ISTMO FARÍNGEO, EL CUAL SE HALLA LIMITADO POR EL PALADAR BLANDO, LOS PILARES PALATOFARÍNGEOS Y LA PARED POSTERIOR DE LA FARINGE. EL ISTMO PERMANECE CERRADO DURANTE LA DEGLUCIÓN POR ACCIÓN MUSCULAR. LA NASOFARINGE SE COMUNICA CON LA CAVIDAD NASAL POSTERIOR DE LA FARINGE LLAMADA FÓRNIX, FORMA UNA SUPERFICIE CONTINUA DESDE EL ESFENOIDES, CONTIENE LA AMÍGDALA FARÍNGEA EN LA PARED POSTERIOR, QUE ES UNA MASA DE TEJIDO LINFOIDE EN LA MUCOSA. CADA PARED EXTERNA DE LA NASOFARINGE PRESENTA EL ORIFICIO FARÍNGEO DE LA TROMPA DE EUSTAQUIO QUE UNE LA NASOFARINGE CON LA CAVIDAD TIMPÁNICA Y SU FUNCIÓN ES IGUALAR LA PRESIÓN DEL AIRE EXTERNO Y LA DEL CONTENIDO EN LA CAVIDAD TIMPÁNICA, MIDE DE 3 A 4 CM DE LONGITUD.



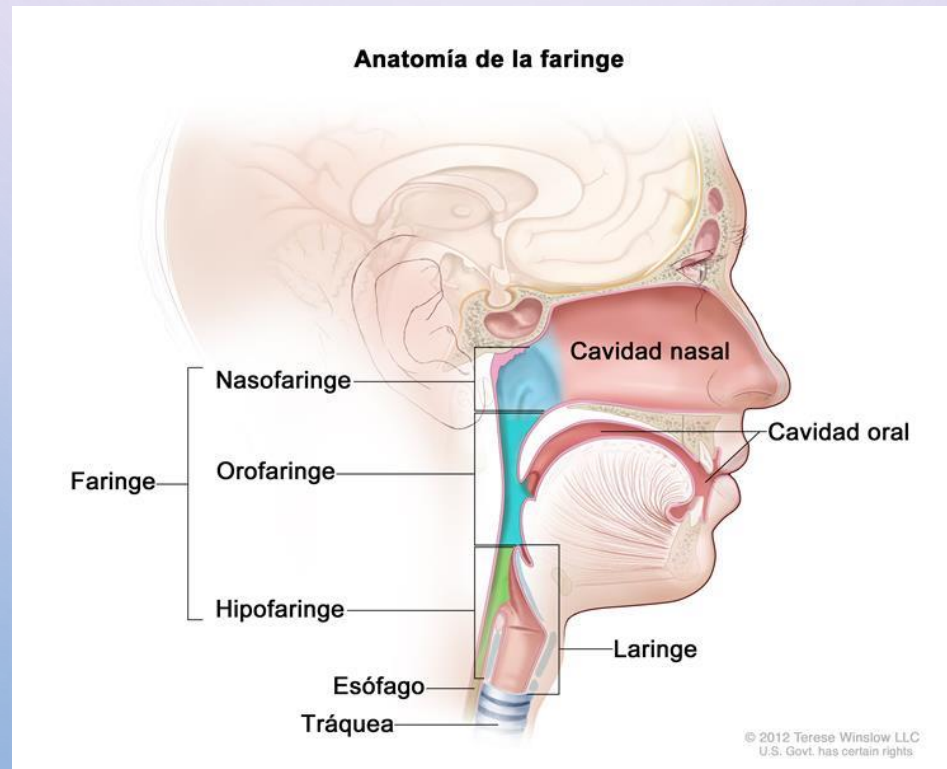
# OROFARINGE.

- LA OROFARINGE, LLAMADA TAMBIÉN MESOFARINGE O BUCOFARINGE, SE EXTIENDE DESDE EL PALADAR BLANDO AL BORDE SUPERIOR DE LA EPIGLOTIS POR ARRIBA. COMUNICA POR DELANTE CON LA CAVIDAD BUCAL AL ISTMO DE LAS FAUCES; LIMITA HACIA ADENTRO CON EL PALADAR BLANDO, HACIA AFUERA CON LOS PILARES GLOSPALATINOS Y HACIA ABAJO CON LA LENGUA. POSTERIORMENTE, LA OROFARINGE SE RELACIONA CON LOS CUERPOS DE LAS VÉRTEBRAS CERVICALES C2 Y C3. LA PARED LATERAL CONTIENE LOS PILARES ANTERIOR Y POSTERIOR DE LAS FAUCES EN CUYO ESPACIO ESTÁN LAS AMÍGDALAS PALATINAS. EL TÉRMINO FAUCES HACE RELACIÓN AL ISTMO OROFARÍNGEO, LOS PILARES, LA FOSA AMIGDALINA Y LA AMÍGDALA.
- LAS AMÍGDALAS PALATINAS O SIMPLEMENTE AMÍGDALAS, SON DOS MASAS DE TEJIDO LINFOIDE SITUADAS A CADA LADO DE LA OROFARINGE QUE PRESENTA UNA CARA LIBRE INTERNA Y OTRA PROFUNDA O EXTERNA ESTE TEJIDO ES IRRIGADO POR LA RAMA TONSILAR DE LA ARTERIA FACIAL, A SU VEZ, RAMA DE LA ARTERIA CARÓTIDA EXTERNA. LAS AMÍGDALAS PRODUCEN INMUNOGLOBULINAS SECRETORAS, EN ESPECIAL LA A —CUYA FUNCIÓN ES HACER LA RESISTENCIA LOCAL FRENTE A LAS INFECCIONES—. ADEMÁS, PRODUCE INMUNOGLOBULINAS E, G Y M, QUE AUMENTAN LA RESISTENCIA DEL HUÉSPED A LAS INFECCIONES Y REFUERZAN LA INMUNIDAD MUCOSA DE LA VÍA AÉREA SUPERIOR Y DIGESTIVA. TAMBIÉN HACE PARTE DE LA OROFARINGE, LA BASE DE LA LENGUA Y EL ESPACIO GLOSOEPIGLÓTICO O VALLÉCULA, QUE ES UN ESPACIO FORMADO POR LA MUCOSA DE LA EPIGLOTIS REFLEJADA SOBRE LA BASE DE LA LENGUA Y SOBRE LA PARED LATERAL DE LA FARINGE.



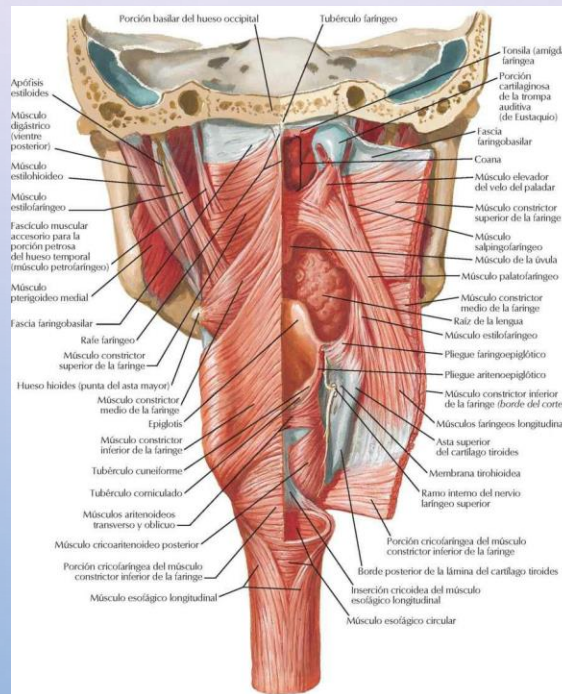
# HIPOFARINGE.

- LLAMADA TAMBIÉN LARINGOFARINGE. SE EXTIENDE DESDE EL BORDE SUPERIOR DE LA EPIGLOTIS AL BORDE INFERIOR DEL CARTÍLAGO CRICOIDES, DONDE CONTINÚA CON EL ESÓFAGO. POR DELANTE, PRESENTA LA ENTRADA A LA LARINGE Y POR DETRÁS, LOS CARTÍLAGOS ARITENOIDES Y CRICOIDES. EL RECESO PIRIFORME SE SITÚA A CADA LADO DE LA ENTRADA DE LA LARINGE. LA MUCOSA CONTINÚA CON LA DE LAS TROMPAS TIMPÁNICAS Y CAVIDAD NASAL, ORAL Y LARÍNGEA. EL EPITELIO ES CILIADO SEUDOESTRATIFICADO, CILÍNDRICO EN LA NASOFARINGE Y ESCAMOSO EN LA OROFARINGE.



# MÚSCULOS DE LA FARINGE.

- LA PARED DE LA FARINGE SE COMPONE DE DOS GRUPOS MUSCULARES: UNO EXTERNO COMPUESTO POR LOS TRES CONSTRICTORES, CUYA ACCIÓN ES ESTRECHAR Y CERRAR LA CAVIDAD FARÍNGEA, LOS INERVA EL NERVI VAGO; Y LOS MÚSCULOS ELEVADORES: PALATOFARÍNGEO Y ESTILOFARÍNGEO, QUE SON LONGITUDINALES; EL PRIMERO ELEVA LA FARINGE Y LA PARTE INFERIOR DE LA LARINGE, EL SEGUNDO ENSANCHA LA FARINGE Y ELEVA LA LARINGE Y LA ACCIÓN DE AMBOS MÚSCULOS ES IMPORTANTE PARA LA DEGLUCIÓN, SON INERVADOS POR EL NERVI VAGO.



- INERVACIÓN:

- LA MOVILIDAD ESTÁ ASEGURADA POR LOS NERVIOS GLOsofaríngeo, VAGO Y ESPINAL. LA SENSIBILIDAD CORRESPONDE AL NERVI VAGO Y DE MODO ACCESORIO AL NERVI GLOsofaríngeo Y TRIGÉMINO. LA INERVACIÓN SECRETORIA DEPENDE DE LA CADENA SIMPÁTICA CERVICAL.

- IRRIGACIÓN:

- LA FARINGE ESTÁ IRRIGADA PRINCIPALMENTE POR LA ARTERIA FARÍNGEA ASCENDENTE Y POR LAS ARTERIAS TIROIDEAS SUPERIORES, AMBAS RAMAS DE LA CARÓTIDA EXTERNA. LAS VENAS DESEMBOCAN EN LA YUGULAR INTERNA. LOS VASOS LINFÁTICOS DESEMBOCAN EN LOS GANGLIOS CERVICALES PROFUNDOS. LA FARINGE INTERVIENE EN LA RESPIRACIÓN, DEGLUCIÓN, RESONANCIA DE LA VOZ Y ARTICULACIÓN DE LA PALABRA. HAY DOS ESPACIOS, EN RELACIÓN CON LA FARINGE, QUE OFRECEN IMPORTANCIA CLÍNICA. EL ESPACIO FARÍNGEO LATERAL QUE ESTÁ LOCALIZADO LATERALMENTE A LOS MÚSCULOS CONSTRICTORES QUE ENVUELVEN LA FOSA AMIGDALINA Y EN ÍNTIMA RELACIÓN CON LA VAINA CAROTÍDEA. EL OTRO, EL ESPACIO RETROFARÍNGEO, SE ENCUENTRA ENTRE LA PARED FARÍNGEA POSTERIOR Y LA FASCIA PREVERTEBRAL. EN LA SEMIOLOGÍA DE LA FARINGE SE VALORAN LOS DATOS SUMINISTRADOS POR EL INTERROGATORIO Y POR LOS MÉTODOS FÍSICOS DE EXPLORACIÓN —LA INSPECCIÓN, LA PALPACIÓN Y LA FARINGOSCOPIA. LA FARINGE ES UNA ZONA IMPORTANTE DE PASO POR LA CUAL DISCURREN LAS VÍAS DIGESTIVA Y RESPIRATORIA, Y EN GENERAL, COMO SUCEDE CON LAS DEMÁS ESTRUCTURAS CORPORALES, PASA DESAPERCIBIDA EN CONDICIONES NORMALES DE SALUD. LA SINTOMATOLOGÍA MÁS FRECUENTE SE RELACIONA CON INFLAMACIÓN, INFECCIÓN E IRRITACIÓN, MUCHAS VECES OCASIONADA POR INFECCIÓN ESTREPTOCÓCCICA EN AMÍGDALAS O EN PARED POSTERIOR DE LA FARINGE. A CONTINUACIÓN Y CON EL FIN DE ESQUEMATIZAR EL EXAMEN CLÍNICO Y EL INTERROGATORIO, SE ENUMERAN SIN MAYOR DETALLE ALGUNOS MOTIVOS DE CONSULTA FRECUENTES QUE SON PARTE DE LOS HALLAZGOS POSIBLES EN EL INTERROGATORIO GENERAL DE LOS PACIENTES.

# INTERROGATORIO.

- EDAD. EN LOS PACIENTES LACTANTES Y EN LA PRIMERA INFANCIA SE OBSERVA EL ABSCESO RETROFARÍNGEO. DE LOS 3 A 6 AÑOS LAS AMIGDALITIS Y ADENOIDITIS. EN LA JUVENTUD Y MADUREZ EXISTE FARINGITIS CAUSADA POR EL TRABAJO —AMBIENTE RICO EN POLVO, INHALACIÓN DE VAPORES IRRITANTES—. EN LA VEJEZ LOS PROCESOS TUMORALES. SEXO. EN LOS VARONES PREDOMINAN LOS PROCESOS INFLAMATORIOS FARÍNGEOS. HAY UNA TENDENCIA FAMILIAR LIGADA A LA CONSTITUCIÓN EXUDATIVA O LINFÁTICA COMO FARINGITIS, AMIGDALITIS Y ADENOIDITIS. LOS MOTIVOS MÁS FRECUENTES DE CONSULTA SON: SENSACIÓN DE CUERPO EXTRAÑO, PRURITO EN EL PALADAR, FIEBRE, ODINOFAGIA, DISFAGIA, HALITOSIS, ESCURRIMIENTO POSTERIOR — O SECRECIÓN RETRONASAL—, TRASTORNOS DE LA SENSIBILIDAD, TRASTORNOS FONATORIOS Y HEMORRAGIAS. EL DOLOR DURANTE LA DEGLUCIÓN —ODINOFAGIA— PUEDE SER EL RESULTADO DE AMIGDALITIS AGUDA O CRÓNICA; O DE ABSCESO PERIAMIGDALAR. EN LOS NIÑOS SE PRESENTA OTALGIA COMO MANIFESTACIÓN FARÍNGEA. SE HA DESCRITO LA PRESENCIA DE DOLOR CONTINUO EN LA HIPOFARINGE POR FRACTURA DEL HUESO HIOIDES EN VIOLINISTAS QUIENES APOYAN EL APARATO EN EL CUELLO O EN LA REGIÓN LARÍNGEA. LA DISFAGIA OROFARÍNGEA PUEDE IR ACOMPAÑADA DE REGURGITACIÓN NASAL Y BRONQUITIS POR ASPIRACIÓN. OTRAS CAUSAS DE DISFAGIA SON OCASIONADAS POR PROCESOS INFLAMATORIOS AGUDOS Y DOLOROSOS DE LA FARINGE COMO EN LA AMIGDALITIS, TUMORES DE LA LENGUA, AMÍGDALAS, FARINGE Y LARINGE.



• LOS TRASTORNOS RESPIRATORIOS SON FRECUENTES EN LOS NIÑOS CON HIPERTROFIA DE ADENOIDES, QUE PRESENTAN CRISIS REFLEJAS DE LARINGITIS CON ESTRIDOR, CASI SIEMPRE NOCTURNAS. LAS ALTERACIONES DE LA FONACIÓN SE PRESENTAN EN LA PATOLOGÍA DE LA EPIFARINGE, ÉSTA OCASIONA UN CIERRE CON LA RINOFARINGE. LA VOZ ADQUIERE RESONANCIA NASAL —RINOLALIA. LAS HEMORRAGIAS SON CAUSADAS POR ALTERACIÓN DEL TROFISMO DE LA MUCOSA, QUE PRODUCE FRAGILIDAD VASCULAR Y SANGRA CON FACILIDAD. EN LA FARINGE PUEDE HABER VARICOSIDADES; ADEMÁS, EXISTE UNA TUMORACIÓN RINOFARÍNGEA ALTAMENTE SANGRANTE QUE ES EL FIBROMA SANGRANTE JUVENIL. LA TOS QUE SE OBSERVA EN LA HIPERTROFIA DE LA AMÍGDALA LINGUAL Y EN LA AMIGDALITIS ES SECA, QUINTOSA. ALGUNAS VECES PUEDEN OCURRIR TRASTORNOS DE LA SENSIBILIDAD QUE SE PRESENTAN COMO SENSACIÓN DE CONSTRICCIÓN, ESCOZOR, ARDOR Y OBSTRUCCIÓN POR CUERPO EXTRAÑO; SON CONSECUENCIA DE PROCESOS SECRETORIOS —EL ESTÍMULO PRODUCIDO POR EL MOCO— QUE PRODUCEN UNA ACCIÓN RESPIRATORIA DIRECTA SOBRE LA CAVIDAD BUCAL. EL RECIPIENTE NATURAL DE LAS SECRECIONES NASALES ES LA NASOFARINGE. EN ESTADO NORMAL LA SECRECIÓN RETRONASAL NO SE PERCIBE NI EJERCE EFECTO SOBRE LA MUCOSA DE LA FARINGE. PERO ALGUNAS VECES LA EXISTENCIA DE SECRECIÓN RETRONASAL Y SU EFECTO SOBRE LA MUCOSA FARÍNGEA SON LOS ÚNICOS SIGNOS DE UNA INFECCIÓN DE LOS SENOS PARANASALES; EN PERSONAS ALÉRGICAS LA MUCOSA ES GRUESA Y EDEMATOSA, CON SECRECIÓN MÁS ABUNDANTE QUE EN LAS PERSONAS SANAS. EL EXCESO DE SECRECIÓN RETRONASAL PUEDE OCASIONAR TOS CRÓNICA, RONQUERA, FALLA DE LA VOZ PARA LOS TONOS AGUDOS, IRRITACIÓN DE LA LARINGE O DE LA EPIGLOTIS Y PUEDE PROVOCAR BRONQUITIS CRÓNICA O BRONQUIECTASIAS.

# EXAMEN FÍSICO.

- PARA EL EXAMEN FÍSICO DE LA CAVIDAD ORAL Y DE LA FARINGE SE USA EL SIGUIENTE INSTRUMENTAL BÁSICO: FUENTE DE LUZ, GASA, BAJALENGUAS, ESPEJO PEQUEÑO Y GRANDE Y ANESTÉSICO LOCAL. SE INICIA LA INSPECCIÓN CON LA EVALUACIÓN DE LA CAVIDAD ORAL OBSERVANDO EL ESTADO DE LA MUCOSA, ORIFICIOS PAROTÍDEOS, SUBMAXILAR Y SUBLINGUAL, DIENTES Y ENCÍAS, OCLUSIÓN DENTARIA Y LA FORMA EN QUE MASTICA, CARACTERÍSTICA DEL PALADAR Y, POR ÚLTIMO, LA LENGUA; LUEGO AMÍGDALAS Y EL VELO DEL PALADAR. LA EXPLORACIÓN DE LA CAVIDAD ORAL INCLUYE EL EXAMEN CLÍNICO DE LOS DIENTES QUE SE MENCIONA CON MAYOR DETALLE EN EL CAPÍTULO DE LAS VÍAS DIGESTIVAS. EN LOS NIÑOS DEBE EXAMINARSE LA FORMA DE LOS DIENTES, EL ARCO DEL PALADAR, LA PRESENCIA DE FRENILLO LINGUAL O GINGIVAL Y EL PALADAR BLANDO. LA ÚVULA PUEDE APARECER BÍFIDA, ALARGADA O EDEMATOSA EN PROCESOS ALÉRGICOS, Y CON DESPLAZAMIENTO AL LADO SANO EN LOS FLEMONES PERIAMIGDALINOS. LA ÚVULA BÍFIDA ACOMPAÑA AL LABIO FISURADO Y AL PALADAR HENDIDO. PARA LA EXPLORACIÓN DE LA OROFARINGE DEBE SENTARSE AL PACIENTE DELANTE DEL EXAMINADOR, SE LE PIDE QUE ABRA LA BOCA Y CON LA AYUDA DE UN BAJALENGUAS SE DEPRIME EN LA PARTE MEDIA DE LA LENGUA, SE EXAMINA EL VELO DEL PALADAR, LA ÚVULA, LOS PILARES, LAS AMÍGDALAS Y LA PARED POSTERIOR DE LA FARINGE. ESTA ÚLTIMA PUEDE APARECER CONGESTIVA, CON AUMENTO DE LOS FOLÍCULOS LINFÁTICOS. EN LA FARINGITIS SECA LA MUCOSA HA PERDIDO SU ASPECTO HÚMEDO Y APARECE SECA Y DESLUSTRADA.

- LA OBSERVACIÓN DEL PILAR ANTERIOR EN TODA SU EXTENSIÓN JUNTO CON LAS AMÍGDALAS ES IMPORTANTE POR SER EL SITIO MÁS FRECUENTE DE TUMORES. APARECE CONGESTIVO Y DE COLOR ROJO VIVO EN LAS AMIGDALITIS AGUDAS. EN LA DIFTERIA SE ENCUENTRA INVADIDO POR MEMBRANAS ADHERENTES Y CONFLUENTES DE COLOR BLANCO. EN LA OROFARINGE SE VISUALIZAN LAS AMÍGDALAS PALATINAS, EN ELLAS HAY QUE APRECIAR SU TAMAÑO Y SU ASPECTO. SE ENCUENTRAN AUMENTADAS DE TAMAÑO EN LOS NIÑOS, COMO VARIANTE NORMAL POR LA HIPERPLASIA DEL TEJIDO LINFOIDE. AL EVALUAR SU TAMAÑO SE PUEDEN CLASIFICAR EN:
  - — GRADO I. AQUELLAS AMÍGDALAS QUE NO PASAN DEL PILAR ANTERIOR AMIGDALINO.
  - — GRADO II. LAS QUE LLEGAN HASTA EL PILAR ANTERIOR.
  - — GRADO III. LAS QUE LO SOBREPASAN.
  - — GRADO IV. LAS QUE CONTACTAN EN LA LÍNEA MEDIA. LA PRESENCIA DE CRIPTAS EN LAS AMÍGDALAS ES UN HALLAZGO NORMAL. LA NASOFARINGE SE EXPLORA EN FORMA DIRECTA SEPARANDO EL VELO DEL PALADAR, O INDIRECTAMENTE POR MEDIO DE LA RINOSCOPIA POSTERIOR. SE EXAMINAN LA BÓVEDA DEL CAVUM, EL ORIFICIO FARÍNGEO DE LA TROMPA DE EUSTAQUIO Y LATERALMENTE. LAS COANAS, EL TABIQUE QUE LAS SEPARA Y LAS COLAS DE LOS CORNETES MEDIO E INFERIOR DEBEN EVALUARSE PARA DESCUBRIR LOS TUMORES EPIFARÍNGEOS Y LOS ESTADOS PATOLÓGICOS DE LA TROMPA DE EUSTAQUIO.
- EL EXAMEN DE LA HIPOFARINGE ABARCA LA OBSERVACIÓN DE LA BASE DE LA LENGUA, DE LOS SENOS PIRIFORMES Y LA PORCIÓN RETROFARÍNGEA; ESTA EXPLORACIÓN SE PUEDE REALIZAR MEDIANTE LA LARINGOSCOPIA INDIRECTA. TODO EXAMEN DE LA CAVIDAD ORAL Y DE LA FARINGE DEBE COMPLETARSE CON UNA ADECUADA PALPACIÓN CON MANOS ENGUANTADAS, SEGUIDA POR LA PALPACIÓN DEL CUELLO —EN DONDE SE OBSERVARÁN TUMEFACCIONES, ASPECTO Y CONSISTENCIA DE LOS GANGLIOS PALPABLES Y ZONAS DE HIPERSENSIBILIDAD.



**GRACIAS POR SU ATENCIÓN.**