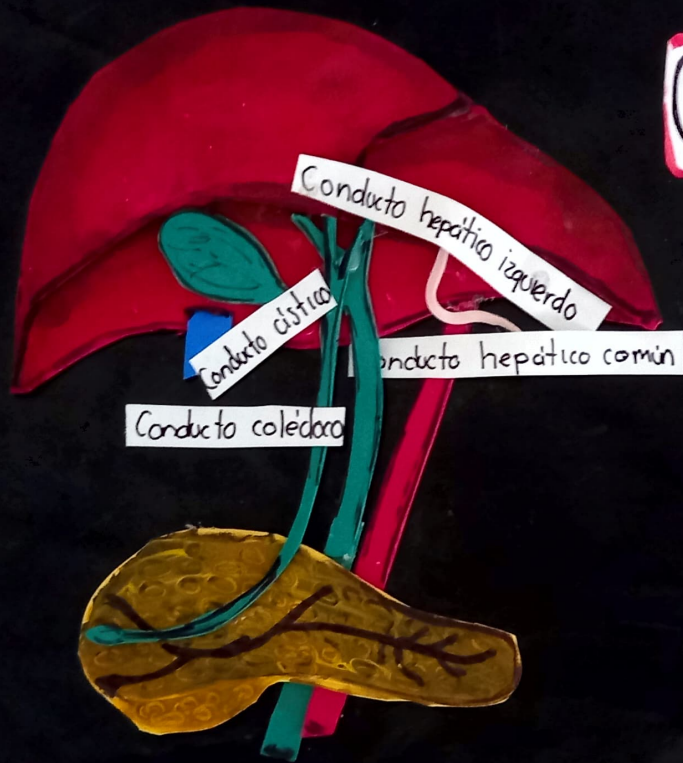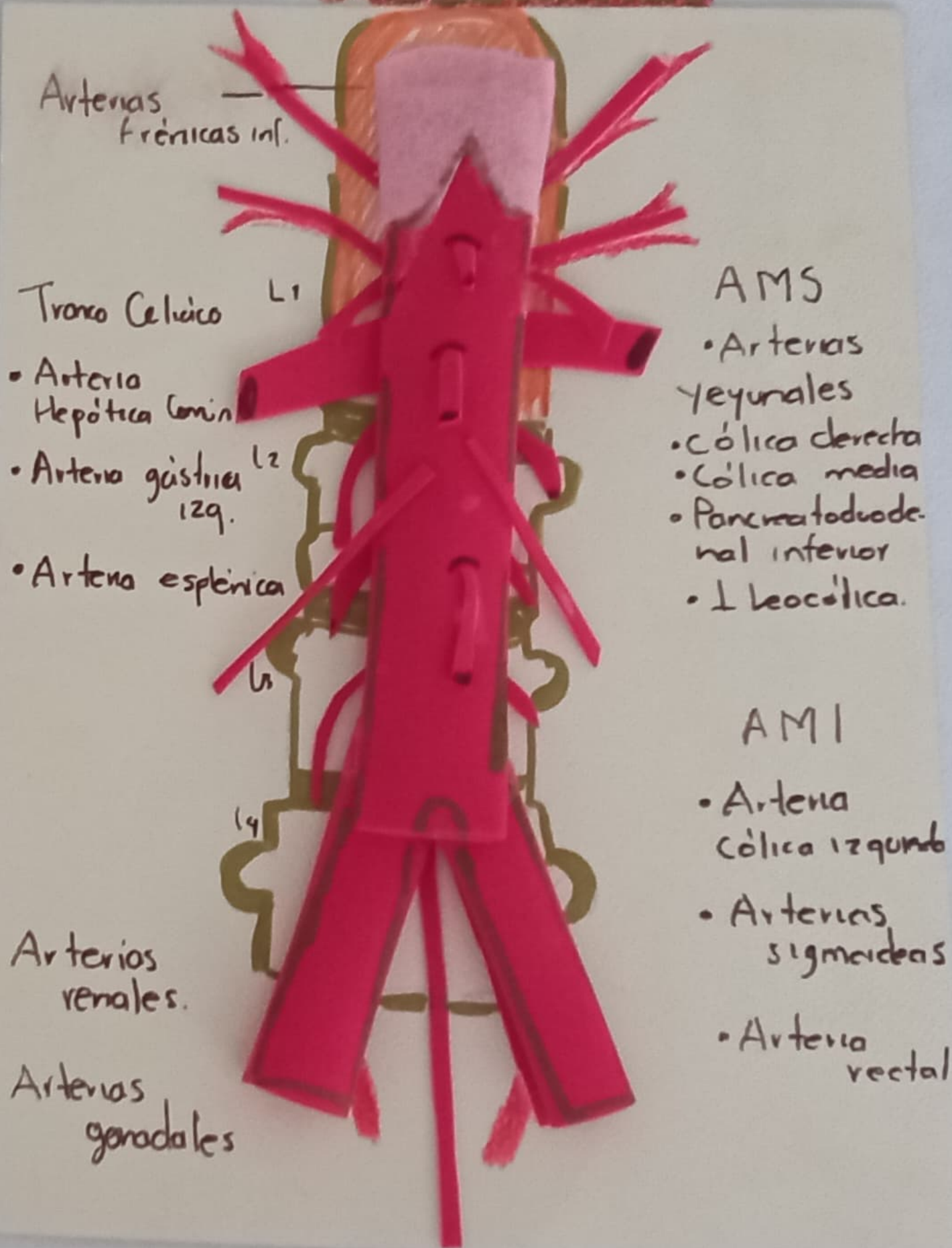


Conductos

Biliares Y

Pancreáticos

Arterias de la Arteria Abdominal



Arterias frénicas inf.

Tronco Celvico L1

• Arteria Hepática Comin

• Arteria gástrica izq. L2

• Arteria esplénica L3

Arterios renales.

Arterias gonadales

AMS

- Arterias Yeyunales
- Cólica derecha
- Cólica media
- Pancreatoduodenal inferior
- Ileocólica.

AMI

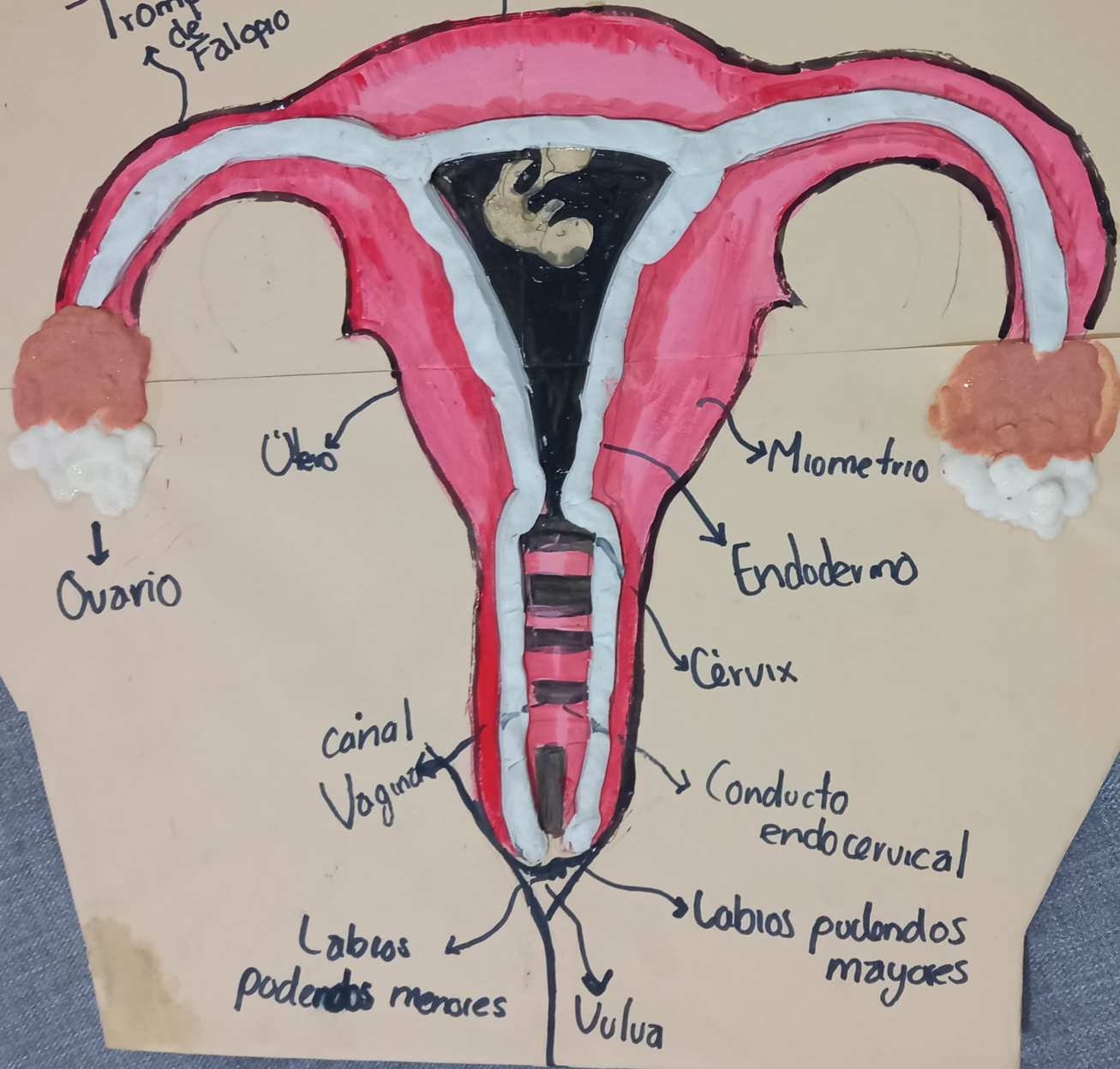
- Arteria Cólica izquierda
- Arterias sigmoideas
- Arteria rectal

Aparato reproductor femenino

Trompa de Falopio

Útero fondo

Dana Paola



Útero

Miométrio

Ovario

Endodermio

Cervix

Canal Vaginal

Conducto endocervical

Labios pudendos menores

Labios pudendos mayores

Vulva

Anatomia del Rinon

• Retroperitoneal.

