



NOMBRE DEL ALUMNO (A):

Erwin Avelino Bastard Alvarado

Nombre del profesor:

Dr. Fernando Romero Peralta

NOMBRE DEL TRABAJO:

Super Nota

MATERIA:

Fisiopatología II

GRADO:

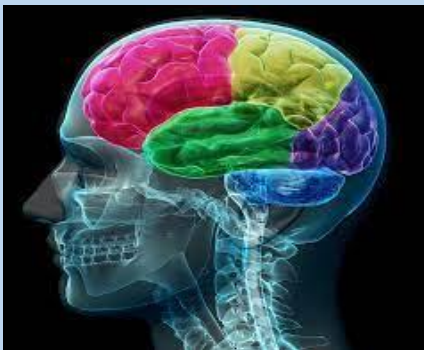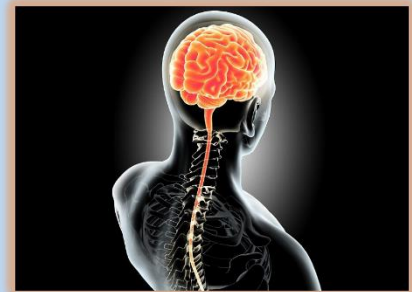
5to Cuatrimestre

GRUPO:

“A”

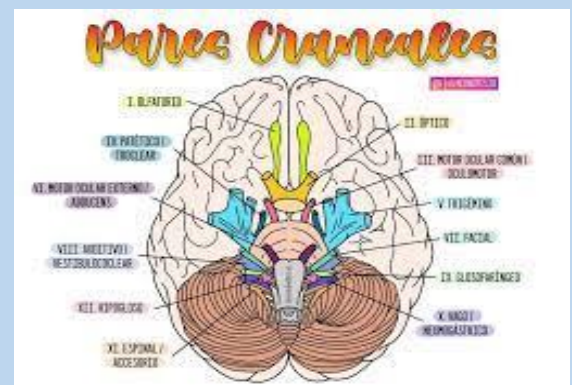
SISTEMA NERVIOSO CENTRAL

El sistema nervioso central (SNC) es la parte del sistema nervioso que controla todas nuestras funciones corporales. Está conformado por el encéfalo, ubicado dentro de la cavidad craneal y la médula espinal, la cual se encuentra dentro del conducto o canal vertebral.



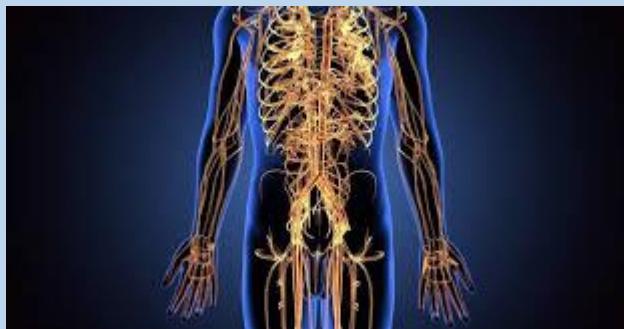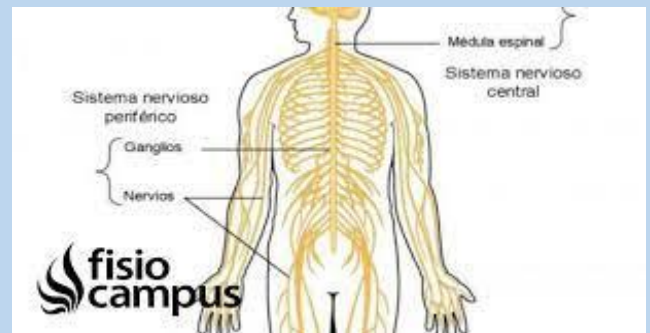
Tiene múltiples funciones, entre ellas recibir y procesar toda la información que proviene tanto del interior del cuerpo como del entorno, con el fin de regular el funcionamiento de los demás órganos y sistemas. Esta acción la puede llevar a cabo de forma directa o en colaboración con el sistema endocrino mediante la regulación de la liberación de diferentes hormonas.

Del encéfalo se originan 12 pares craneales que inervan la cabeza, el cuello, vísceras torácicas y abdominales.



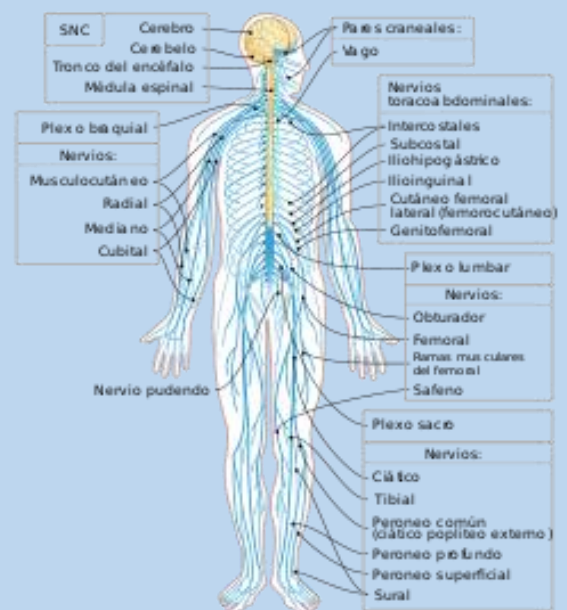
SISTEMA NERVIOSO PERIFÉRICO

El sistema nervioso periférico consiste en un sistema complejo de neuronas sensoriales, ganglios (grupos de neuronas) y nervios. Este sistema está conectado entre sí y también al sistema nervioso central y regula sus funciones. El daño en los nervios periféricos puede causar debilidad, entumecimiento y dolor.



El sistema nervioso periférico está casi completamente constituido por nervios. Existen dos tipos de nervios: nervios craneales y nervios espinales. Funcionalmente, el SNP puede ser dividido en sistema nervioso autónomo y sistema nervioso somático. Ambos pueden ser subdivididos; el primero en simpático y parasimpático, y el segundo en motor y sensitivo.

Está compuesto por 12 pares de nervios craneales y 31 pares de nervios espinales, dando así un total de 43 pares de nervios. Cada uno de los nervios sigue un trayecto definido e inerva un sector específico del cuerpo. La división entre sistema nervioso central y sistema nervioso periférico es anatómica o estructural.



PARES CRANEALES

1. NERVIO OLFATORIO.
2. NERVIO OPTICO.
3. NERVIO OCULOMOTOR.
4. NERVIO TROCLEAR O PATÉTICO.
5. NERVIO TRIGÉMINO.
6. NERVIO MOTOR OCULAR EXTERNO.
7. NERVIO FACIAL.
8. NERVIO VESTIBULOCUCLEAR.
9. NERVIO GLOSOFARIÍNGEO.
10. NERVIO VAGO O NEUMOGASTRICO.
11. NERVIO ESPINAL.
12. NERVIO HIPOGLOSO.

