CUADRO SINÓPTICO LA VISTA

Nombre del Alumno: *pablo Jafet Dávila Covián*

Nombre del tema: *cuadro sinóptico*

Parcial : *I*

Nombre de la Materia: *anatomía y fisiología II*

Nombre del profesor: Dra. Cindy de los santos

Nombre de la Licenciatura: *enfermería I*

Cuatrimestre: *II*

La vista

- **Vista**
  - Es importante para la supervivencia humana mas dela mitad de los receptores sensitivos del cuerpo humano se localizan en el ojo y gran parte de la corteza cerebral participa en lo visual
- **Radiación electromagnetica**
  - es energía en formas de hondas que irradian desde el sol
- **Espectro electromagnético**
  - Son dos picos consecutivos de una honda electromagnética es la longitud de hondas las longitudes van de cortas a largas
- **parpados**
  - Superior e inferior ocluyen los ojos durante el sueño los protegen de la luz excesiva y de cuerpos extraños y esparcen una secreción lubricantes sobre los glóbulos oculares
- **Estructuras accesorias**
  - Los parpados las pestañas las cejas el aparato lagrimal y los músculos extrínsecos del ojo
- **Aparato lagrimal**
  - Es un grupo de estructuras que produce y drena el liquido lagrimal o lagrimas las glándulas lagrimales parecidas del tamaño de una almendra
- **Músculos extrínsecos del globuloocular**
  - Los ojos se alojan en dos depresiones oseas del cráneo llamadas orbitas las orbitas protegen los ojos los estabilizab en el espacio tridimensional y los fijan a los musculos que producen sus movimientos esenciales

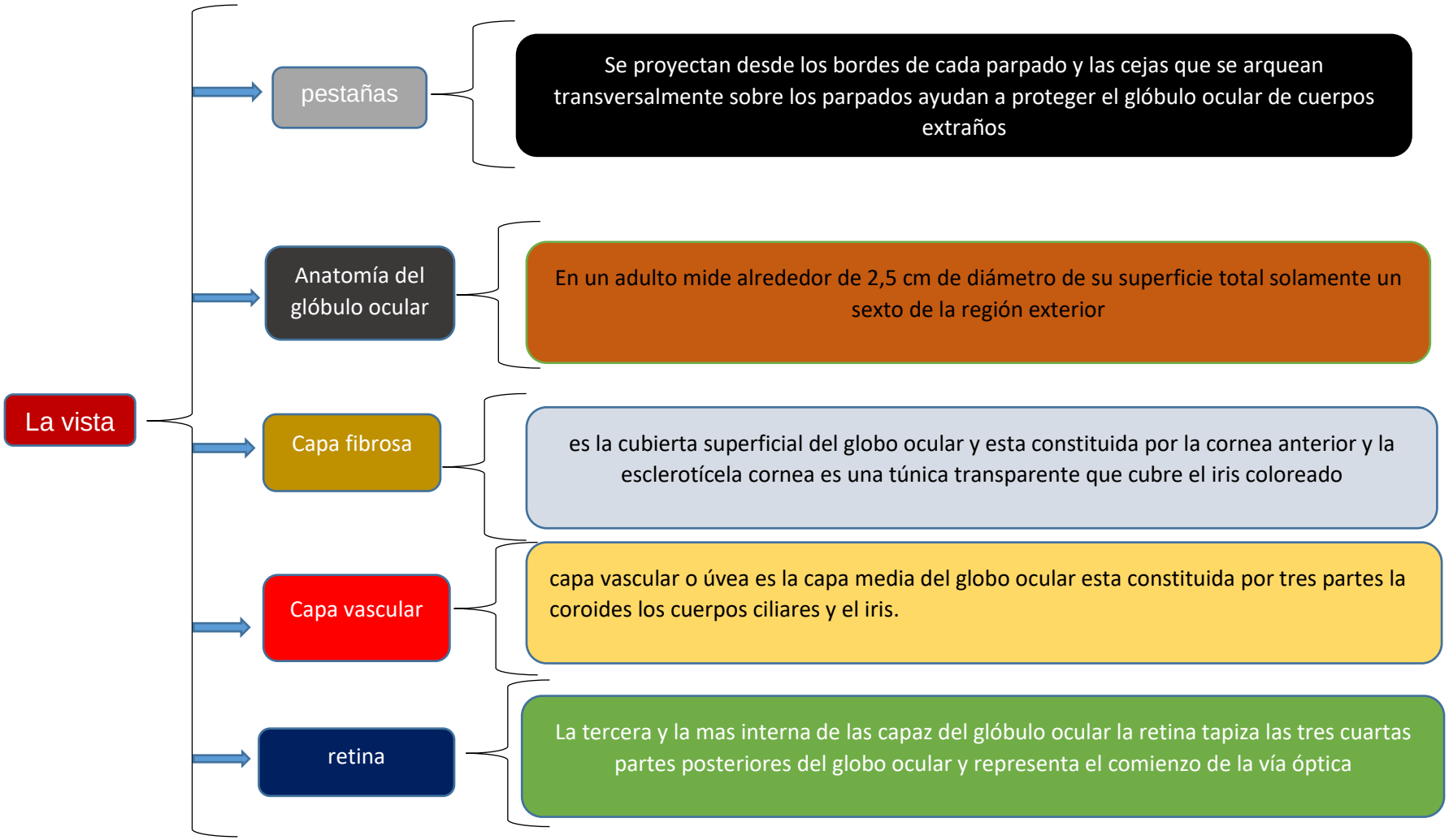
La vista
pestañas
Se proyectan desde los bordes de cada parpado y las cejas que se arquean transversalmente sobre los parpados ayudan a proteger el glóbulo ocular de cuerpos extraños
Anatomía del glóbulo ocular
En un adulto mide alrededor de 2,5 cm de diámetro de su superficie total solamente un sexto de la región exterior
Capa fibrosa
es la cubierta superficial del globo ocular y esta constituida por la cornea anterior y la esclerotícela cornea es una túnica transparente que cubre el iris coloreado
Capa vascular
capa vascular o úvea es la capa media del globo ocular esta constituida por tres partes la coroides los cuerpos ciliares y el iris.
retina
La tercera y la mas interna de las capaz del glóbulo ocular la retina tapiza las tres cuartas partes posteriores del globo ocular y representa el comienzo de la vía óptica