



Universidad Del sureste

Lic. Enfermería

Materia; Ginecología Obstétrica

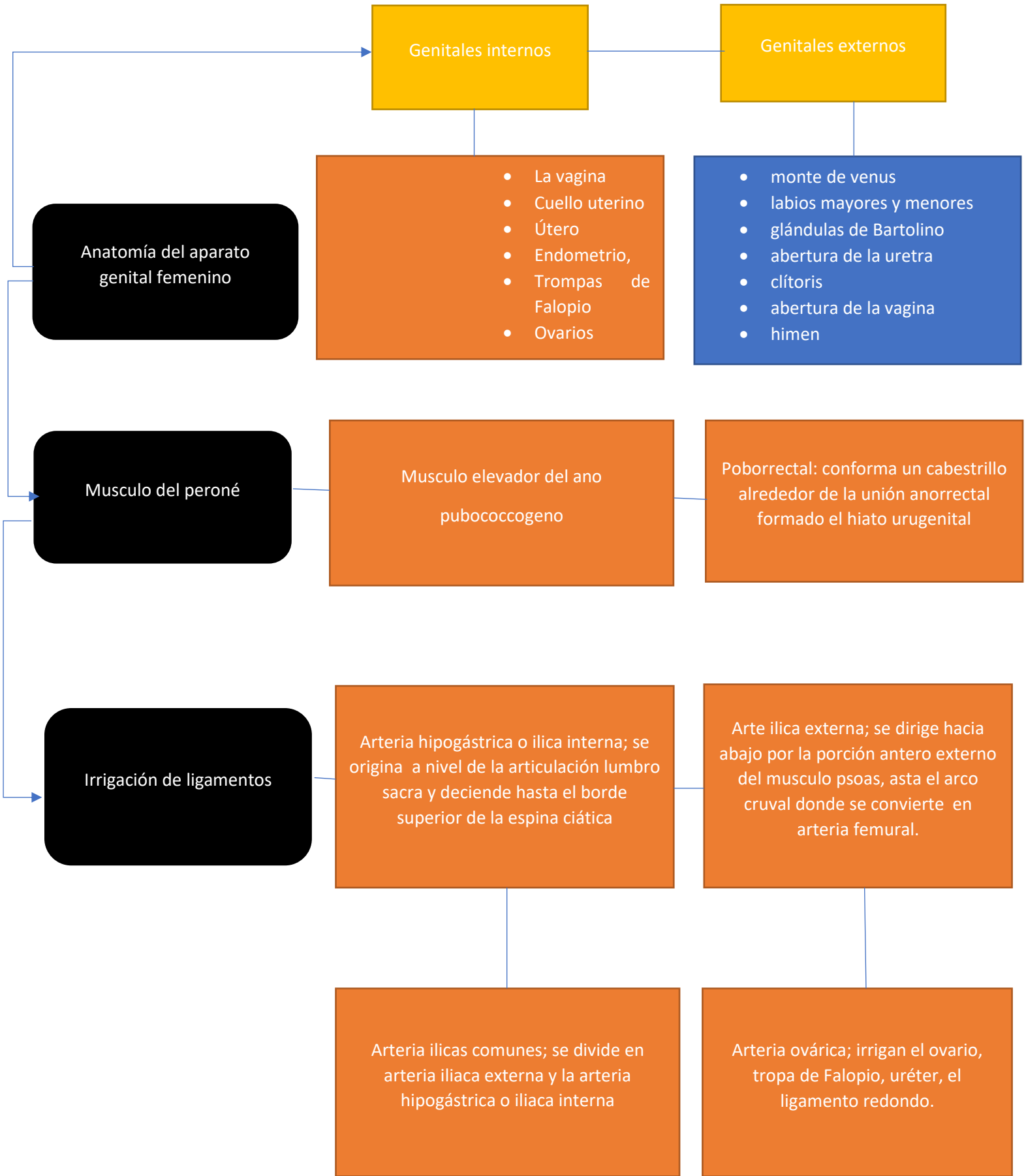Maestro; Dr. Luis Manuel Correa Bautista

Alumna; Rubi Abigail Diaz Mendez

Grado; Quinto Cuatrimestre

05/03/2022

Villa Hermosa tabasco



Anatomía del aparato genital femenino

Genitales internos

Genitales externos

- La vagina
- Cuello uterino
- Útero
- Endometrio,
- Trompas de Falopio
- Ovarios

- monte de venus
- labios mayores y menores
- glándulas de Bartolino
- abertura de la uretra
- clítoris
- abertura de la vagina
- himen

Musculo del peroné

Musculo elevador del ano pubococcogeno

Poborrectal: conforma un cabestrillo alrededor de la unión anorrectal formado el hiato urugenital

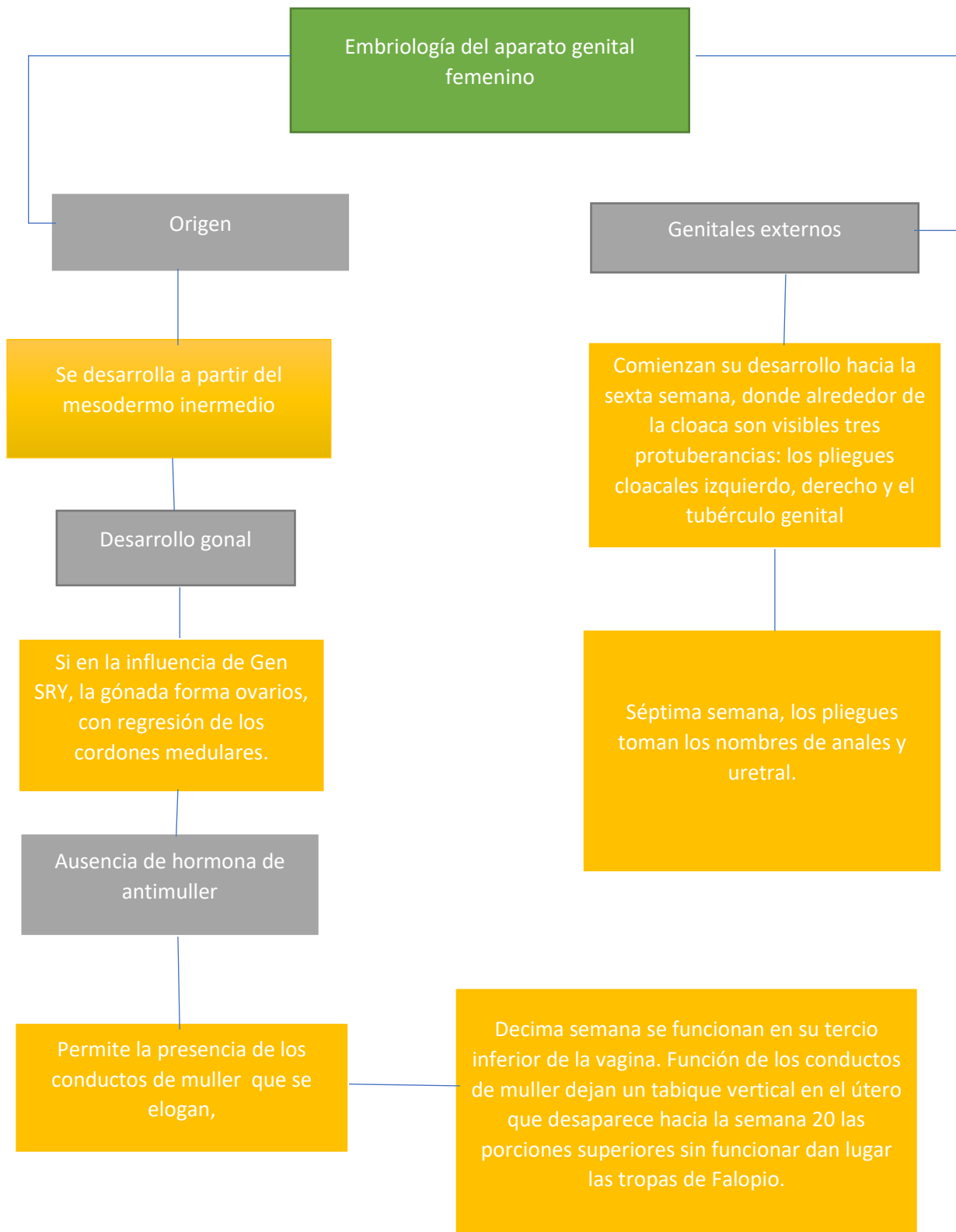
Irrigación de ligamentos

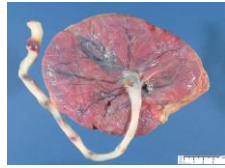Arteria hipogástrica o ilica interna; se origina a nivel de la articulación lumbro sacra y deciede hasta el borde superior de la espina ciática

Arte ilica externa; se dirige hacia abajo por la porción antero externo del musculo psoas, asta el arco cruval donde se convierte en arteria femural.

Arteria ilicas comunes; se divide en arteria iliaca externa y la arteria hipogástrica o iliaca interna

Arteria ovárica; irrigan el ovario, tropa de Falopio, uréter, el ligamento redondo.





Placenta

### Anatomía

13-20cm  
Espesor 2-6mm

Membrana ovulares  
Corion  
Amion

Cara materna: mira hacia el útero  
Tabique roto, surcos, 10-12 poligonos: cotiledones

Cara fetal: orientación hacia la ca hacia la cavidad amniótica.  
Superficie lisa, brillante gris azulado, cubiertos por amnios.

### Fisiología

metabolismo

Sintetiza glucógeno y ácidos grasos

Transporte

Oxígeno y nutrientes, hormonas, electrolitos, anticuerpo materno, productos de desecho

