

MICROBIOLOGÍA

EXAMEN GENERAL DE ORINA

Nombre del alumno: José Fernando Aguilar Gómez Fecha 19/03/2022

Docente a Cargo: Ma. De los Ángeles Venegas Castro

INTRODUCCIÓN Y UTILIDAD CLÍNICA DEL ANÁLISIS DE ORINA

El análisis de orina nos proporciona una información muy amplia y variada de la función renal de las personas. Las propiedades físicas y químicas de la orina son unos importantes indicadores de la salud. A través de este análisis nos es posible ver tanto desórdenes estructurales (anatómicos) como desórdenes funcionales. Nos da idea también de procesos bacterianos, gracias al urocultivo; y, también, a través de su sedimento podemos distinguir células, cristales, y ver si existen procesos inflamatorios.

El empleo rutinario del análisis de orina sirve para detectar determinados componentes no presentes en individuos sanos. Podemos obtener una información valiosa para la detección, diagnóstico y valoración de enfermedades nefrourológicas, incluso pudiendo revelar enfermedades asintomáticas o silenciosas. Se trata de un examen muy fácil para los pacientes por su fácil y rápida recogida, que además es indolora y no causa tensión al paciente, y, por eso se realiza con frecuencia a los pacientes ingresados, obteniendo una gran información acerca del estado de salud del paciente.

Podemos encontrar una gran variedad de elementos como son células, cilindros, cristales..., que nos sirven como indicadores de la salud. Además también nos podemos encontrar elementos contaminantes que pueden interferir a la hora del análisis causando problemas como pueden ser pelos, pelusas, polvo... Por lo que habrá que tener en cuenta que si una muestra no está bien preparada o tomada, podrán aparecer en el microscopio formaciones parecidas a estructuras patológicas.

MATERIAL

Muestra viable de orina

Tiras reactivas

Probeta

Microscopio

ANÁLISIS MACROSCÓPICO:

ASPECTO

La orina normal es limpia y transparente, con un color ámbar-amarillo típico que se debe a la presencia de unos pigmentos llamados urocromos normalmente presentes en la orina.

2.-COLOR En un individuo sano, la intensidad del color dependerá de la cantidad de la orina emitida. El color va desde el amarillo claro hasta el amarillo oscuro en función de su concentración. Cuando la orina está muy concentrada el color se oscurece, mientras que será más claro cuando está menos concentrada como consecuencia del exceso de agua. Es clara cuando se encuentra recién emitida y puede hacerse turbia por la formación de depósitos de fosfatos, oxalatos o uratos. El color de la orina puede ser clave para identificar una enfermedad más rápidamente, pero además hay una serie de signos que nos pueden revelar muchos datos como son alguno de los siguientes:

- Espuma: sugiere la presencia de proteinuria.
- Pus: se denomina piuria.
- Orina lechosa: donde hay presencia de gran cantidad de grasa. Puede ser debido a una concentración elevada de colesterol y triglicéridos por un síndrome nefrótico o fractura ósea, denominándose lipiduria, es decir, concentración de lípidos en orina.
- Presencia de moco.
- Linfa: la presencia de linfa en la orina es muy extraña de encontrarla y se denomina quiluria.

Hay gran variedad de colores que puede presentar la orina como consecuencia de múltiples enfermedades, o también pueden ser un hallazgo importante pero sin importancia clínica.

- Entre ellos encontramos:

- Púrpura Es un color muy raro que puede darse cuando se da una alcalinización de la orina por una infección urinaria causada por bacterias.
- Verde Puede darse por la ingesta de algunos fármacos. La ingesta de espárragos dará lugar a una orina verdosa así como los colorantes artificiales como el azul de metileno.

En ocasiones, bacterias como Pseudomonas, que afectan a las vías urinarias, agregan un color azul a la orina. En la ictericia obstructiva, la orina puede adquirir tonos verdes.

- Roja o rosada En general es un signo de hematuria, ya sea más o menos intensa. Una sola gota de sangre puede colorear un litro de orina. También puede verse la orina de color rosado por medicamentos o alimentos como ocurre después de la ingesta de remolacha. Si la coloración es rojo púrpura será debida a la porfiria. Para detectar de donde proviene la hematuria se realizará la técnica de los tres vasos, explicada anteriormente. Siempre habrá que descartar que la sangre provenga de la menstruación.
- Parda Debido a la presencia de abundante bilirrubina directa. También puede ser debido a una hematuria intensa donde la hemoglobina ya se ha degradado en otros pigmentos.
- Pardo-naranja o rojo-naranja Se debe a la presencia de urobilina.

La **urobilina** es un producto del metabolismo de la bilirrubina, que a su vez se produce por degradación de la hemoglobina, la molécula que transporta el oxígeno en el interior de los glóbulos rojos. La bilirrubina proviene de la ruptura del grupo hemo de los glóbulos rojos degradados.

- Azul Generalmente es causado por la ingesta de drogas y colorantes como el azul de metileno. Existe una enfermedad metabólica llamada síndrome del pañal azul que se da en recién nacidos donde aparece la orina de este color.
- Negro Puede deberse a varios motivos, a la presencia de metahemoglobina o a la presencia de melanina en la orina. Aparece en trastornos metabólicos congénitos, como en los enfermos de alcaptonuria que es una enfermedad del metabolismo de la tirosina.

TURBIDEZ

La orina normal es transparente, pudiendo enturbiarla la presencia de sales y cristales. En la orina normal también es normal encontrar hilos de mocos de las vías urinarias. Anteriormente habíamos comentado que la orina normal se puede volver algo turbia si la dejamos en reposo, aunque esta turbidez desaparece al agitar la muestra. Pues bien, si la turbidez aparece en la orina recién emitida puede deberse a múltiples causas como por ejemplo:

Presencia elevada de bacterias u hongos.

- Presencia elevada de las células sanguíneas: hematíes y leucocitos.
- Cantidad abundante de moco de las vías urinarias debido a una inflamación de las mismas.
- Presencia de líquido prostático.
- Presencia de semen.

Prostatitis

La inflamación de la glándula prostática, o próstata, se puede producir por diversas causas y se conoce de forma genérica como prostatitis. La próstata participa en la producción y liberación del semen y por ello su inflamación puede hacer que se expulse semen con la orina. Por ejemplo, durante la micción las contracciones de la vejiga pueden golpear la próstata inflamada y provocar que se libere algo de semen junto a la orina o un poco después. La orina puede aparecer turbia, una de las primeras señales de que algo no está del todo bien.

Eyaculación retrógrada

La eyaculación retrógrada se produce cuándo el semen, durante la eyaculación, se mueve hacia la vejiga en lugar de moverse hacia el exterior del cuerpo a través de la uretra. Esto se produce por falta de contracciones en la vejiga que se producen durante la eyaculación y que mantienen separados el semen y la orina. Los hombres que experimentan eyaculación retrógrada pueden ver la orina turbia después de mantener relaciones.

- Presencia de materia fecal.

La fistula colovesical es cuando existe una comunicación anormal entre el segmento final del intestino llamado colon (intestino grueso) y la vejiga.

- Alteraciones del pH.
 - Un pH alto en la orina puede deberse a:

- Riñones que no eliminan apropiadamente los ácidos (acidosis tubular renal)
- Insuficiencia renal
- Bombeo del estómago (succión gástrica)
- Infección en el tracto urinario
- Vómitos
- Un pH bajo en la orina puede deberse a:
- Cetoacidosis diabética
- Diarrea
- Demasiado ácido en los líquidos corporales (acidosis metabólica), como la cetoacidosis diabética
- Inanición

OLOR

La orina posee un olor característico que se describe como sui géneris producido por la presencia de amonio, que será más intenso si la orina está concentrada. Este olor puede verse causado por múltiples causas. Puede tener un olor amoniacal por la degradación de la urea que producen los microorganismos en las infecciones. Aunque este olor producido por la degradación de la urea puede ser también un signo de contaminación. En determinadas enfermedades la orina puede variar su olor:

- Inodora: puede carecer de olor solamente en la insuficiencia renal aguda.
- Jarabe de arce: este olor aparece en la enfermedad conocida como “enfermedad de la orina con olor a jarabe de arce”.
- Ratones: es un olor característico de la fenilcetonuria

Defecto de nacimiento que provoca la acumulación de un aminoácido llamado fenilalanina en el cuerpo

3. CANTIDAD O VOLUMEN La cantidad de orina producida al día en un adulto variará dependiendo del estado de hidratación e ingesta de líquidos y de las pérdidas extrarrenales. Los valores medios de orina producida al día van desde 850ml hasta 2 litros, siendo la cantidad media de unos 1500 ml de orina al día. En los niños esta cantidad es algo inferior. Existe un mínimo de orina obligatorio de excreción que se encuentra entre los 400 a los 500 cc³ al día aunque exista ayuno de líquidos. Los valores están directamente relacionados con el balance hídrico del paciente. Este balance hídrico se mide mediante el aporte de líquidos al que le debemos restar la eliminación de líquidos: **BALANCE HÍDRICO= aporte de líquidos – eliminación de líquidos**

–

Se considera el aporte de líquidos todos los que entran al organismo ya sean bebidos, por vía...; y, la eliminación de líquidos, todos los que se pierden por orina, vómitos, sudor... El balance hídrico, para que se considere normal, ha de ser nulo ya que se debe eliminar la misma cantidad de líquidos que se ingiere.

Nos podemos encontrar ante alteraciones de la producción de orina, entre las que cabe destacar:

- Poliuria: si un paciente presenta una emisión superior a los 2 litros de orina diarios. Es un síntoma muy frecuente de la diabetes aunque se da en otros muchos casos

- **Polaquiuria:** es un número mayor de micciones al día pero con un volumen total de orina emitida dentro de los valores normales. Es muy frecuente que se de en las infecciones urinarias.
- **Oliguria:** cuando la excreción de orina está por debajo de los 300 ml al día.
- **Anuria:** en este caso hay una ausencia total del volumen de orina. Esta situación es muy rara y puede darse por la obstrucción bilateral uretral. En los dos últimos casos (oliguria y anuria) lo primero que se debe hacer es sondar al paciente para ver si se trata de una retención urinaria. Si no se debe a una retención puede deberse a alteraciones graves.

EXAMEN MICROSCÓPICO DEL SEDIMENTO URINARIO

Para realizar el sedimento urinario se realizarán una serie de pasos muy sencillos que consisten en: • Agitar la muestra para que esté homogeneizada y coger 10 ml que se colocan un tubo de centrifuga cónico.

- Centrifugar la muestra durante unos 5 - 7 minutos a una velocidad de 2000 r.p.m.
- Desechar el sobrenadante que no nos interesa y quedarnos con el sedimento que contendrá todos los elementos formes de la orina para poder ser analizados.
- Resuspender el sedimento y pasarlo a un portaobjetos colocándole encima un cubreobjetos.

MÉTODOS DE TINCIÓN

El sedimento se observa generalmente sin teñir, pero, para obtener unos mejores resultados y nos resulte más fácil distinguir los diferentes elementos podemos realizar una tinción. Facilita el reconocimiento.

- Cuando se realizan las tinciones se ponen de relieve una serie de estructuras que son más difíciles de observar sin la tinción.

Existen diferentes métodos de tinción pero que se utilizan muy poco en la práctica diaria.

Podemos colorear el sedimento dejando penetrar por capilaridad una gota de azul de metileno entre el porta y el cubre.

Para colorear la muestra antes de su preparación, se procederá mezclando una gota del sedimento urinario junto con una gota del colorante. Se colocará entonces en el porta y ya se cubrirá con el portaobjetos.

Tinción de Gram Se trata de una tinción muy importante que diferencia entre las bacterias gram positivas y las gram negativas. Las primeras aparecerán de un color púrpura mientras que las segundas aparecerán de color rosado

Presencia de Cristales en la orina

La presencia de cristales en la orina habitualmente es una situación normal que puede ocurrir debido a los hábitos alimenticios, poca ingestión de agua y cambios de temperatura corporal, por ejemplo. Sin embargo,

cuando los cristales están presentes en concentraciones más elevadas en la orina, puede indicar alguna enfermedad, como por ejemplo cálculos renales, gota e infecciones urinarias, por ejemplo.

Los cristales corresponden a la precipitación de sustancias que pueden estar presentes en el organismo, como medicamentos y compuestos orgánicos, como por ejemplo fosfatos, calcio y magnesio. Esa precipitación puede ocurrir debido a diversas situaciones, siendo principalmente debido a cambios en la temperatura corporal, infecciones urinarias, alteración del pH de la orina y una gran concentración de sustancias.

Los cristales pueden identificarse por medio de un examen de orina, denominado EGO, en que la muestra de orina recolectada y enviada al laboratorio es analizada a través del microscopio, siendo posible identificar la presencia de cristales y otros elementos anormales en la orina.

Tipos de cristales

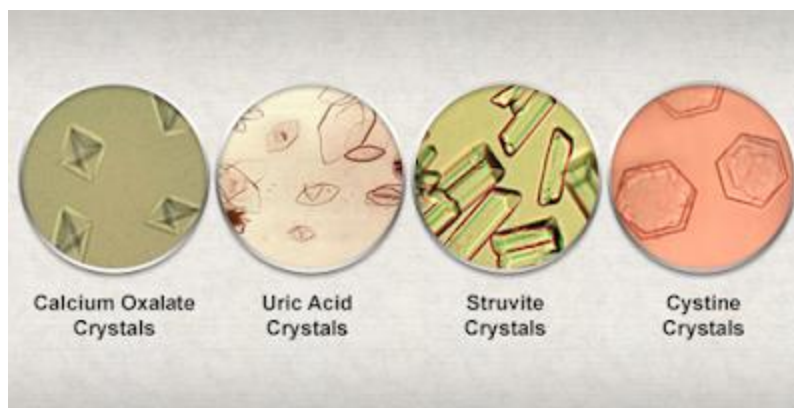
El tipo de cristal es determinado por su origen y el pH de la orina, siendo los principales cristales:

Cristal de oxalato de calcio, que tiene forma de envoltura de regalo y normalmente está presente en orinas de pH ácido o neutro. Además de ser considerado un hallazgo normal, en bajas concentraciones, puede ser indicador de cálculos renales y, normalmente está relacionado a la dieta rica en calcio y la baja ingesta de agua, por ejemplo. Este tipo de cristal también puede identificarse en grandes cantidades en la diabetes mellitus, enfermedades hepáticas, enfermedades renales graves y como consecuencia de una dieta rica en vitamina C, por ejemplo;

Cristal de ácido úrico, que normalmente se encuentra en orinas de pH ácido y está normalmente relacionado a la dieta hiperproteica, ya que el ácido úrico es un subproducto de la degradación de las proteínas. De esta forma, las dietas ricas en proteínas llevan a la acumulación y precipitación de ácido úrico. Además, la presencia de cristales de ácido úrico en la orina puede ser indicador de gota y nefritis crónicas, por ejemplo. Conozca más sobre el ácido úrico.

Cristal de fosfato triple, se encuentra en orinas de pH alcalino y está constituido por fosfato, magnesio y amonio. La elevación de las concentraciones de este tipo de cristal puede indicar cistitis e hipertrofia de la próstata.

Algunas enfermedades del hígado pueden ser diagnosticadas por medio de la presencia de algunos tipos de cristales en la orina, como el cristal de tirosina, bilirrubina, cistina y biurato de amonio, por ejemplo. La presencia de cristales de leucina en la orina, por ejemplo, puede indicar cirrosis o hepatitis viral, siendo necesarios otros exámenes para la confirmación del diagnóstico.



La struvita o estruvita es un mineral de la clase de los minerales fosfatos.

El **ácido úrico** es un químico que se crea cuando el cuerpo descompone sustancias llamadas purinas

Se trata de un aminoácido no esencial, lo que significa que puede ser sintetizado por los humanos.

IDENTIFICACIÓN DE LAS CÉLULAS EN EL SEDIMENTO URINARIO.

En el sedimento pueden aparecer diferentes tipos de células, aunque lo normal sea que aparezca "limpio". Se pueden encontrar células formes, como son hematíes y leucocitos, células del epitelio, células malignas...

LEUCOCITOS Los leucocitos que solemos encontrar en la orina son leucocitos polimorfonucleares (siendo en su mayoría neutrófilos), teniendo por lo general forma esférica y con un color gris. Poseen varios núcleos y gránulos en su interior. Pueden entrar en cualquier punto del tracto urinario. Se considera normal que aparezcan hasta 5 leucocitos por campo.

Tiene un tamaño mayor que el de los hematíes pero menor que el de las células epiteliales, de 12 a 15 μm .

Su presencia nos indicará la existencia de procesos inflamatorios del riñón o de las vías urinarias. Pueden aparecer de forma aislada o en acúmulos.

Cuando se encuentran en las orinas hipertónicas se encogen, mientras que en las orinas hipotónicas o alcalinas se hinchan o lisan. Si los leucocitos que nos encontramos son piocitos estaremos frente a una piuria indicando procesos supurativos que dependiendo de donde se originen tendremos:

- Pielonefritis: si son del riñón. Suelen acompañarse en este caso de cilindros leucocitarios.
- Cistitis: si provienen de la vejiga.
- Uretritis: si su procedencia es la uretra. Estos casos son muy sugestivos de infección aguda y se suelen encontrar en acúmulos. La presencia de pus suele ser intermitente. En la mujer, los leucocitos pueden ser de origen vaginal, sobre todo si se acompañan de células del epitelio plano.

HEMATÍES

Al igual que ocurre con los leucocitos, los hematíes no deben encontrarse en la orina, siendo normal encontrar de 0 a 2 hematíes por campo. Se puede observar por la presencia de un botón rojo después de centrifugar la orina, aunque en muchos casos la cantidad es más pequeña y sólo se evidenciará en el estudio microscópico del sedimento confirmando así la positividad de la tira reactiva. Son células sin núcleo con forma de disco bicóncavo que aparecerán con tonos pálidos, siendo más pequeños que los leucocitos, con un diámetro de 7'5 micras.

Dependiendo de la concentración de la orina los hematíes pueden adoptar distintas formas.

Cuando nos encontramos con una densidad elevada pueden adoptar formas dentadas o crenadas. Se trata de una orina hipertónica y los eritrocitos se arrugan. Si la densidad es menor se pueden hinchar o lisan formando células fantasma, esto se da en las orinas hipotónicas. Hay que tener cuidado de no confundirlos con las levaduras. La presencia de hematuria nos hará pensar en la presencia de un proceso patológico.

Las muestras de sedimento urinario serán examinadas al microscopio para el recuento de hematíes observados por campo, así como la morfología que presenten. Este estudio determina el origen del sangrado cuando se presenta en la orina. Cuando se encuentran eritrocitos en números aumentados en la orina, en conjunto con cilindros de eritrocitos, se presume que el sangrado es de origen renal; En ausencia de cilindros o proteinuria, el aumento en los eritrocitos sugiere un sangrado en un sitio diferente al riñón. La morfología aberrante o dismórfica de los eritrocitos mayor al 20% es específica para detectar sangrado glomerular.

CÉLULAS EPITELIALES

Las células epiteliales son comunes de encontrar en la orina y existen distintos tipos:

- Células del epitelio tubular o renal Se trata de células de un tamaño mayor que el de los leucocitos que poseen granulaciones y un núcleo grande.

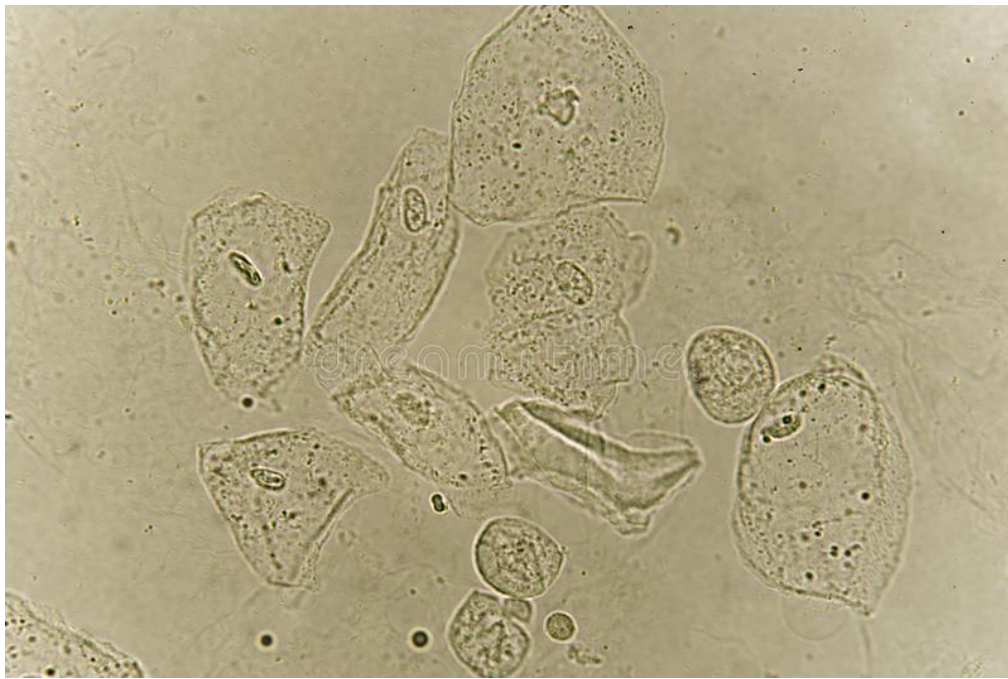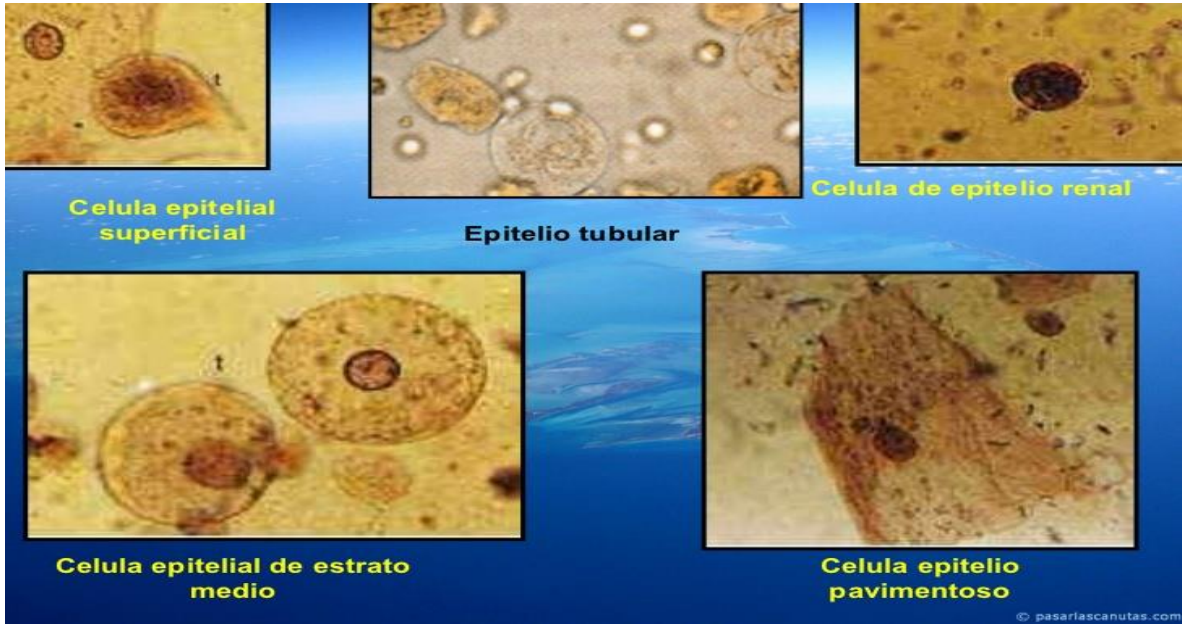
Se denominan células de las vías altas. Si proceden del riñón tendrán un núcleo grande, mientras que si provienen de los uréteres, el núcleo será pequeño. Pueden adoptar formas cúbicas o de columnas, si proceden del sistema tubular del riñón.

Células del epitelio de transición

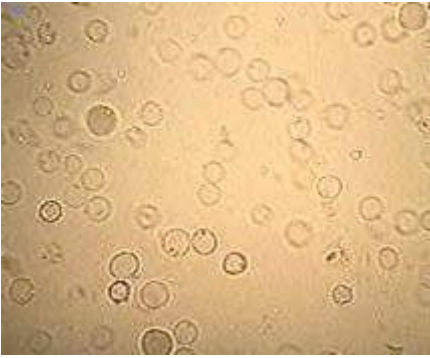
Se trata de células que tienen su origen desde la pelvis renal, uréter y vejiga hasta la uretra. Pueden verse con formas variadas, piriformes, redondeadas, a veces con una prolongación con forma de cola o con forma de raquetas... Poseen un núcleo redondo u ovalado y pequeño. Tiene un tamaño de dos a cuatro veces mayor que la de los leucocitos.

Cuando se acompaña de leucocitos indica una inflamación de las vías urinarias descendentes. Son células más pequeñas que las del epitelio plano. Cuando se encuentran en gran cantidad nos hace pensar en un proceso patológico causante de exfoliación anormal. También se han asociado a la presencia de una neoplasia.

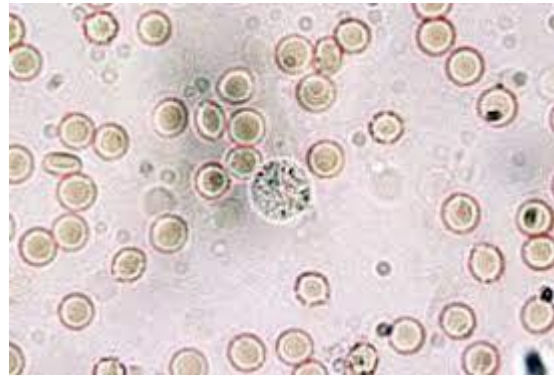
- Células del epitelio escamoso o del epitelio plano: Son células grandes y aplanadas que proceden de los genitales externos o de la última porción de la uretra. Tienen un aspecto regular y poseen un núcleo pequeño y redondo, que a veces es imposible de distinguir



Células epiteliales en orina



Hematuria

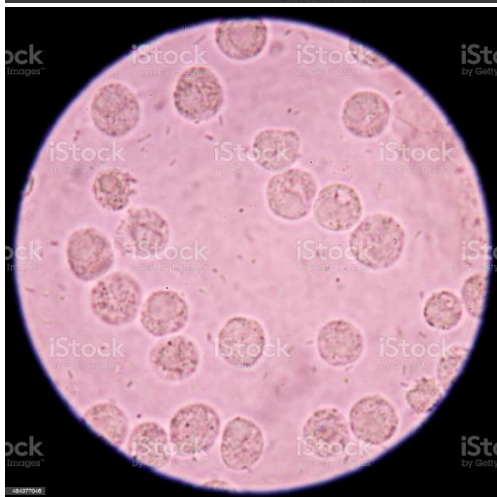

Hematíes en orina

SEDIMENTO URINARIO

- Epitelio tubular o renal: células mayores que los leucocitos y con granulaciones. Su núcleo, es grande y redondo.

2018/09/04 10:10:00 AM
P. 10/10



Leucocitos en orina

OBSERVACIONES

Anota las observaciones macro y micro, indicando los hallazgos hechos

Cuestionario

1.- ¿Qué utilidad tiene el análisis de orina?

R= El análisis de orina bajo el microscopio tiene la utilidad de poder ver, las células del aparato urinario, las células sanguíneas, cristales, bacterias, parásitos y células de un tumor.

Por lo general, esta prueba sirve para confirmar los hallazgos de otras pruebas o para agregar información a un diagnóstico.

Adicionalmente, su utilidad radica fundamentalmente en su valoración en la mayoría de los criterios diagnósticos y de afección renal, así como en los diferentes índices de daño en pacientes con lupus eritematoso generalizado.

2.- ¿Crees importante que el _____ alumno _____ aprenda a realizar este tipo de análisis?

R= Es fundamental como alumno de la licenciatura en enfermería conocer un poco acerca de este análisis ya que nos da ideas de procesos bacterianos, gracias al urocultivo. A través de su sedimento podemos distinguir células, cristales, bacterias, parásitos y ver si existen procesos inflamatorios.

3.- ¿Para qué puede servir el EGO en términos microbiológicos?

R= Consiste en analizar la orina, color, concentración y contenido.


También se utiliza para diagnosticar una infección urinaria y determinar qué tipos de gérmenes la han originado.

Objetivo

La realización de esta practica de una muestra de orina, de dos niños respectivamente, nos servirá para la observación de células, cristales, bacterias, parásitos, color, olor, presencia de sangre, así como la presencia de algún problema renal.


Observaciones

Muestra 1



Muestra contable (1a mañana).
Color: amarillo concentrado.
Olor: Fuerte con olor a amoniacó.
Proteína por agitación.
Leucocitos, sangre (NO).
Tira tornasol: rosa (ácido).

Muestra 2



Muestra no contable.
Color: Amarillo claro.
Olor: Sin presencia de olor.
Proteína por agitación.
Sin presencia de sangre.
Tira tornasol: rosa (ácido).



La muestra que trajimos fue vertida en la probeta ya que la empleamos para medir el volumen del liquido (orina) y en los demás recipientes especiales para posteriormente se hiciera la cuantificación de la misma.



Ya una vez que estuviera cuantificado pasamos a vaciar una pequeña cantidad en el tubo de ensayo, este proceso es muy importante ya que al momento de centrifugar debe de estar estabilizado con otro tubo de la misma cantidad.

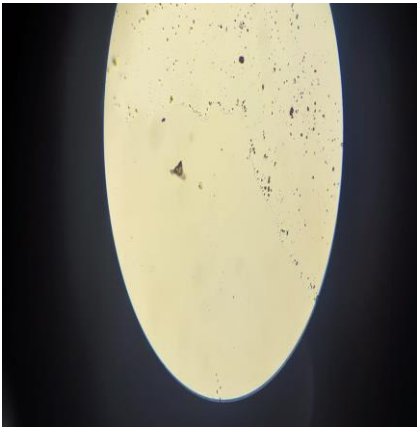

Posteriormente utilizamos una centrifugadora que nos sirvió para centrifugar la muestra este aparato es importante ya que separa el líquido de la orina de otros componentes sólidos, como los glóbulos sanguíneos, los cristales minerales o los microorganismos.

Resultados



Al término del proceso de centrifugado se pudo observar sedimento que se visualiza por debajo del tubo de ensayo.



Por último, se observó bajo el microscopio células de epitelio y cristales todo perteneciente de la muestra 1 se empleó un objetivo 10x.

Conclusión



En conclusión, el examen general de orina (EGO) es un proceso muy importante ya que este procedimiento consiste en analizar la orina: color concentración y contenido.

Este nos ayuda a diagnosticar cistitis, nefritis y la nefrosis.

Su resultado es de gran importancia en el estudio inicial de enfermedades de origen urinario o sistémico