



**NOMBRE DE ALUMNO: CRISTAL  
RUIZ GÓMEZ**

**NOMBRE DEL PROFESOR: MVZ.  
NESTOR ALFARO GUTIERREZ**


**NOMBRE DEL TRABAJO:  
SUPERNOTA**

**MATERIA: PATOLOGIA Y TECNICAS  
QUIRURGICAS DE AVES Y CONEJOS**

**GRADO: 5**

**GRUPO: A**


# Enfermedad respiratoria crónica en aves.



## AGENTE ETIOLOGICO

Mycoplasma gallisepticum.

Las especies más relevantes en Pennsylvania son M. gallisepticum, M. synoviae y M. meleagridis.



## TRANSMISION

Fomites \ indirecto

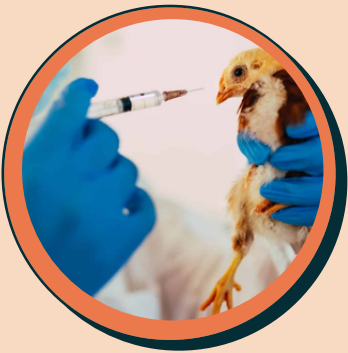Verticalmente \ a través de los huevos

Horizontal



## SIGNOS CLINICOS

- Estornudos.
- Presentan flujos nasales.
- Tienen los ojos inflamados y llorosos con espumas blancas en el contorno del ojo.
- Las gallinas se rascan y se infectan hasta quedar ciegas.
- Estornudan y sacuden la cabeza.
- Falta de apetito, toman menos agua.
- Pierden peso.



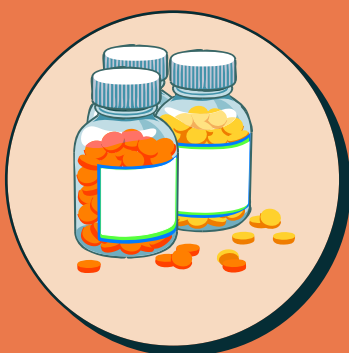## PROFILAXIS

Terapia antibiótica

Higiene

Buen manejo

Vacunacion



## TRATAMIENTO

Se cura con antibióticos, administrados por diferentes vías, que pueden ser a través del agua, o por vía oral. Como :

- Tilosina
- Eritromicina
- Espectinomina,
- Oxitetraciclina