



**Nombre de alumno: Yazmin
Alejandra Guillén Sánchez**

**Nombre del profesor: Lucia
Guadalupe Gonzalez**

Nombre del trabajo: super nota

**Materia: patologías y técnicas
quirúrgicas en ovinos y caprinos**

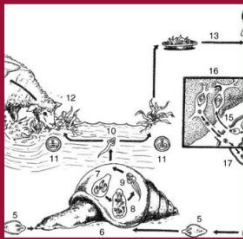
Grado: 5

Grupo: A

fasciola hepatica

AGENTE ETIOLOGICO

La fasciola hepática pertenece a la clase de los trematodos de color café pardo y mide de 3x1.5 cm

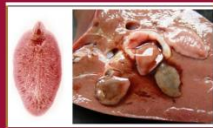

VIA DE ENTRADA

se da por ingerir agua o comida contaminada.
el ciclo de vida dura de 2 a 3 meses, pero es necesario que existan 2 huéspedes: un huésped intermediario que es el caracol *Cymnae* y el huésped definitivo que son el bovino, caprino y ovino.

SIGNOS CLINICOS

anemias, mucosas pálidas, extrema desnutrición, edema sub mandibular, dolor a la palpación del hígado,



DIAGNOSTICO

a través de la observación del hígado en el caso de necropsia y examen de las heces fecales



TRATAMIENTO Y PREVENCIÓN

triclabendazoles, nitroxil 1ml/25 kg, closantel e ivermectina.
para la prevención es necesario elaborar un calendario anual con los manejos sanitarios, realizar análisis a las heces fecales a un grupo de ovinos,