


# UDS

*maestra*

1

IAZ. Ana Gabriela Villafuerte  
aguilar



*alumna*

2

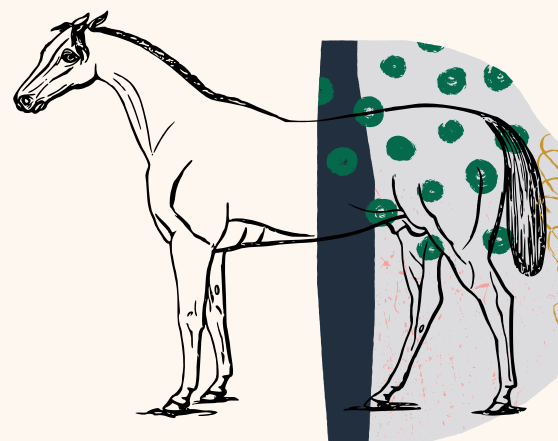
Nelly Janeth aguilar  
Escobedo



*materia*

3

Patología y técnicas  
quirúrgicas de equinos



4

*grado y  
grupo*

"V" LMVZ "A"



## REFERENCIAS


<https://plataformaeducativauds.com.mx/assets/docs/libro/LMV/d9aa18a208aaf9738faf7643f5065495-LC-LMV501.pdf>

# Afecciones de la piel

## Consumo de arena

1

La acumulación de arena en el tracto intestinal del caballo puede causar una variedad de signos clínicos. Retenciones de arena son comunes en caballos y ponis con acceso a suelos arenosos, especialmente si son alimentados con grano o heno suplementado de la tierra.



## ¿Qué sucede después?

2

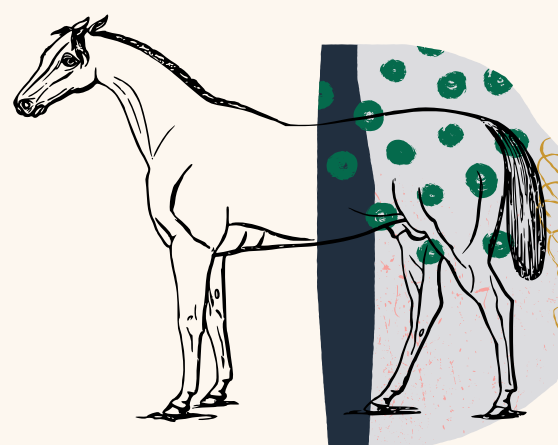
La arena normalmente se acumula en las porciones dorsal y ventral del colon mayor. Los signos más frecuentes asociados con la acumulación de arena son los cólicos leves o diarrea debido al peso y la naturaleza irritante de la arena en el colon mayor,



## ingestión de astillas de acérrin

3

Es conducta de comportamiento redirigido, de tipo oral que se da como consecuencia de mantener al caballo en pesebrera con raciones controladas con poca fibra y es debido a este hábito que el caballo redirige esta conducta al material de la cama



4

## ¿Cómo terminó?

puede causar un cólico leve o lastimar el tracto estomacal



## REFERENCIAS

<https://plataformaeducativauds.com.mx/assets/docs/libro/LMV/d9aa18a208aaf9738faf7643f5065495-LC-LMV501.pdf>