
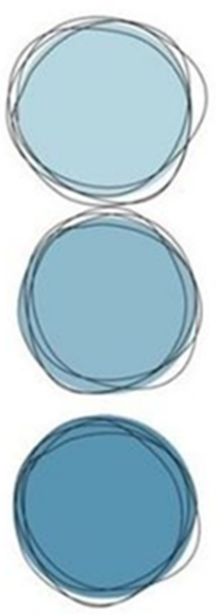


# Súper nota



# FENOMENOS TARDÍOS DESTRUCTORES Y TARDÍOS CONSERVADORES

## TARDÍOS-DESTRUCTORES

### AUTOLISIS

Es la destrucción de las células por sus mismos fermentos. (Sin la intervención de las bacterias).

Se presenta desde la tercera hasta la duodécima hora post mortem.




### PUTREFACCIÓN

Es la descomposición del organismo por acción de las bacterias, y es un fenómeno cadavérico que inicia inmediatamente con la muerte y está condicionada a factores acelerantes y retardantes

- FASE CROMÁTICA:

Empieza con la mancha verde abdominal en la fosa iliaca derecha. Red venosa superficial o póstuma y el cuero cambia de color, aparecen manchas rojizas, verduzco y negruzco. Se lleva a cabo en horas



- FASE ENFISEMATOSA:

Se da en días, se debe a las bacterias anaerobias productoras de gas, se producen los enfisemas. Hay protrusión de ojos, lengua y recto. Abultamiento de cara, abdomen y escroto



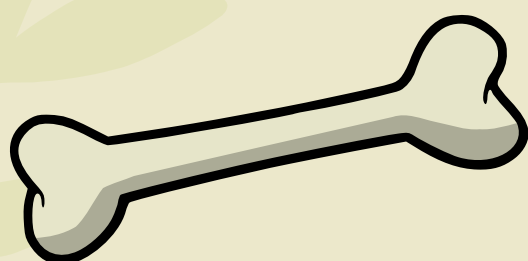
- FASE COALICUATIVA

Se lleva a cabo en semanas. Hay abultamiento general de todos los órganos, sin perder su forma. Hay ablandamiento de dermis y epidermis con la presión de los dedos se desprende la epidermis, parecen quemaduras, desprendimiento de uñas, cabellos, hundimiento de ojos.



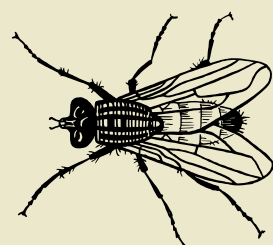
- FASE DE REDUCCIÓN ESQUELÉTICA

Se lleva a cabo en meses. Se enflaquece totalmente los órganos hasta llegar a la etapa de licuefacción



### ANTROPOFAGIA

Es la destrucción del cadáver a través de los animales





Al momento de producirse la muerte, inicia la aparición de la flora y la fauna cadavérica en el cuerpo, la cual va reduciendo este a lo que conocemos como "resto árido". Estas están compuestas por diferentes tipos de organismos y dípteros

## TARDÍOS-CONSERVADORES


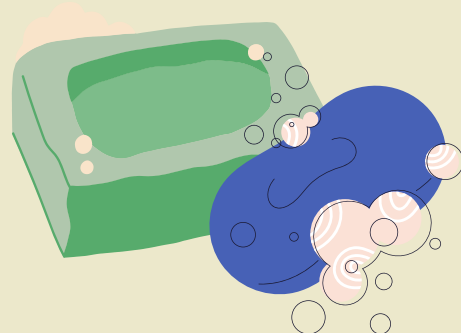


### • MOMIFICACIÓN

Es una deshidratación del cadáver por evaporación del agua, su aspecto se observa hay retracción de la piel al esqueleto de color oscuro, pérdida de peso, se lleva a cabo en el medio ambiente seco, cálido y con aire; el tiempo en el que se lleva a cabo es de 6 meses a un año

### • ADIPOCIRA O SAPONIFICACIÓN

Se transforma la grasa del cadáver en jabón. Se lleva en ambiente húmedo y se acelera en bolsas de plástico. Se lleva en un tiempo de 3 a 6 meses inicia; y se completa en 1 año y medio. Tiene olor a rancio



### • CORIFICACIÓN


La piel se coagula dando un aspecto de cuero curtido. Cadáveres que se entierran en cajones metálicos herméticamente cerrados. Su proceso es de 2 años.

## CASOS EN QUE PROCEDE LA NECROPSIA

### • EXAMEN EXTERNO DEL CADÁVER

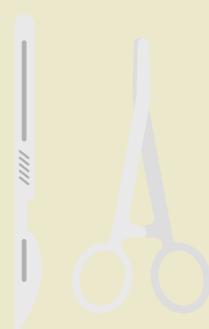Señalemos lo siguiente:

- Para examinar el cadáver, hay que colocarlo en decúbito dorsal para inspeccionar la parte anterior del mismo y para observar la parte posterior es necesario darle vuelta completamente.
- Hay que describir todos los hallazgos.
- Posteriormente se procede a efectuar la somatometría del cadáver.
- Como siguiente paso es describir los hallazgos de acuerdo al cronotanatodiagnóstico; los fenómenos tempranos y tardíos que se observen.
- Las lesiones se describen perfectamente y se incluyen las físicas, químicas, biológicas y mecánicas.
- La exploración del área genital nos permite encontrar signos de violación.

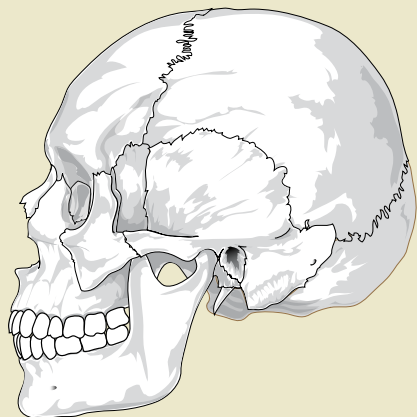


### • EXAMEN INTERNO DEL CADÁVER

Este estudio se llevará a cabo de forma metódica y minuciosa y el orden que se sugiere es cráneo, cuello, tórax, abdomen y miembros, en casos especiales se estudiará el raquis.



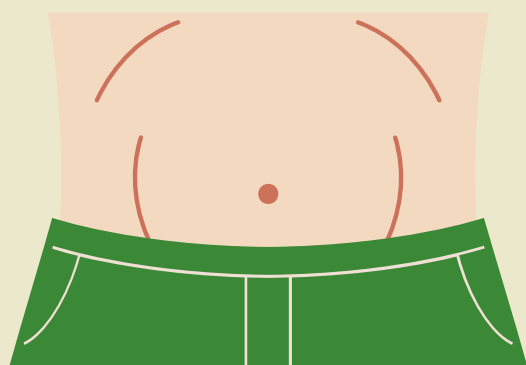
## AVERTURA DE LAS TRES CAVIDADES



- **CRÁNEO:** Se practica una incisión en el cuero cabelludo que va desde la región mastoidea izquierda hasta la derecha y la profundidad del corte será hasta el hueso, para poder llevar el colgajo anterior hasta unos tres centímetros del borde supra orbitario y el posterior hasta la región de la protuberancia occipital.

Señalemos que, la descripción del encéfalo, incluye hematomas, desgarros y laceraciones (más comunes por traumatismo craneoencefálico) así como las fracturas de la base del cráneo.

- **TORÁX Y ABDOMEN:** Estas dos cavidades, su abertura se lleva a cabo con un corte que inicia en la parte media de la mandíbula, continua por la línea media esternal y termina en el pubis, pasando por a la izquierda de la cicatriz umbilical y teniendo cuidado en abdomen de no penetrar la cavidad peritoneal. Al mismo tiempo se efectuará un corte en "Y" pasando por debajo de las mamas y otra de hueco axilar al contralateral formando dos colgajos uno superior y otro inferior.



### Bibliografía:

Información obtenida de la antología brindada por la institución de la materia criminalística, de los temas 3.2-3.4 (pág. 69-75)