



Mi Universidad

Nombre del Alumno: Vázquez Gómez Zayra Yamilet

Nombre del tema: Mapa conceptual

Parcial: Segundo

Nombre de la Materia: Fisiología y anatomía II

Nombre del profesor: Fernando Romero Peralta

Nombre de la Licenciatura: Enfermería

Cuatrimestre: Segundo

Pichucalco, Chiapas a 6 de febrero de 2022

APARATO REPRODUCTOR MASCULINO Y FEMENINO

APARATO REPRODUCTOR MASCULINO.

Está formado por:

Por el pene, el escroto, los testículos, el epidídimo, el conducto deferente, la próstata y las vesículas seminales.

Su función

Consiste en excitación sexual, erección, dar salida a la orina, orgasmo y eyaculación de semen. es el responsable de la reproducción, es decir: la producción de gametos para la fecundación del óvulo (huevo o gameto) de la mujer.

El pene se divide en 3 porciones

La raíz

El cuerpo

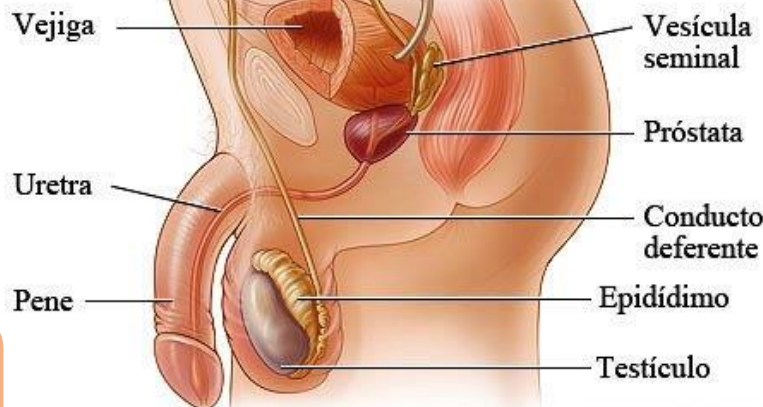
El glande

Alteraciones más frecuentes:

Cáncer de próstata: Es una pequeña glándula que tienen los hombres y que produce el líquido seminal.

Cáncer de testículos: Es un tumor maligno que se desarrolla en el tejido testicular y suele aparecer generalmente en hombres de entre 15 y 35 años.

Fimosis: Es una enfermedad (congénita o adquirida) que ocurre cuando el orificio del prepucio es demasiado estrecho para dejar salir al glande.



APARATO REPRODUCTOR FEMENINO.

Está formado por:

Por la vagina, el útero, cuerpo de útero, cuello de útero, Las trompas de Falopio y los ovarios.

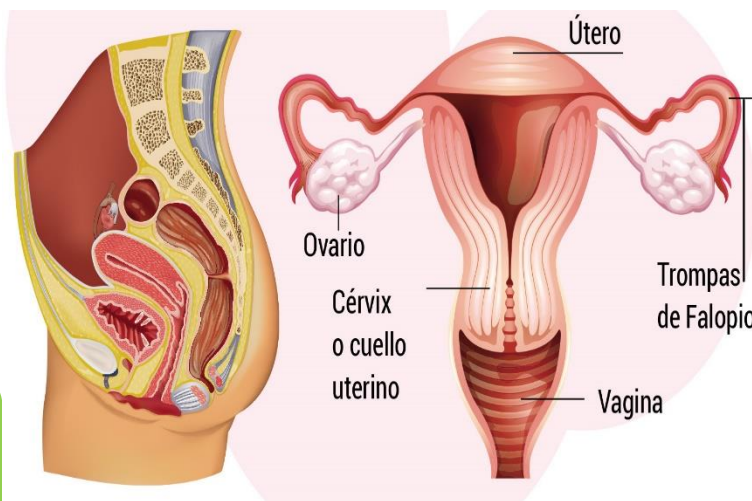
Su función

Consiste en que una mujer produzca óvulos, tenga relaciones sexuales, proteja y nutra al óvulo fertilizado hasta que se desarrolle completamente dé a luz.

Trastornos del aparato reproductor femenino

Pueden ocurrir como resultado de una enfermedad en uno de los muchos órganos reproductivos: los ovarios, las trompas de Falopio, el útero, el cuello uterino, la vagina, o las mamas.

Durante los años reproductivos estos trastornos suelen presentarse como menstruación alterada, dolor pélvico o infertilidad. Los cánceres que surgen en estos tejidos ocurren con mayor frecuencia en los últimos años reproductivos o menopáusicos.



Keith L more, Arthur F. Dalley, Anne M.R Agur. S.F.
Anatomía con orientación clínica.